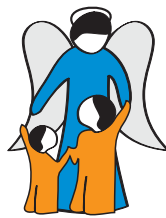



VOL. LV ■ Nº 233 ■ 3/2015

# Boletín de Pediatria



**SOCIEDAD DE PEDIATRÍA**  
ASTURIAS, CANTABRIA Y CASTILLA Y LEÓN

*Miembro de la Asociación Española de Pediatría*

# Boletín de Pediatria

VOL. LV ■ Nº 233 ■ 3/2015

www.boletindepediatria.org



SOCIEDAD DE PEDIATRÍA  
ASTURIAS, CANTABRIA Y CASTILLA Y LEÓN

SOCIEDAD DE PEDIATRÍA DE ASTURIAS, CANTABRIA, CASTILLA Y LEÓN  
*Miembro de la Asociación Española de Pediatría*



*Incluido en el Índice Bibliográfico Español de Ciencias de la Salud (IBECS)*

## JUNTA DIRECTIVA DE LA

SOCIEDAD DE PEDIATRÍA DE ASTURIAS, CANTABRIA, CASTILLA Y LEÓN

PRESIDENTE: Corsino Rey Galán

VICEPRESIDENTE CANTABRIA: María Jesús Cabero Pérez

VICEPRESIDENTE CASTILLA Y LEÓN: José Manuel Marugán de Miguelsanz

SECRETARIO: Juan Mayordomo Colunga

TESORERO: Francisco Álvarez García

PRESIDENTE DEL PATRONATO FES: Julián Rodríguez Suárez

DIRECTOR DEL BOLETÍN: Fernando Centeno Malfaz

DIRECTOR DE LA PÁGINA WEB: Alberto Medina Villanueva

## VOCALÉS:

ATENCIÓN HOSPITALARIA: Lorenzo Guerra Díez

ATENCIÓN PRIMARIA: Olga González Calderón

CIRUGÍA PEDIÁTRICA: Víctor Álvarez Muñoz

ASTURIAS: Mónica Mateo Martínez

ÁVILA: José María Maíllo del Castillo

BURGOS: Pedro Pablo Oyágüez Ugidos

CANTABRIA: Carmen Rodríguez Campos

LEÓN: Ignacio Oulego Erroz

PALENCIA: José Elviro Fernández Alonso

SALAMANCA: Gonzalo de la Fuente Echevarría

SEGOVIA: Cristina de las Heras Díaz-Varela

VALLADOLID: Hermenegildo González García

ZAMORA: Natalio Hernández González

## RESIDENTES:

ASTURIAS: Alicia Pascual Pérez

CANTABRIA: Sara Barbarin Echarri

CASTILLA-LEÓN: Lucía Torres Aguilar

## SECRETARÍA DE REDACCIÓN

Area de Gestión Clínica de Pediatría  
Hospital Universitario Central de Asturias  
C/ Celestino Villamil, s/n.  
33006 Oviedo  
Tel. 985 108 000 Ext. 38237  
e-mail: boletin@sccalp.org

## COMITÉ EDITORIAL DEL BOLETÍN DE PEDIATRÍA DE LA

SOCIEDAD DE PEDIATRÍA DE ASTURIAS, CANTABRIA, CASTILLA Y LEÓN

DIRECTOR FUNDADOR: Ernesto Sánchez Villarest

DIRECTOR: Fernando Centeno Malfaz

## CONSEJO DE REDACCIÓN:

Carlos Alcalde Martín *Errores Innatos del Metabolismo*

María Jesús Cabero Pérez *Neumología Pediátrica*

Ramón Cancho Candela *Neuropediatría*

Alfredo Cano Garcinuño *Pediatría Social*

Belén Fernández Colomer *Neonatología*

Hermenegildo González García *Hematología y Oncología Pediátricas*

Lorenzo Guerra Díez *Urgencias Pediátricas*

Carlos Imaz Roncero *Psiquiatría del niño y del adolescente*

M. Soledad Jiménez Casso *Cardiología Pediátrica*

Santiago Lapeña López de Armentia *Inmunología Clínica y Alergia Pediátrica*

Venancio Martínez Suárez *Ped. Extrahospitalaria y Atención Primaria*

Gregorio de la Mata Franco *Nefrología Pediátrica*

Carlos Ochoa Sangrador *Pediatría Basada en la Evidencia*

David Peláez Mata *Cirugía Pediátrica*

Elena Pérez Gutiérrez *Infectología Pediátrica*

David Pérez Solís *Pediatría e Internet*

Pablo Prieto Matos *Endocrinología infantil*

Carlos Redondo Figuero *Medicina de la Adolescencia*

Corsino Rey Galán *Cuidados Intensivos Pediátricos*

Marta Sánchez Jacob *Bioética*

Ricardo Torres Peral *Gastroenterología y Nutrición Pediátrica*

## EDICIÓN Y PUBLICIDAD

ERGON CREACIÓN, SA.  
C/ Arboleda, 1. 28221 Majadahonda (Madrid)  
Tel. 91 636 29 30. Fax 91 636 29 31  
e-mail: estudio@ergon.es <http://www.ergon.es>

Soporte Válido. Ref. SVR nº 23  
ISSN: 0214-2597 Depósito legal: S-74-1960

©2015 Sociedad de Pediatría de Asturias, Cantabria, Castilla y León. Algunos derechos reservados.

e-revist@s  
<http://www.erevistas.csic.es>





SOCIEDAD DE PEDIATRÍA  
ASTURIAS, CANTABRIA Y CASTILLA Y LEÓN

## **XI Premio JOSÉ DÍEZ RUMAYOR del BOLETÍN DE PEDIATRÍA**

Publicación Oficial de la Sociedad de Pediatría de Asturias, Cantabria, Castilla y León  
(SCCALP)

### **BASES DE LA CONVOCATORIA**

1. Se establece un Premio de 750 €\* destinado a recompensar el mejor trabajo publicado en el Boletín de Pediatría desde enero a diciembre del año 2015, ambos inclusive, dentro de las secciones de Revisiones, Originales y Casos Clínicos de la revista.
2. La selección del trabajo premiado será realizada por un jurado constituido por el Consejo de Redacción del Boletín de Pediatría y su Director o por un Comité en el que delegue, que deberá estar integrado por personas de reconocido prestigio científico.
3. El Jurado del Premio se reunirá previamente a la Reunión de Primavera de la SCCALP del año 2016 y se considerará constituido cuando estén presentes la mayoría de sus miembros. Los artículos publicados serán evaluados objetivamente siguiendo criterios de calidad, originalidad y presentación.
4. El Jurado podrá declarar desierto el Premio si considera que ninguno de los trabajos publicados reúne los requisitos necesarios para ser premiado.
5. El fallo del Jurado será inapelable, debiendo publicarse en la página web de la SCCALP y debiendo ser comunicado al autor o autores correspondientes por carta oficial desde la Secretaría de la Sociedad.
6. La entrega del Premio, por el Consejo de Redacción del Boletín de Pediatría, se hará con ocasión del acto de clausura de la Reunión de Primavera de la SCCALP del año 2016.

*\*Menos impuestos legalmente establecidos.*

## Sumario

---

### EDITORIAL

- 125 XXVIII Memorial Guillermo Arce y Ernesto Sánchez-Villares  
*J. Rodríguez Sánchez*

### ENTREGA DE LA MEDALLA DE HONOR DEL XXVIII MEMORIAL

- 126 Presentación del Profesor Dr. D. Serafín Málaga Guerrero  
*C. Rey Galán*
- 128 El profesor Sánchez Villares y las Especialidades Pediátricas. Lo que va de ayer a hoy  
*S. Málaga Guerrero*

### MESA REDONDA: PUBLICACIONES CIENTÍFICAS PEDIÁTRICAS EN ESPAÑA

- 132 Boletín de Pediatría y Anales de Pediatría  
*L.M. Rodríguez Fernández, M.P. Puerta Pérez, M. Rodríguez Rubio*

- 138 Publicar en Pediatría: razones y revistas  
*G. Solís Sánchez*

- 144 Ética en las publicaciones científicas pediátricas  
*I. Riaño Galán*

### CONFERENCIA

- 148 La importancia de la Nutrición en los primeros 1.000 días de vida  
*J.J. Díaz Martín, P. Díaz García, C. Bousño García*

- 153 COMUNICACIONES ORALES

- 173 POSTERS

- 222 PROGRAMA CIENTÍFICO

- 223 FÉ DE ERRRATAS

## Summary

---

### EDITORIAL

- 125 XXVIII Memorial Guillermo Arce and Ernesto Sánchez-Villares  
*J. Rodríguez Sánchez*

### AWARDING OF THE XXVIII MEMORIAL MEDAL OF HONOR

- 126 Presentation of Professor Dr. Mr. Serafín Málaga Guerrero  
*C. Rey Galán*

- 128 Professor Sánchez Villares and Pediatric Specialities. So far from yesterday to today  
*S. Málaga Guerrero*

### ROUND TABLE: PEDIATRIC SCIENTIFIC PUBLICATIONS IN SPAIN

- 132 Boletín de Pediatría and Anales de Pediatría  
*L.M. Rodríguez Fernández, M.P. Puerta Pérez, M. Rodríguez Rubio*

- 138 Publishing in Pediatrics: reasons and magazines  
*G. Solís Sánchez*

- 144 Ethics in pediatric scientific publications  
*I. Riaño Galán*

### LECTURE

- 148 The importance of nutrition in the first 1,000 days of life  
*J.J. Díaz Martín, P. Díaz García, C. Bousoño García*

- 153 ORAL COMMUNICATIONS

- 173 POSTERS

- 222 SCIENTIFIC PROGRAM

- 223 ERRATUM

## Editorial

### XXVIII Memorial Guillermo Arce y Ernesto Sánchez Villares

J. RODRÍGUEZ SUÁREZ

*Presidente Comité Científico*

Desde sus orígenes, la reunión de otoño de la Sociedad de Pediatría de Asturias, Cantabria y Castilla y León (SCCALP), –el Memorial– es un lugar de encuentro de pediatras de varias generaciones, de compañeros y de amigos, con el afán de “discutir” sobre Pediatría.

Este año vuelve a Oviedo y, en el ánimo de mantener ese espíritu, el programa de la Reunión introduce temas relevantes de actualidad, que esperamos susciten vuestro interés y participación. Un programa pensado para todos los miembros de nuestra Sociedad y que confiamos permita llevarse a casa mensajes útiles en nuestra práctica diaria. Se incluye una mesa redonda que girará en torno a las publicaciones científicas pediátricas, con un enfoque práctico y desde diferentes perspectivas. Además, dos conferencias que nos darán una visión muy interesante sobre el desarrollo de la investigación biomédica en nuestro país y la influencia de los hábitos relacionados con la nutrición en las primeras etapas de la vida en la salud en edades posteriores. También se desarrollarán talleres y seminarios dirigidos a adquirir y perfeccionar habilidades prácticas y facilitar el intercambio de experiencias y conocimientos. Serán tratados diferentes temas, como ventilación mecánica no invasiva, manejo del niño hipoxémico en urgencias o valoración del estado nutricional. Además habrá cabida para la reunión de los grupos de trabajo de la SCCALP, cuya labor promotora de diferentes acciones y proyectos esperamos se siga manteniendo. Las comunicaciones libres, con la novedad añadida de formato

oral breve, dan una imagen año tras año de la vitalidad de las reuniones de nuestra Sociedad de Pediatría y ofrecen un estímulo a la participación activa de todos los asistentes, desde los más jóvenes, que inician su formación, a los profesionales más veteranos y experimentados. Vaya nuestro agradecimiento a todos los autores de las comunicaciones, así como a los ponentes y moderadores invitados.

Como es tradición ya desde hace 20 años, el Memorial entrega su medalla conmemorativa en un acto singular ligado a las figuras de los insignes pediatras maestros D. Guillermo Arce y D. Ernesto Sánchez Villares. Este año, en el acto de inauguración, se entrega la medalla al Profesor Serafín Málaga Guerrero, actual Presidente de la Asociación Española de Pediatría, pediatra destacado y socio activo de la SCCALP, a la que está muy unido y ha contribuido a mantener y mejorar. Nuestra más sincera enhorabuena. El reconocimiento a su trayectoria y numerosos méritos que acredita serán destacados en el acto de entrega por el Profesor Corsino Rey Galán, actual Presidente de la SCCALP.

Para finalizar, en nombre de los Comités Organizador y Científico y de todas las personas que han participado y contribuido en su organización, quiero daros la bienvenida a Oviedo para celebrar una nueva edición del Memorial Guillermo Arce y Ernesto Sánchez-Villares. Agradeceremos, asimismo, vuestra asistencia y esperamos que podáis también disfrutar de nuestra ciudad, en el marco de esta acogedora tierra asturiana.

© 2015 Sociedad de Pediatría de Asturias, Cantabria, Castilla y León

Éste es un artículo de acceso abierto distribuido bajo los términos de la licencia Reconocimiento-No Comercial de Creative Commons

(<http://creativecommons.org/licenses/by-nc/2.5/es/>), la cual permite su uso, distribución y reproducción por cualquier medio para fines no comerciales, siempre que se cite el trabajo original.

## Entrega de la Medalla de Honor del XXVIII Memorial

### Presentación del Profesor Dr. D. Serafín Málaga Guerrero

C. REY GALÁN

*Hospital Universitario Central de Asturias. Universidad de Oviedo.*

La entrega de la medalla de Honor del XXVIII Memorial Guillermo Arce-Ernesto Sánchez Villares al Profesor Serafín Málaga constituye el acto central de este evento. Me siento orgulloso de realizar la presentación del Profesor Málaga al que considero maestro y amigo, y me gustaría que mis palabras reflejaran junto a sus extensos méritos, la emotividad del momento y el afecto hacia su persona.

Serafín recibe esta medalla, entre otras muchas razones, por su estrecha relación con nuestra sociedad, la SCCALP, que presidió entre 1993 y 1997. Fue responsable directo del origen de la Fundación Ernesto Sánchez Villares a partir de los fondos conseguidos en el Congreso Nacional de Pediatría celebrado en Oviedo en 1997, siendo presidente del Patronato de esta Fundación desde 1997 hasta 2000. Además participó de forma decisiva en el diseño de los Memoriales Guillermo Arce-Ernesto Sánchez Villares tal y como los conocemos hoy en día.

Su *curriculum vitae* es difícilmente resumible. Pienso que su carrera profesional y su carrera familiar y humana están tan relacionadas que se deben narrar al unísono en este intento de síntesis. Nace en Abadía (Cáceres) siendo el cuarto de 6 hermanos. Cuando tenía 2 años, sus padres se mudan a Salamanca, ciudad que le ve crecer durante su infancia y juventud. Estudió en el Ateneo Salmantino hasta cuarto y reválida, cursando el bachillerato superior y curso preuniversitario en el Colegio de los Hermanos Maristas. Licenciado en Medicina y Cirugía por la Universidad de Salamanca en 1967, siendo Premio Extraordinario. Probablemente en esta etapa de la Facultad de Medicina tiene lugar uno de los hechos más trascendentales en su vida. En la gran sala de estudio de la Biblioteca del Edificio Histórico de la Universidad de Salamanca conoce a María Ángeles Diéguez, "Angelines", con quien establece una relación que comienza con las horas de estudio conjunto y se continúa con la formación

de una familia que en el momento actual ya abarca a 4 hijos, Francisco, Ana, Ignacio y Laura, y a 8 nietos, Álvaro, María, Laura, Marta, Lucas, Olivia, Ana y Sofía.

Volviendo a la faceta académica, en 1969, presenta su tesis doctoral, obteniendo un sobresaliente *Cum laude*. Realiza la especialidad de Pediatría en el Hospital Universitario de Salamanca. Llega a Asturias en el verano de 1969. Trabaja como pediatra en La Camocha, después en el Hospital de Sabugo, actual Hospital de Cabueñes, de Gijón, y en el año 1975 obtiene la plaza de médico adjunto en el Hospital Materno Infantil Covadonga, de Oviedo. Se une como Profesor Ayudante y posteriormente Profesor Adjunto a la Cátedra de Pediatría de la Universidad de Oviedo, dirigida por el Profesor Manuel Crespo. En 1980 se convierte en Profesor Titular y desde el año 2005 en Catedrático de Pediatría. Fue vicedecano de la Facultad de Medicina de Oviedo desde 1989 a 2004.

En la parte asistencial, añade a su *curriculum*, en el año 1978, la especialidad de Nefrología tras formarse en el Hospital de Cruces con el Profesor Rodríguez Soriano. Obtiene la Jefatura de Sección de Nefrología Pediátrica en 1979. Dirigió 23 ediciones del Curso Internacional de Avances en Nefrología Pediátrica, de Oviedo. Recuerdo con especial cariño la primera edición con la participación de los Profesores Pardo y Strauss, del Hospital Jackson Memorial, de Miami. Precisamente la relación con estos profesores americanos marcó otra etapa destacada de su vida profesional y familiar. Durante los años 1987 y 1988 el Profesor Málaga y la Dra. Diéguez residen con sus 4 hijos en Miami, desarrollando una actividad investigadora de alto nivel que culmina en el caso de Serafín con la descripción de la nefropatía HIV en el artículo "*Renal Disease in Children with the Acquired Immuno-deficiency Syndrome*" publicado en la revista *New England Journal of Medicine*. Angelines, becada en el Laboratorio de la Universidad

*Correspondencia:* Dr. Corsino Rey Galán. Hospital Universitario Central de Asturias. Avenida de Roma, s/n. 33011 Oviedo.  
*Correo electrónico:* corsino.rey@gmail.com

© 2015 Sociedad de Pediatría de Asturias, Cantabria, Castilla y León  
Éste es un artículo de acceso abierto distribuido bajo los términos de la licencia Reconocimiento-No Comercial de Creative Commons (<http://creativecommons.org/licenses/by-nc/2.5/es/>), la cual permite su uso, distribución y reproducción por cualquier medio para fines no comerciales, siempre que se cite el trabajo original.

de Miami. investigó la desregulación de los linfocitos B en el SIDA. Sus cuatro hijos aprovecharon la estancia para cursar en Miami los equivalentes a COU, 3º de BUP y 8ª y 4º de EGB.

Su producción científica abarca 24 proyectos de investigación subvencionados, 14 de ellos como investigador principal, la dirección de 16 tesis doctorales y la autoría de más de 70 capítulos de libros y monografías y de más de 200 publicaciones, con seis sexenios de investigación reconocidos y múltiples premios de investigación en su haber. Es muy reseñable su participación destacada en Sociedades Científicas: además de las ya referidas Presidencias de la SCCALP y Patronato de la Fundación ESV, el Profesor Málaga ha sido Presidente de la Sociedad Española de Nefrología Pediátrica, es Presidente de la Asociación Española de Pediatría desde 2009 y Vocal de la Junta Directiva de la Asociación Latinoamericana de Pediatría.

Mi primer contacto con Serafín se produjo en Oviedo el año 1984, como alumno suyo en la asignatura de Pediatría. Enseguida me sedujo su capacidad de trabajo, liderazgo e innovación, lo que me llevó a especializarme en Nefrología Pediátrica, siendo el Profesor Málaga uno de mis directores de tesis doctoral. La SCCALP fue un excelente motivo para trabajar codo con codo en mi labor de secretario bajo su presidencia. Y la Universidad, un mundo al que me abrió las puertas y en el que me enseñó

a caminar con seguridad por rutas arriesgadas que merecía la pena recorrer. Me gusta mirar al pasado para seguir educando con el recuerdo de sus lecciones: *“debemos buscar profesionales que sepan integrarse y trabajar en equipo, quizás no tanto el más brillante o inteligente sino el que más pueda aportar al grupo”*; *“debemos estar en los lugares donde se toman decisiones importantes, resulta cansino pero tenemos la obligación de que la opinión de los profesionales sea tenida en cuenta”*. Lo que nos lleva directamente a su profunda inquietud social y política, implicándose permanentemente en la defensa del colectivo médico ante la Administración. Entre sus múltiples facetas se incluye la fundación de la Asociación Foro Asturiano con el objeto de propiciar el debate cultural y político.

Y finalizamos con alguna afición: su gusto por la música clásica, a la que fue introducido por Angelines, es sobradamente conocido, y el cine, pasión en la que fue Serafín quien inició a su entonces novia, disfrutando las sesiones matutinas del cine club de la Universidad de Salamanca. El libro *Cine y Pediatría*, escrito por Javier González de Dios, fue prologado por el Profesor Málaga.

Mi enhorabuena a toda la familia por esta merecida medalla y mi agradecimiento al Profesor Málaga, Serafín, por su cercanía, su apoyo, sus consejos y su amistad.



## Entrega de la Medalla de Honor del XXVIII Memorial

### El profesor Sánchez Villares y las Especialidades Pediátricas. Lo que va de ayer a hoy

S. MÁLAGA GUERRERO

*Catedrático Honorario de Pediatría. Universidad de Oviedo.*

No tuve la fortuna de formar parte de los discípulos directos del profesor Ernesto Sánchez Villares, si bien al haber desarrollado toda mi vida académica y la mayor parte de la profesional en el departamento de Pediatría del Hospital Universitario Central de Asturias, dirigido por el profesor Manuel Crespo, uno de sus primeros y más aventajados discípulos, me he considerado siempre uno más de su escuela.

Cuando cursaba los estudios de Licenciatura en la Facultad de Medicina de Salamanca, me correspondió afrontar la asignatura de Pediatría en 1965, año en el que D. Ernesto se encontraba ya como catedrático de Pediatría en Valladolid, tras su fugaz paso por la Universidad de Santiago de Compostela. Le conocí personalmente en 1968, durante mi etapa de formación pediátrica en Salamanca, en la Escuela Profesional dirigida por el profesor Enrique Casado de Frías, en una de las reuniones científicas de la, por aquel entonces, conocida como Sociedad Castellano Astur Leonesa de Pediatría (SCALP), de las que era su principal impulsor. Tanto durante mi etapa formativa, como posteriormente a lo largo de mi carrera docente en la Universidad de Oviedo y ejercicio profesional, primero en Gijón y finalmente en Oviedo, mucho y bueno fue lo que aprendí del maestro y no sólo pediatría. La amistad con la que me honró se incrementó con motivo de la decisión de una de sus hijas, Marta Sánchez Jacob, de elegir Oviedo para su formación MIR y realizar su tesis doctoral bajo mi dirección, lo que marcó un punto de inflexión en la relación con la familia Sánchez Jacob. Guardo como recuerdo imborrable la visita a la casa familiar de D. Ernesto, en su Ciudad Rodrigo siempre añorada, de la mano de tres de sus hijas, Marta, Merche e Isabel, que nos permitió, a mi esposa y a mí, conocer pormenores de la vida del profesor Sánchez Villares que traspasaban la vertiente científica para centrarse en su aspecto más humano. En este sentido, procede

evocar la memorable entrega del título de Socio de Honor de la SCALP al eminente novelista Miguel Delibes, premio Miguel de Cervantes 1993. Aunque el título de Socio de Honor le fue otorgado ese mismo año, el acto de entrega tuvo lugar meses más tarde en un restaurante de Valladolid en presencia de D. Ernesto. La tertulia de sobremesa, en la que se abordaron diversos temas de la actualidad de aquel momento, se prolongó hasta bien avanzada la tarde. Pude comprobar entonces la acertada opinión que Delibes tenía del maestro, como queda reflejado en sus palabras: *“Ernesto era también el tertuliano ideal: locuaz, sociable, clarividente. Conocía a mucha gente importante y tenía una memoria privilegiada. Se hablara de quien se hablara, Sánchez-Villares siempre tenía a mano una anécdota reveladora.../ Sin pretensiones de brillantez, era un conversador brillante, pero en modo alguno absorbente. Sánchez-Villares, hombre de mucho talento, sabía dejar espacios, huecos para que los demás intervinieran, se acercaran al tema”*<sup>(1)</sup>.

Con estas premisas, es comprensible el honor que representa para mí recibir, precisamente en Oviedo, la Medalla del Memorial que nos recuerda a tan insigne pediatra. La alta cualificación de los colegas que me han precedido en recibir tan honrosa distinción, en su mayor parte discípulos directos del maestro, me llena de satisfacción por poder formar parte de este selecto elenco. Por ello, quiero expresar mi gratitud al Patronato de la Fundación Ernesto Sánchez Villares y a la Junta Directiva de la Sociedad de Pediatría de Asturias, Cantabria y Castilla y León (SCCALP) por considerarme digno de ella.

Desde que los pediatras españoles depositaron su confianza en mi persona para dirigir la Asociación Española de Pediatría (AEP) en la que, como siempre me gusta recordar, la SCCALP tuvo tanto que ver, he reflexionado en numerosas ocasiones sobre algunos problemas de la pediatría que, de forma reiterativa, se mantienen en el tiempo. Aunque fueron muchos

*Correspondencia:* Prof. Serafín Málaga Guerrero  
*Correo electrónico:* smalaga@uniovi.es

© 2015 Sociedad de Pediatría de Asturias, Cantabria, Castilla y León  
Éste es un artículo de acceso abierto distribuido bajo los términos de la licencia Reconocimiento-No Comercial de Creative Commons (<http://creativecommons.org/licenses/by-nc/2.5/es/>), la cual permite su uso, distribución y reproducción por cualquier medio para fines no comerciales, siempre que se cite el trabajo original.

y variados los frentes que hubo de abordar Sánchez Villares como presidente de la AEP, hay uno en el que demostró ser un visionario, un adelantado a su tiempo. Me estoy refiriendo a su percepción de la necesidad de desarrollar las especialidades pediátricas. Predicando con el ejemplo y como director del Departamento del Hospital Clínico de Valladolid, envió a sus más aventajados discípulos a formarse en el extranjero en especialidades como Inmunoalergia (Alfredo Blanco), Cardiología (Julio Ardura), Hematología (Javier Álvarez Guisasola), Gastroenterología (Margarita Alonso Franch) y Nefrología (Samuel Gómez), entre otros. Como presidente de la Comisión Nacional de Pediatría defendió arduamente la necesidad de la especialización pediátrica<sup>(2)</sup> y durante los años de su mandato como presidente de la AEP (1972-76) potenció las primeras secciones especializadas de pediatría (Cardiología, Neonatología, Neurología, Inmunoalergia y Nefrología) y consiguió que la Asamblea General, celebrada en Granada en 1973 con motivo de la X Reunión Anual de la AEP, aprobara el Régimen Interior de las Secciones Pediátricas, embrión de lo que el devenir convertiría en las Sociedades Especializadas, hoy oficialmente denominadas Áreas Específicas de la pediatría ACE), con la finalidad de que algún día pudieran ser motivo de formación reglada y reconocidas oficialmente<sup>(3)</sup>. Esta posición la mantuvo con profunda convicción y vehemencia hasta los últimos años de su vida. Así, en 1992, concretaba que: *“El camino seguido por las especialidades ha cubierto dos de las tres etapas de su recorrido. En la primera, los 60, nacen en el seno de la Asociación. Durante los 70 tienen lugar los tres hechos clave que posibilitan su desarrollo real: adquisición de cometido asistencial, representatividad científica y reconocimiento profesional, al menos nominal. La tercera fase se ha cumplido en parte. Las especialidades pediátricas que han alcanzado entera personalidad, no han conseguido la expresión tangible de lo que es su existencia real. Falta el que oficialmente sean reconocidas con acreditación y/o titulación específica. Sin duda ésta es una meta que se está demorando en demasía...”*<sup>(4)</sup>. Un año más tarde mantenía vehemente su visión del problema, como recuerda el profesor Manuel Cruz: *“En un Congreso de la AEP en Murcia en otoño de 1993 abordó el tema Ernesto Sánchez-Villares con su conocida elocuencia, no exenta de alguna agresividad en aquella ocasión”*<sup>(5)</sup>. Quedaba todavía mucho camino por recorrer; en primer lugar convencer a aquellos que veían en las especialidades la desaparición del tronco común pediátrico, como acabaría por ocurrir con la Medicina Interna. Desde mediados de los setenta, sin prisa, pero sin pausa, se fue dando paso a las nuevas especialidades, que las necesidades asistenciales de la población iban requiriendo, no sin exigir al mismo tiempo una específica y alta cualificación a los pediatras que pretendían incorporarse a las mismas<sup>(6)</sup>.

Veinte años después de la ausencia del maestro, no encuentro mejor tema para rendir homenaje a su memoria que abordar brevemente en este acto la situación actual de las ACE de la Pediatría que, no sin esfuerzo, hemos conseguido mantener bajo un tronco común, como ha sido recogido ya oficialmente en el

*Real Decreto 639/2014, de 25 de julio, por el que se regula la troncalidad, la reespecialización troncal y las áreas de capacitación específica*<sup>(7)</sup>. Dicho decreto, de forma explícita en su Anexo I, considera a la especialidad de Pediatría y sus Áreas Específicas como una especialidad no troncal, reconociendo así las singularidades de la Pediatría como especialidad integral, que se ocupa de la salud y la enfermedad del niño y adolescente.

A pesar del evidente desarrollo de las especialidades pediátricas, que desde hace tiempo forman parte de las carteras de servicios de los grandes hospitales de nuestro país, y de los denodados esfuerzos de la Comisión Nacional de Pediatría (CNP), presidida en los últimos años por el profesor Crespo y en la actualidad por el profesor Álvarez Guisasola, por mantener viva a lo largo de los años la reivindicación de su reconocimiento oficial, desde la AEP entendimos que sólo una acción conjunta de las dos entidades, AEP-CNP, permitiría avanzar en nuestras pretensiones. Con esta premisa, consideramos prioritario compartir con la sociedad española nuestra visión del tema, tratando de ofrecerle información detallada de la necesidad de las especialidades pediátricas, diferenciadas de las especialidades de adultos, para garantizar una asistencia pediátrica de calidad.

Para alcanzar este objetivo y como primer paso a seguir, creímos necesario recoger documentalmente y con detalle la masa crítica de las especialidades pediátricas integradas en la AEP y su nivel de implantación en el Sistema Nacional de Salud. Aquel valioso material sirvió de base para la elaboración del *Libro Blanco de las Especialidades Pediátricas*<sup>(8)</sup>, en el que de forma irrefutable *dábamos a conocer a la sociedad*, con firmeza y sin complejos, la posición mayoritaria de los pediatras españoles en defensa de sus especialidades, siempre bajo el tronco común de la Pediatría.

La presentación del Libro Blanco de las Especialidades Pediátricas en Madrid, el 26 de octubre de 2011, en presencia de destacados profesionales de la Pediatría española y europea, trasladó a la sociedad a través de los medios de comunicación que *“La Pediatría, como disciplina que estudia al niño en su totalidad, condiciona la diferencia fundamental con el resto de las especialidades médicas dedicadas a la atención del adulto. No se trata por tanto de una disciplina dirigida al estudio de las enfermedades de un determinado órgano o aparato, sino que es la medicina de un ser cuyas características físicas, psíquicas y sociales son muy distintas a las del sujeto adulto. Al tratarse de una especialidad vertical, la Pediatría aborda de una forma total y completa la atención del niño y el adolescente en el contexto del medio donde se desarrolla (familiar, escolar y social). Este hecho implica, por tanto, asumir significativas peculiaridades biológicas, médicas y sociales que distinguen la Pediatría de las especialidades médicas “transversales” y que hace obligada una formación diferenciada y específica”*<sup>(8)</sup>.

A partir de aquel momento, desde la AEP no hemos escatimado esfuerzos para dar a conocer las ventajas del modelo español de atención pediátrica. Como primer paso, se ha institucionalizado el 8 de octubre de cada año como el *Día de la*

*Pediatría (Día P)*, en el que, con dicha finalidad, se organizan diferentes actividades por las Sociedades Regionales y Especializadas de la AEP y que finaliza con la entrega en Madrid de las distinciones de *Maestro de la Pediatría* y *Pediatra Ejemplar*, nombramientos con los que se persigue distinguir a pediatras que han realizado una labor sobresaliente, ya sea a nivel docente, investigador, asistencial o humanístico. La defensa de las Especialidades pediátricas ha motivado iniciativas propiciadas desde la AEP, con lemas que pretenden trasladar a la población la diferencia con las especialidades de adultos. Todos recordamos las campañas de concienciación “*Salvemos la Pediatría*” y “*No es lo mismo. Movilízate por las especialidades pediátricas*”, que trataban de enfatizar la importancia de las especialidades pediátricas y su impacto positivo sobre los resultados de salud en la población infantil, incidiendo en que en *cada etapa de la vida* se necesitan unos cuidados concretos y profesionales específicamente formados para llevarlos a cabo, que en España *ya existen* especialistas cualificados para atender cualquier tipo de patología infantil, que sólo con una asistencia pediátrica especializada se puede *garantizar la máxima eficacia y calidad* en la atención y tratamiento de la población infantil, que enfermedades como el cáncer o los procesos alérgicos *no se comportan de la misma manera* en un niño que en una persona adulta y que por tanto los niños tienen *derecho a recibir la mejor atención* que podamos darles. Acabamos de celebrar el Día P correspondiente a 2015 y nuestro lema en esta ocasión ha sido “*Especialidades pediátricas: (re)conócelas*”.

El tan esperado Real Decreto 639/2014, de 25 de julio<sup>(7)</sup>, además de regular la troncalidad, ha abordado definitivamente las ACE. En lo que nos concierne, reconoce a la Neonatología como la primera ACE de Pediatría a la que podrán acceder únicamente los especialistas en Pediatría. La Comisión para su desarrollo ya está formada y se encuentra en la fase de elaboración del programa formativo y designación de los centros con capacidad docente para llevarlo a cabo. No ocurre lo mismo con el ACE de Enfermedades Infecciosas, en la que el acceso será compartido con especialistas en Medicina Interna, Microbiología y Parasitología, y Neumología. Mención aparte merecen dos nuevas especialidades medicas del máximo interés para la Pediatría, como son Genética Clínica (incluida en el Tronco número 3: Laboratorio y Diagnóstico Clínico) y Psiquiatría del niño y del adolescente (integrada en el Tronco número 5: Psiquiatría). Con la premisa de que es preceptivo exigirles una adecuada formación pediátrica, no es menos cierto que, al depender de troncales diferentes a la Pediatría, la presencia de pediatras en las respectivas Comisiones está siendo muy cuestionada.

Desde la AEP pensamos que la especialidad de Pediatría y sus Áreas Específicas reúne los dos requisitos requeridos por el referido RD 639/2014, de 25 de julio<sup>(7)</sup>, para la creación de las ACE de todas y cada una de sus especialidades pediátricas: *Incremento significativo de las competencias profesionales exigidas por el programa oficial de la especialidad de Pediatría y existencia de un interés social y sanitario en el desarrollo de una actividad pro-*

*fesional y asistencial específica en el área correspondiente*. Por ello, entendemos que todas las especialidades pediátricas integradas en la AEP son susceptibles de ser reconocidas como ACE, con independencia del calendario de implantación. A día de hoy las especialidades de Cardiología Pediátrica y Cardiopatías Congénitas, Neuropediatría, Gastroenterología y Nutrición, Endocrinología y Hematología y Oncología Pediátrica han presentado en el Ministerio de Sanidad su solicitud de reconocimiento como ACE y se encuentran ya en diferentes procesos administrativos. A nadie se le escapa que la CNP deberá afrontar la misión, no exenta de polémica, de priorizar razonablemente las peticiones. Por último, y no por ello menos importante, los jefes de servicio y responsables de las Áreas de Gestión Clínica de Pediatría deberán ser muy exigentes a la hora de seleccionar a los pediatras que vayan a desempeñar la asistencia en las diferentes ACE de la Pediatría y no ceder a la presión de las gerencias para colocar en estos puestos a profesionales que carecen de la formación adecuada.

Además de conseguir que la Pediatría sea considerada especialidad no troncal e iniciado el camino para el reconocimiento de las especialidades pediátricas, hemos aportado una propuesta unitaria para encontrar una solución definitiva a la formación pediátrica en nuestro país que sea acorde con los tiempos y que permita ofrecer a los niños y adolescentes la misma atención que se presta a los adultos. Aun teniendo presente que una reforma de esta envergadura precisa ser acometida desde la sensatez, la reflexión y el consenso, no es menos cierto que esta situación exige ya una solución a corto plazo para acabar de una vez con un enquistado problema que hace tiempo se debería haber resuelto.

Nos encontramos todavía lejos de conseguir la homologación con la formación pediátrica de la mayor parte de los estados miembros de la Unión Europea. La Confederación Europea de Especialistas en Pediatría (CESP), actualmente Academia Europea de Pediatría (EAP) y el *European Board of Pediatrics* (EBP) acordaron en 1996 alcanzar una formación pediátrica europea común para todos los Estados miembros, con unos estándares formativos de alta calidad. En consonancia con lo que la CESP y el EBP acordaron, el *Libro Blanco de las Especialidades Pediátricas*<sup>(8)</sup> propone que la formación de los especialistas en Pediatría debería estar integrada por un tronco formativo común de tres años, específicamente pediátrico, que serviría para proporcionar los fundamentos biológicos, psicológicos y sociales que permitieran la consideración del niño sano y enfermo como una individualidad. Posteriormente, según el futuro destino laboral del pediatra, su formación se completaría durante dos años más, con cuatro posibles itinerarios: Asistencia Primaria, Secundaria, Terciaria y Pediatría Social y Comunitaria. La formación del pediatra de Asistencia Terciaria, en número siempre restringido de acuerdo a las necesidades asistenciales del Sistema Nacional de Salud, requeriría un periodo de aprendizaje más extenso, con un mínimo de dos años tras el periodo de formación pediátrica común. Esta propuesta precisa adaptarse a la realidad de nues-

tro país, en el que, como es bien sabido, el periodo formativo se efectúa, al igual que en Francia, Grecia y Luxemburgo, en cuatro años en lugar de los cinco del resto. Por ello, no resulta extraño que el EBP haya urgido a sus respectivas Sociedades y Comisiones Nacionales de Pediatría integradas en la *European Paediatric Association* (EPA/UNEPSA) que planteen a las autoridades sanitarias y de educación su homologación a la norma general de cinco años, a fin de poder alcanzar previsibles acuerdos con las especialidades de adultos. La propuesta del EBP fue respaldada por la *Association for Pediatric Education in Europe* (APEE) en el congreso celebrado en Valencia en 1999, presidido por su entonces presidente, el profesor Juan Brines. A pesar de que la respuesta oficial de los diferentes Estados de la UE, entre ellos España, ha sido muy tibia, consideramos que éste es el momento oportuno para solicitar la ampliación del periodo formativo en la especialidad de Pediatría a cinco años, contribuyendo por otra parte a consolidar las actuales especialidades pediátricas como ACE de la Pediatría.

No quiero pasar por alto la reciente aparición del RD 639/2015 de 10 de julio, por el que se regulan los Diplomas de Acreditación y los Diplomas de Acreditación Avanzada<sup>(9)</sup>. En el artículo 36 de la Ley 44/2003, de 21 de noviembre de ordenación de las profesiones sanitarias, se contemplan los Diplomas de Acreditación y los Diplomas de Acreditación Avanzada como instrumento para certificar el nivel de formación alcanzado por un profesional en un área funcional específica de una determinada profesión o especialidad, en atención a las actividades de formación continuada acreditada desarrolladas por el interesado en el área funcional correspondiente. El establecimiento ahora, en este reciente RD, de un desarrollo normativo, que permita articular los Diplomas de Acreditación y los Diplomas de Acreditación Avanzada, debe valorarse como una significativa oportunidad dirigida a consolidar el valor de la formación continuada como elemento de reconocimiento eficaz y sólido que contribuya a reforzar la capacidad del profesional en la resolución de los problemas de la práctica en un área funcional determinada.

Deseo finalizar con la reflexión que, acerca del camino que le quedaba por recorrer a la AEP en defensa de las especialidades pediátricas, nos dejó escrito el profesor Sánchez Villares en 1968 con motivo de la presentación del libro de Carlos García Caballero sobre la Historia de la Asociación Española de Pediatría<sup>(10)</sup>: “Es indudable que en cada momento la Asociación tendrá que

*adaptarse a los condicionantes que actúan en las cambiantes y versátiles instituciones de la Administración, que habrá avances y retrocesos, que nada se nos regalará ni concederá fácilmente, pero si evitamos el desánimo y se mantiene el esfuerzo de los asociados, se irán superando la incompresión y la indiferencia, y se irán cubriendo las diversas metas previstas en los principios constitutivos de nuestra Asociación”.*

## BIBLIOGRAFÍA

1. Delibes M. Dos contertulios. *Bol Pediatr.* 1995; 36: 25-6.
2. Crespo M. Prof. Ernesto Sánchez Villares (1922-1995). *Bol Pediatr.* 1995; 36: 13-7.
3. Zafra Anta MA, García Nieto V. Historia de la Pediatría en España. *Pediatr Integral.* 2015; 19: 235-42.
4. Sánchez Villares E. Importancia de las especialidades pediátricas en la evolución de la pediatría española de los últimos 50 años. *Acta Ped.* 1992; 50: 724-32.
5. Cruz Hernández M. Sesenta años de Pediatría inacabada. Páginas vividas de la historia pediátrica contemporánea. Madrid: Ergon; 2010.
6. Labay Matías M. Paediatrics, the people and politicians in Spain. History, development, reality and future. En: Özdemir O, ed. *Contemporary Pediatrics* (open acces book). InTech 2012. Disponible en: <http://www.intechopen.com/books/contemporary-pediatrics/pediatrics-the-people-and-politicians-inspain-history-development-reality-and-future>
7. Real Decreto 639/2014, de 25 de julio, por el que se regula la troncalidad, la reespecialización troncal y las áreas de capacitación específica, se establecen las normas aplicables a las pruebas anuales de acceso a plazas de formación y otros aspectos del sistema de formación sanitaria especializada en Ciencias de la Salud y se crean y modifican determinados títulos de especialista. BOE de 6 de agosto de 2014. Disponible en: <https://www.boe.es/boe/dias/2014/08/06/pdfs/BOE-A-2014-8497.pdf>
8. Asociación Española de Pediatría. Libro Blanco de las Especialidades Pediátricas. Madrid: Exlibris Ediciones; 2011. Disponible en: <http://www.aeped.es/documentos/libro-blanco-las-especialidades-pediatricas>
9. Real Decreto 639/2015, de 10 de julio, por el que se regulan los Diplomas de Acreditación y los Diplomas de Acreditación Avanzada. BOE de 28 de julio de 2015. Disponible en: <https://www.boe.es/boe/dias/2015/07/28/pdfs/BOE-A-2015-8442.pdf>
10. García Caballero C, Navas Migueloa L, Sánchez-Puelles M. *Asociación Española de Pediatría. Historia.* Madrid: AEP; 1968.

## Mesa Redonda: Publicaciones científicas pediátricas en España

### Boletín de Pediatría y Anales de Pediatría

L.M. RODRÍGUEZ FERNÁNDEZ<sup>1</sup>, M.P. PUERTA PÉREZ<sup>1</sup>, M. RODRÍGUEZ RUBIO<sup>2</sup>

<sup>1</sup>Servicio de Pediatría. Complejo Asistencial Universitario de León (CAULE).

<sup>2</sup>Servicio de Pediatría. Hospital Universitario Puerta de Hierro-Majadahonda. Madrid.

Las publicaciones científicas son, por supuesto, el principal vehículo para la difusión del conocimiento y uno de los foros en el que se someten a la crítica los resultados de la investigación<sup>(1)</sup>. La transmisión de información es imprescindible para el progreso y desde ese punto de vista las revistas médicas han desempeñado un papel fundamental en la evolución de la medicina hasta alcanzar el actual nivel del cuidado de la salud. Por suerte, en este aspecto, la atención a los niños no ha sido una excepción y su avance se ha producido apuntalado por numerosas publicaciones pediátricas.

Sin embargo, en ocasiones, algunas revistas trascienden esa labor de transmisores de conocimiento y se convierten en la imagen de una Sociedad Científica a la que siempre permanecen asociadas en la mente de sus lectores. Cuando se produce esta circunstancia, la Sociedad se vuelve más pequeña sin la revista y ésta carece de sentido sin la Sociedad Científica de la que depende.

*Anales de Pediatría* y el *Boletín de Pediatría* son de este último tipo de publicaciones. La Asociación Española de Pediatría (AEP) y la Sociedad de Pediatría de Asturias, Cantabria y Castilla y León (SCCALP) parecerían algo distinto a nuestros ojos sin estas dos revistas.

#### ¿DE DÓNDE VENIMOS?

A pesar de ser la más “pequeña” de las dos revistas, el *Boletín de Pediatría* fue creado en el año 1960 con el nombre de *Boletín de la Sociedad Castellano-Leonesa de Pediatría* (Fig. 1), casi una década antes que la revista de la AEP, respondiendo a la necesidad de definir la identidad de la SCCALP<sup>(2)</sup>, que había sido fundada 4



Figura 1. Portada del número 1 del *Boletín de Pediatría* (entonces *Boletín de la Sociedad Castellano-Leonesa de Pediatría*).

años atrás como Sociedad Castellano-Leonesa de Pediatría. Su primer director y principal impulsor fue el profesor Ernesto Sánchez Villares, figura clave de la actividad editorial en la Pediatría española, que desempeñó ese cargo entre los años 1960 y 1977. Durante ese periodo de tiempo, el *Boletín* fue consolidándose y adoptando la forma de una revista moderna, a la vez que desde 1961 recibía el nombre de *Boletín de la Sociedad Castellano-Astur-Leonesa de Pediatría* al ampliarse el ámbito regional de nuestra

Correspondencia: Dr. Luis Miguel Rodríguez Fernández. Servicio de Pediatría. Complejo Asistencial Universitario de León.  
C/ Altos de Nava, s/n. 24080 León  
Correo electrónico: elem12lm23@gmail.com

© 2015 Sociedad de Pediatría de Asturias, Cantabria, Castilla y León

Este es un artículo de acceso abierto distribuido bajo los términos de la licencia Reconocimiento-No Comercial de Creative Commons (<http://creativecommons.org/licenses/by-nc/2.5/es/>), la cual permite su uso, distribución y reproducción por cualquier medio para fines no comerciales, siempre que se cite el trabajo original.

Sociedad científica. Debe recordarse que, por entonces, Cantabria era una de las provincias de Castilla la Vieja y recibía el nombre de Santander.

Tras el impulso inicial proporcionado por el Dr. Sánchez Villares, son varios los directores y consejos de redacción de la revista que, con la ayuda de las distintas Juntas Directivas de la Sociedad y pasándose el testigo de mano en mano, han conseguido alargar la supervivencia de una pequeña publicación regional hasta los 55 años. Durante este periodo de tiempo, los profesores y doctores Manuel Crespo (1978-1984), Alfredo Blanco Quirós (1984-1995), María José Lozano (1997-2000), José Luis Herranz (2001-2004), Luis Miguel Rodríguez (2004-2011) y Juan José Díaz (2011-2015) han conseguido mantener viva la revista hasta depositarla en las manos de su actual Director, el Dr. Fernando Centeno. En el año 1988, por evidentes motivos prácticos, la publicación pasó a recibir el nombre de *Boletín de Pediatría*, que ha mantenido el último cuarto de siglo<sup>(3)</sup>.

Sea cual fuere su nombre, la revista de la SCCALP, además de ser la puerta de entrada a la publicación científica de los miembros más jóvenes de la Sociedad, ha tratado de cumplir con los dos objetivos reiteradamente repetidos y que dan sentido a su existencia: divulgar la actividad científica de esta Sociedad de Pediatría y facilitar la formación continuada de sus asociados. A este respecto, tuvo una trascendencia capital la decisión tomada bajo la dirección del profesor José Luis Herranz por la que a partir del año 2001 se permitió acceder libremente al *Boletín de Pediatría* a través de su página web (<http://www.sccalp.org/bulletins>) sumándolo a la corriente del acceso abierto a la información científica. En dicha página web se encuentran disponibles todos sus números desde 1989.

*Anales de Pediatría*, llamada *Anales Españoles de Pediatría* hasta el año 1999, fue fundada en el año 1968 para convertirse en el órgano de expresión de la AEP. Su primer director fue el profesor Ciriaco Laguna, presidente de la AEP en esa fecha (Fig. 2)<sup>(4)</sup>.

Desde el año 1973 y durante 16 años, *Anales de Pediatría* tuvo como director al profesor Ernesto Sánchez Villares y, como sucedió con el *Boletín de Pediatría*, su gestión fue imprescindible para convertir la publicación en el referente de la pediatría española y, como queda dicho más atrás, en la imagen de la AEP. El profesor Manuel Bueno Sánchez fue la persona encargada de continuar con la dirección de la revista entre los años 1988 y 1995, prolongando esa labor el profesor Juan Rodríguez Soriano del que "es seguro decir que, de todos los pediatras españoles a través del tiempo, es el más famoso en el mundo científico gracias a sus contribuciones en la nefrología pediátrica"<sup>(5)</sup>.

Desde el año 2000 y hasta el año 2013, *Anales de Pediatría* fue dirigida por el profesor Eduardo González Pérez-Yarza y durante su dirección se produjeron dos hechos fundamentales para el futuro de la revista: su incorporación al grupo de publicaciones con acceso abierto, con la posibilidad de acceso "online" al texto completo de todos los números de la revista desde el



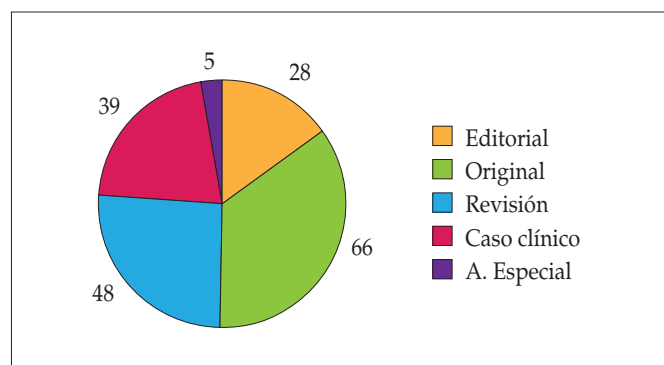
Figura 2. Portada del número 1 de *Anales de Pediatría* (Entonces *Anales Españoles de Pediatría*).

año 2000, y su inclusión en el Science Citation Index desde el 1 de enero 2009. Su primer factor de impacto oficial (0,363), correspondiente al año 2009, fue publicado en junio de 2010 en el Journal Citation Reports.

Desde el año 2013, la profesora Empar Lurbe Ferrer es la Editora Principal de *Anales de Pediatría*. Durante su mandato se ha tomado otra decisión trascendental para la consolidación y crecimiento de la publicación: el inicio de la edición bilingüe de la revista (castellano e inglés) en el número de junio de 2014. Este gran cambio, que aumenta drásticamente el volumen de potenciales lectores, ha sido posible gracias al apoyo económico de la AEP concretado mediante la financiación de la traducción de los manuscritos.

## ¿DÓNDE ESTAMOS?

El *Boletín de Pediatría* es, pues, una revista de acceso abierto que no cobra a los autores por la publicación de sus manuscritos y cuya financiación depende directamente de la SCCALP. Edita cuatro números al año en papel y en versión electrónica (accesible en la página web <http://www.sccalp.org/bulletins>). Salvo el espacio dedicado a publicar las ponencias y comunicaciones de las reuniones científicas de la Sociedad, la elección de los manuscritos se basa en el sistema de revisión por pares y actualmente acepta para su publicación artículos editoriales, artículos originales, revisiones y casos clínicos. Esporádicamente se publican números extraordinarios cuyos manuscritos son elaborados tras encargo directo a sus autores.



**Figura 3.** Tipo de manuscritos publicados en el *Boletín de Pediatría* en los últimos 10 años.

El *Boletín* está incluido en las bases de datos del Índice Bibliográfico Español en Ciencias de la Salud (IBECS), del Índice Médico Español (IME), de la plataforma e-revistas del Consejo Superior de Investigaciones Científicas (CSIC), del Directory of Open Access Journals (DOAJ) y en la página web [freemedicaljournals.com](http://freemedicaljournals.com).

En la figura 3 se presenta el tipo de manuscritos que se ha publicado en la revista en los últimos 10 años, sin considerar el material procedente de las reuniones científicas de la SCCALP que también encuentra cabida en esta publicación. Los artículos originales son los más frecuentes y representan algo más de la tercera parte de los manuscritos publicados.

Solo el 18% de los artículos están firmados por algún autor procedente de Atención Primaria. Aproximadamente la cuarta parte de los artículos publicados en los últimos 10 años tenían autores procedentes de fuera del territorio de la SCCALP y en un 10% de los casos sus autores eran extranjeros, generalmente latinoamericanos. Dentro de nuestra Sociedad, fueron autores

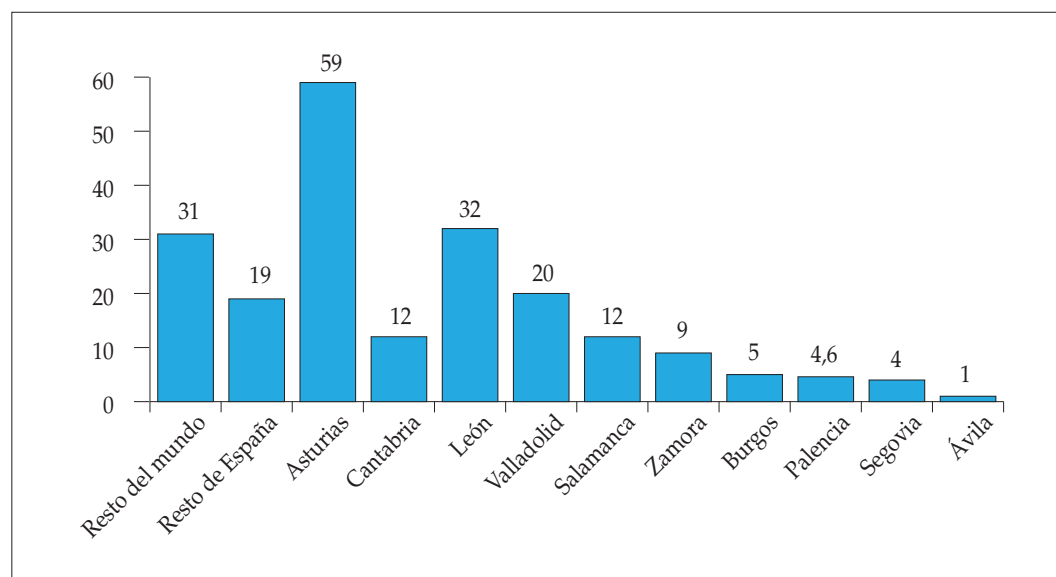
procedentes de Asturias (59 artículos) y de León (32 artículos) los responsables de un mayor número de publicaciones (Fig. 4).

*Anales de Pediatría* es también actualmente una revista de acceso abierto que no cobra a los autores por la publicación de sus manuscritos. En este caso, el dinero necesario para su financiación procede en su totalidad de la AEP. Edita doce números cada año con una versión en papel en idioma castellano y una doble versión electrónica (accesible en [www.analesdepediatría.org](http://www.analesdepediatría.org)) en castellano y en lengua inglesa. La versión electrónica en castellano incluye algún artículo que no se publica en papel y también algún artículo que no se traduce al inglés. Se trata también de una publicación que se basa en el sistema de revisión por pares y actualmente acepta para su publicación artículos editoriales, artículos originales, artículos de la AEP, artículos por encargo, cartas científicas y cartas al director.

La revista, referente de la pediatría de habla española, está indexada en las más importantes bases de datos internacionales: Science Citation Index Expanded, Index Medicus/Medline, Scopus, EMBASE/Excerpta Medica, Medicina en Español (MEDES), Índice Bibliográfico Español en Ciencias de la Salud (IBECS) e Índice Médico Español (IME). Desde la primera publicación correspondiente al año 2009, su factor de impacto aumentó de 0,363 a 0,833, en el recientemente publicado y correspondiente al año 2014 (Fig. 5).

*Anales de Pediatría* recibe cada año cerca de 700 manuscritos de los que menos del 40% tienen el formato de artículos originales, manteniendo una tasa de rechazo de aproximadamente el 60%<sup>(6)</sup>.

En la figura 6 se presenta la distribución de publicaciones por comunidades autónomas en los tres últimos lustros. De forma mantenida a lo largo del tiempo, la Comunidad Autónoma de Madrid es el origen más frecuente de las publicaciones. Dentro de las Comunidades que forman parte de la SCCALP, son los



**Figura 4.** Procedencia de las publicaciones en el *Boletín de Pediatría* en los últimos 10 años.

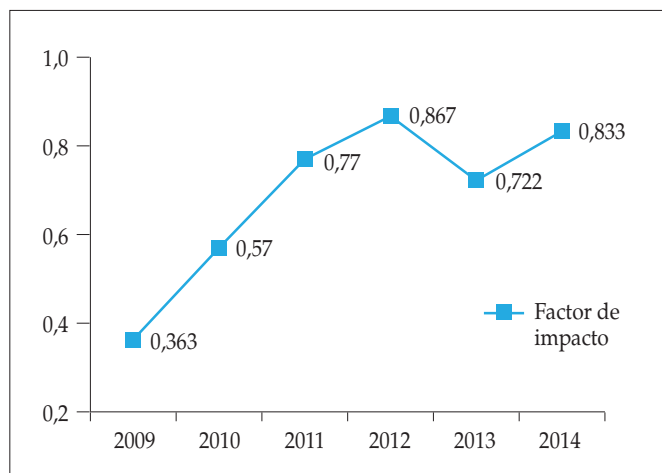


Figura 5. Evolución del factor de impacto de la revista *Anales de Pediatría*.

autores de Castilla y León los que publicaron un mayor número de artículos en este periodo, aunque el conjunto de sus publicaciones solo representa el 6% del total de artículos publicados. La distribución de estos autores por provincias se muestra en la Figura 7. Valladolid y León son las provincias con mayor número de publicaciones en estos tres lustros. Como sucedía con el *Boletín de Pediatría*, entre los autores de Castilla y León, procedían de Atención Primaria algo menos del 20% del total.

Tiene también interés conocer que, de los manuscritos publicados en 2014, poco más del 10% habían recibido financiación de carácter competitivo, siendo el principal organismo financiador el Fondo de Investigaciones Sanitarias del Instituto de Salud Carlos III<sup>(6)</sup>.

## ¿A DÓNDE PODEMOS IR?

En los últimos años ha comenzado a ser habitual utilizar la metodología DAFO para valorar la situación presente y las opciones de futuro de las organizaciones, empresas e instituciones. Esta metodología incluye la realización de un análisis interno de la organización (Debilidades y Fortalezas que presenta), pero también de un análisis externo (Amenazas y Oportunidades a las que se enfrenta). Las empresas sanitarias, las sociedades médicas o las propias publicaciones científicas reúnen características que las convierten en especialmente adecuadas para este tipo de análisis. A continuación se presenta un análisis DAFO del *Boletín de Pediatría* y de *Anales de Pediatría* que, aunque no pretende ser exhaustivo, si desea ser útil para afrontar el futuro de estas dos revistas.

### Boletín de Pediatría

#### Fortalezas

- Su historia está unida a la de la SCCALP casi indisolublemente, de forma que la Sociedad es garantía de la pervivencia de la revista.
- El prestigio alcanzado por la Sociedad y su revista fuera del territorio de SCCALP.
- Su edición en formato electrónico con alojamiento en la página web de la SCCALP con acceso abierto junto con su inclusión en diversas bases de datos asegura un número de lectores razonablemente elevado para una revista regional publicada en castellano.
- Su gran accesibilidad para los médicos en formación la convierte en un primer paso excelente en el camino de la publicación científica.

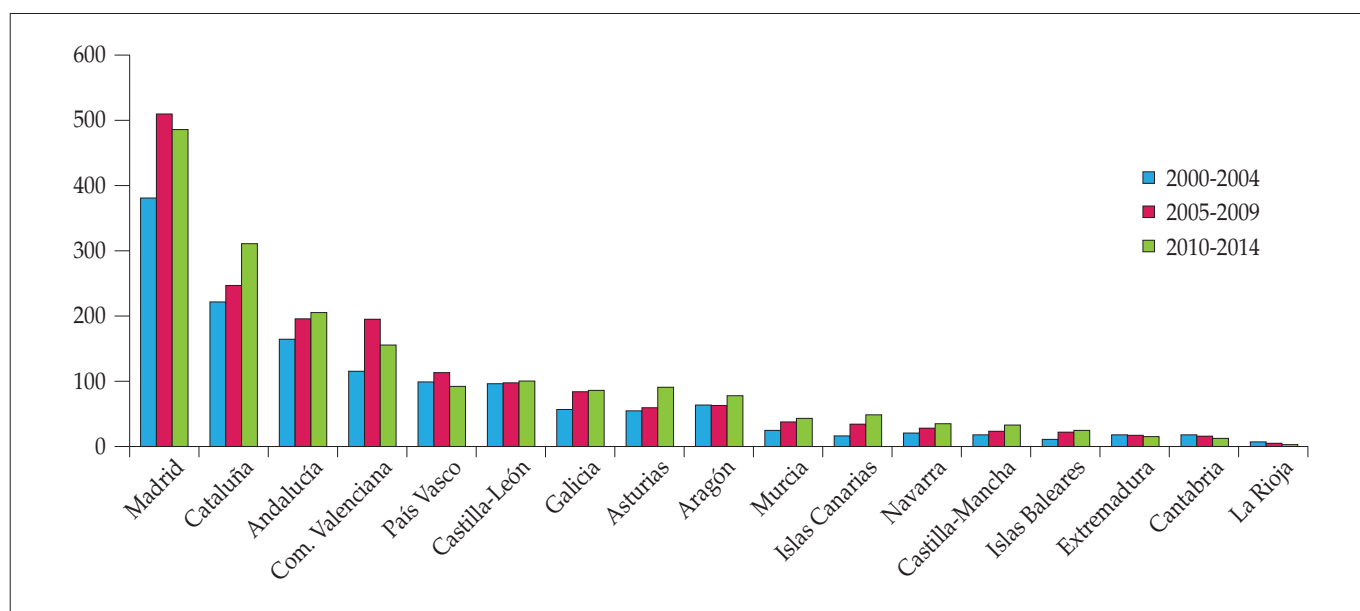
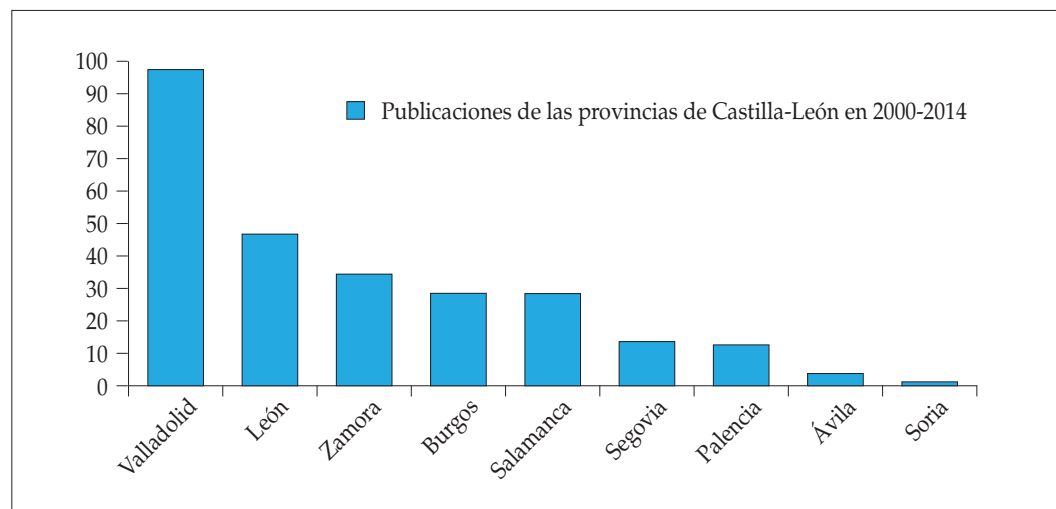


Figura 6. Número de publicaciones en la revista *Anales de Pediatría* por comunidades autónomas en los tres últimos quinquenios.





**Figura 7.** Distribución por provincias de los artículos publicados por autores de Castilla y León en *Anales de Pediatría* en los últimos 15 años.

- Su capacidad para convertirse en el libro de ponencias y comunicaciones de las reuniones científicas de la SCCALP aumenta el atractivo de la participación activa en dichas reuniones y proporciona un registro de la actividad científica de la Sociedad.
- Su capacidad para convertirse, junto con la página web, en vehículo de la formación continuada dentro de la SCCALP. Ambos medios actúan con evidente sinergia en la captación de visitas.

#### Debilidades

- El paulatino encarecimiento de la actividad editorial y los actuales inconvenientes para acceder a fuentes de financiación por parte de las sociedades científicas complican la edición de cada número de la revista.
- La pérdida de atractivo para que sea considerada por algunos autores como una opción para el envío de sus manuscritos por la casi total imposibilidad de que la revista sea incluida en algunas bases de datos internacionales y de que llegue a adjudicársele un factor de impacto.
- El número de manuscritos se ve directamente influenciado por la escasa presencia de los que proceden de Atención Primaria y de algunas provincias de la SCCALP.
- La captación de manuscritos y la confección de cada uno de sus números es muy dependiente de la actividad de un pequeño grupo de personas y, especialmente, de la implicación personal de su Director.

#### Amenazas

- El cese de su actividad por la imposibilidad para su financiación y/o por la escasez de manuscritos.
- La pérdida de actitud crítica y el riesgo de endogamia entre los autores al depender, en buena medida, la captación de manuscritos de factores personales.
- La pérdida progresiva de calidad científica al carecer de atractivo para la publicación por los autores de mayor nivel.

#### Oportunidades

- Captación de jóvenes autores, aumentando su conocimiento y valoración de la revista con la ayuda de miembros más veteranos de la Sociedad.
- Captación de autores procedentes de fuera del territorio de la SCCALP mediante la potenciación de la versión electrónica y del atractivo de la página web de la Sociedad.
- Atracción de lectores, reforzando la presencia de la revista en las redes sociales.
- Aumento de la solidez económica, reduciendo el gasto de su edición impresa que cada vez resulta de interés para un menor número de personas.
- Aumento de su papel en la formación continuada con la edición de números que, desde esa perspectiva, tengan formato y contenidos atractivos.

#### Anales de Pediatría

##### Fortalezas

- Respaldo social y económico de la AEP, una de las sociedades médicas más sólidas y con un mayor número de socios del panorama científico español.
- Número potencial de lectores muy elevado gracias a su edición electrónica y en acceso abierto, y a la reciente disponibilidad de una versión en lengua inglesa.
- Inclusión, desde hace unos años, en el Science Citation Index con adjudicación a la revista de un factor de impacto con aumento de su atractivo para la publicación de manuscritos de mayor calidad científica.
- Escasa competencia de publicaciones pediátricas editadas en castellano con el mismo nivel científico (solo *Archivos Argentinos de Pediatría* tiene también factor entre las revistas de Pediatría publicadas en castellano) que la ha convertido en publicación de referencia entre los pediatras castellano-parlantes.

*Debilidades*

- Distribución muy asimétrica del origen de los manuscritos con notable preponderancia de algunas áreas geográficas y participación todavía escasa de autores de fuera de nuestro país.
- Participación escasa de los autores procedentes de Atención Primaria y de algunas otras especialidades pediátricas.
- Escasa proporción de artículos originales respecto a otro tipo de artículos con menor atractivo para ser citados.
- Factor impacto todavía insuficiente para atraer la publicación de las investigaciones de más alto nivel científico.
- Escaso número de manuscritos, de entre los publicados, que reciben financiación de carácter competitivo.

*Amenazas*

- Cese del apoyo económico directo por parte de la AEP para la edición de los números de la revista y para su traducción a la lengua inglesa.
- Publicaciones restringidas a pocas áreas geográficas y a áreas concretas de la pediatría con el consiguiente riesgo de endogamia.
- Intento de influir en las características de la publicación por grupos con intereses económicos, sociales o personales.
- Estancamiento de la calidad científica de la publicación si no se consigue atraer a los autores que pueden elevarla y tienen capacidad para aumentar el número de citas de la revista, entre ellos los que reciben financiación de carácter competitivo.

*Oportunidades*

- Reforzar la posición de la revista como líder de las publicaciones pediátricas en los países de lengua castellana, aumentando el número de lectores y autores procedentes de Latinoamérica.
- Aumentar el interés por la publicación en la revista por parte de los autores de las áreas de la Pediatría menos habi-

tuales, con especial referencia a la Pediatría de Atención Primaria.

- Atracción, gracias a la publicación en inglés, de lectores y citas bibliográficas procedentes del mundo anglosajón y de los autores angloparlantes.
- Consolidación económica de la revista, de forma que se mantenga alejada de los conflictos de intereses.

Todos los pediatras españoles han convivido desde su llegada a la profesión con *Anales de Pediatría* y casi todos, especialmente los miembros de la SCCALP, con el *Boletín de Pediatría*. El futuro sin estas dos revistas no parece posible, pero si lo que hasta ahora se ha hecho debemos agradecerlo al esfuerzo desinteresado de un pequeño grupo de pediatras, lo que queda por hacer depende de nosotros<sup>(7)</sup>.

## BIBLIOGRAFÍA

1. Pérez Solís D, Rodríguez LM. El acceso abierto a la información científica. *Bol Pediatr*. 2005; 45: 61-4.
2. Sánchez Villares E. Editorial: Un cuarto de siglo del Boletín. *Bol Soc Cast Ast León Ped*. 1984; 25: 345-8.
3. Marugán de Miguelsanz JM, Alberola López S. Historia del Boletín de Pediatría. *Bol Pediatr*. 1998; 38: 52-8.
4. Zafra Anta MA, García Nieto V. Historia de la pediatría española. *Pediatr Integral*. 2015; 19: 235-42.
5. Labay Matías M. Paediatrics, the people and politicians in Spain. History, development, reality and future. En: Özdemir O, ed. *Contemporary Pediatrics (open access book)*. InTech 2012. Disponible en: <http://www.intechopen.com/books/contemporary-pediatrics/pediatrics-the-people-and-politicians-inspain-history-development-reality-and-future>
6. Lurbe E, Alsina L, Rodríguez LM, Solís G. El espacio de los editores: anuario de *Anales de Pediatría*. *An Pediatr (Barc)*. 2015; 82: 375-7.
7. Rodríguez LM. Lo que queda por hacer. *Bol Pediatr*. 2011; 51: 81-3.

## Mesa Redonda: Publicaciones científicas pediátricas en España

### Publicar en Pediatría: razones y revistas

G. SOLÍS SÁNCHEZ

*Servicio de Neonatología. Área de Gestión Clínica de Pediatría. Hospital Universitario Central de Asturias. Oviedo.*

La Sociedad de Pediatría de Asturias, Cantabria, Castilla y León (SCCALP) tiene una dilatada historia científica con una importante producción bibliográfica propia. Desde las primeras publicaciones de los pioneros de nuestra Sociedad, en la SCCALP siempre ha existido una cuidada y abonada cultura de publicaciones científicas, que ha ido pasando a través de las diferentes generaciones pediátricas para beneficio de los profesionales y, sobre todo, de nuestros pequeños pacientes.

Esta cultura fue esencial para la formación y desarrollo de la pediatría en Asturias, Cantabria, Castilla y León. Desde que Don Guillermo Arce iniciara en Valdecilla nuestra escuela, muchos de los pediatras formados en la SCCALP se fueron contagiando de esta actividad bibliográfica en mayor o menor medida, estimulando la producción de manuscritos para su publicación en las distintas revistas pediátricas nacionales e internacionales.

Sin embargo, los grandes cambios acaecidos en la sociedad del conocimiento en los últimos 20-30 años, sobre todo con la aparición de las nuevas tecnologías de la comunicación y la educación, hace que hoy día nos podamos preguntar si merece la pena seguir publicando como antes, si tienen sentido las revistas científicas tal como las conocemos actualmente o si deberíamos cambiar nuestra forma de pensar y actuar en este tema.

#### ¿TIENE ALGÚN SENTIDO PUBLICAR “PEDIATRÍA CLÍNICA” AQUÍ Y AHORA?

Cualquier investigación científica, del tamaño o importancia que sea, debe concluir con la comunicación y difusión de los resultados obtenidos al resto de la comunidad científica. Hasta ahora, la publicación de un manuscrito con los resultados y

sus conclusiones era el producto final de toda investigación y la revista científica el medio adecuado para hacerlo. Transferir esta información de forma precisa, clara y concisa es todavía la esencia del sistema editorial.

El sentido inicial de toda publicación científica, sea cual sea su ámbito, tendría que ser crear ciencia o conocimiento. Si aceptamos que solo se debería publicar aquello que sea claramente novedoso, alguien podría decir que no hay razón alguna para seguir publicando manuscritos clínicos, salvo excepciones muy contadas, puesto que desde hace años “casi todo” ya se ha publicado.

Frente a esta forma de pensar, nosotros apoyamos las publicaciones clínicas en el ámbito asistencial por los cambios que van ocurriendo en las formas de presentación, diagnóstico y tratamiento de la patología, que hacen que una misma entidad clínica pueda ser totalmente diferente hoy que hace veinte años. Si nuestra sociedad occidental ha cambiado enormemente en estas últimas décadas, tanto o más lo ha hecho la pediatría. Esto cambia que la pediatría actual no se parezca prácticamente nada a la que nosotros conocimos como residentes, por lo que nosotros creemos que la publicación de artículos clínicos de nuestra especialidad está plenamente justificada.

Algunos críticos pueden decir que solo se publica para engordar el *curriculum* o por mera vanidad<sup>(1)</sup>. Frente a esta idea, me gusta afirmar que las publicaciones científicas son una herramienta intelectual clave para el médico. Publicar precisa revisar bibliografía previa, analizar y criticar nuestra actividad y, en muchos casos, cambiar enfoques diagnósticos y/o terapéuticos. Publicar es un ejercicio mental, a mi modo de ver, esencial para el aprendizaje de nuestra disciplina y un estímulo para desarrollar el trabajo asistencial<sup>(2,3)</sup>. Desde luego, no es mejor médico el

*Correspondencia:* Dr. Gonzalo Solís Sánchez. Servicio de Neonatología. Área de Gestión Clínica de Pediatría. Hospital Universitario Central de Asturias. Avenida de Roma, s/n. 33011 Oviedo.  
*Correo electrónico:* gsolis@telefonica.net

© 2015 Sociedad de Pediatría de Asturias, Cantabria, Castilla y León  
Este es un artículo de acceso abierto distribuido bajo los términos de la licencia Reconocimiento-No Comercial de Creative Commons (<http://creativecommons.org/licenses/by-nc/2.5/es/>), la cual permite su uso, distribución y reproducción por cualquier medio para fines no comerciales, siempre que se cite el trabajo original.

que más publica, ni mucho menos, pero el médico que lo hace sí demuestra sentido crítico y ambición intelectual, dos cualidades muy positivas para el ejercicio de nuestra profesión.

Por otro lado, el viejo principio de “publicar o perecer”, sobre todo esgrimido desde el mundo académico, continúa vigente lo queramos o no. Si alguien quiere progresar en la profesión, si alguien pretende solicitar becas de investigación o, incluso, si la meta es sacar una oposición, las publicaciones son esenciales<sup>(4)</sup>. Un proyecto FIS, tan difícil de conseguir en los últimos años, solo se obtiene si los investigadores presentan una producción bibliográfica interesante. Quien quiera enriquecer la asistencia diaria con investigación en epidemiología clínica o docencia, precisa publicar.

Por todo lo dicho hasta aquí, podemos concluir que si la investigación resulta esencial en el desarrollo de la medicina, la comunicación también lo es para su docencia y práctica, para la evaluación de sus resultados y para la planificación y organización. Por lo tanto, nosotros seguimos pensando que publicar en pediatría asistencial sigue teniendo sentido y vigencia en nuestros días.

#### ¿TODAVÍA SON VÁLIDAS LAS REVISTAS CIENTÍFICAS PARA PUBLICAR NUESTRAS INVESTIGACIONES?

La historia de las revistas científicas tiene 350 años de antigüedad. La primera revista apareció el 6 de marzo de 1665: *Philosophical Transactions of the Royal Society*. Solo unos meses antes, en enero de 1665, había aparecido el *Journal des Savants*, que no tuvo ni la historia ni el impacto de aquella. Desde entonces han sido miles las publicaciones periódicas que han ido surgiendo en todo el mundo. Actualmente se publican unos dos millones de trabajos biomédicos anuales, en casi 20.000 revistas científicas<sup>(5)</sup>.

El éxito de las revistas científicas reside en el proceso editorial (Fig. 1) que asegura la valoración crítica de lo que se publica. El principio fundamental de toda producción científica es que, antes de publicar un trabajo de investigación, este debe ser sometido a un proceso que asegure su evaluación crítica. Sin ese proceso editorial de revisión por expertos, la publicación científica no tiene ningún sentido<sup>(6)</sup>. Aunque el sistema editorial no puede asegurar la veracidad de lo publicado, sigue siendo el más cualificado para poder detectar el fraude científico y mejorar la calidad de los artículos<sup>(7)</sup>.

Cuando un autor intenta publicar su trabajo, siempre cree que este merece la pena y que debe ser publicado en la mejor de las revistas posible. Por otra parte, las revistas reciben una gran cantidad de manuscritos que deben seleccionar para intentar publicar solo trabajos de calidad y que le aseguren una máxima difusión. Para este cometido, los comités editoriales deben contar con expertos que le asesoren. Estos expertos, los revisores, no solo darán su opinión sobre la pertinencia de publicar un trabajo,

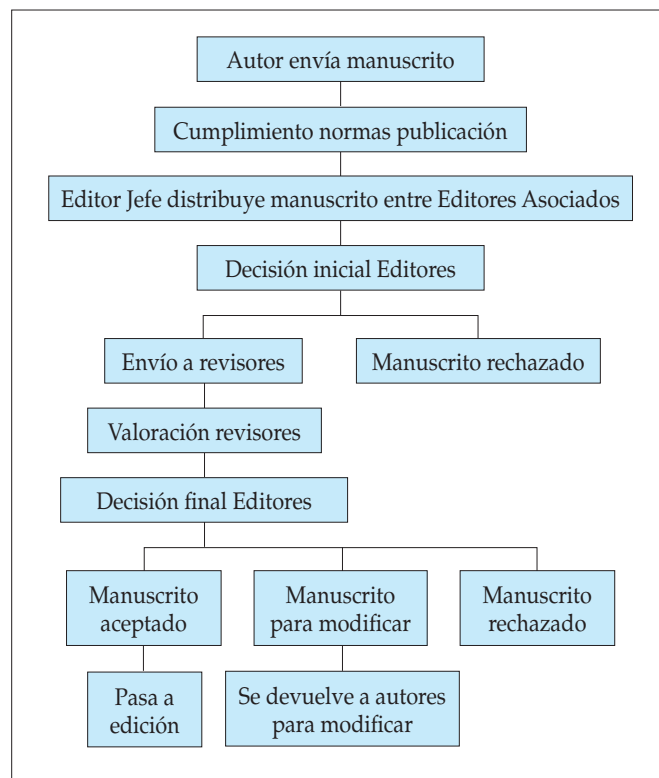


Figura 1. Proceso editorial.

sino que intentarán con su crítica mejorar los manuscritos, en cuanto al fondo y a la forma<sup>(8)</sup>.

La labor del revisor es un trabajo que lleva mucha dedicación y que no está premiada ni reconocida como se debiera. Uno de los mayores problemas que puede tener una revista científica es la escasez de revisores. Como miembro del Comité Editorial de *Anales de Pediatría*, me es obligado dedicar un elogio a estos protagonistas en la sombra del sistema editorial, aunque su labor no siempre sea entendida por todos los autores.

Los revisores deben ser expertos en el tema que van a valorar, tienen que tener conocimientos metodológicos para evaluar el manuscrito, no deben tener conflictos de interés con los autores ni con el tema del estudio y, sobre todo, deben tener disponibilidad de tiempo para revisar y valorar con detenimiento el encargo<sup>(9)</sup>. La seriedad e independencia del Comité Editorial y la calidad de los revisores son los pilares del mantenimiento de las revistas biomédicas como mejor medio para la comunicación de información entre profesionales.

Por supuesto que *internet* ha sido la gran revolución del sistema, comparable probablemente al nacimiento y difusión de la imprenta, pero la red de redes solo debe ser el medio: el sistema editorial debe permanecer para asegurar la calidad de los estudios publicados. Colgar documentos en la red sin una cuidada y seria evaluación va en contra de las mínimas garantías exigibles en la ciencia<sup>(10)</sup>.

TABLA I. PRINCIPALES ÍNDICES DE CALIDAD PARA VALORAR LAS PUBLICACIONES CIENTÍFICAS.

Índice	Comentario
Factor de impacto internacional (FI)	Índice del JCR de Thomson-Reuters que valora los artículos citados en el año de los dos años previos en relación al número de artículos publicados. (www.accesowok.fecyt.es)
Eigenfactor	Índice de la Universidad de Washington que valora las citas de los artículos de los últimos 5 años, eliminando autocitas y pondera las citas según las revistas donde se citen. (www.eigenfactor.org)
SCImago Journal Rank (SJR)	Índice de Scopus, que valora citas de los tres años previos. (www.scimagojr.com)
Source Normalized Impact per paper (SNIP)	Índice de la Universidad de Leiden y de Scopus que valora las revistas por campos temáticos, contabilizando la frecuencia con la que los autores citan otros documentos y la inmediatez de las citas.
Article influence score	Índice que depende de Eigenfactor y mide la influencia de los artículos de una revista en los próximos cinco años. (www.eigenfactor.org)
Índice de inmediatez	Valora artículos publicados y citados en el mismo año. Se puede valorar en WOK, SCOPUS y Google Scholar.
Índice H	Valora el número "h" de publicaciones con "h" o más citas recibidas. (www.scopus.com)
Índice G	Variante de índice H que valora los artículos con mayor número de citas.

## ¿CÓMO ELEGIR LA MEJOR REVISTA PARA PUBLICAR UN PEDIATRA DE LA SCCALP?

Si un pediatra de nuestra Sociedad quiere publicar un trabajo de investigación tiene ante sí un gran abanico de posibilidades, con un sinfín de revistas nacionales e internacionales. La elección de la revista donde enviar el manuscrito es un tema de gran importancia ya que de esta decisión surgirá la difusión de su trabajo y el reconocimiento del mismo en caso de ser publicado.

Esta elección deberá decidirse según algunos enfoques: ¿quién queremos que lea nuestro trabajo?, ¿tiene la suficiente calidad e importancia como para intentar enviarlo a una revista de prestigio internacional?, ¿puede tener cabida en una revista no pediátrica?, ¿queremos sacar al manuscrito el mayor rendimiento curricular posible?. Con el fin de buscar la revista más propicia, podemos analizar sus índices de calidad. En la Tabla I se pueden leer los índices más utilizados en la bibliografía internacional.

El factor de impacto (FI), por ejemplo, es un valor calculado para cada revista teniendo en cuenta las citas recibidas por esa publicación en los dos últimos años y el número de artículos publicados en la misma. Este valor lo calcula y publica anualmente la empresa Thomson Reuters a través del Journal Citation Reports (JCR). Un autor científico calcularía su FI total sumando los FI de cada uno de sus artículos, pudiendo establecer con este número su calidad como investigador<sup>(11)</sup>.

Sin embargo, el FI no parece que sea la mejor manera de medir la producción científica de un autor y en los últimos años ha sido muy criticado. Frente al FI han aparecido otros muchos índices o scores de producción científica que intentan mejorar sus

deficiencias. Tal vez el más importante hasta el momento es el índice h que, ya sea para una revista o para un autor, calcula un valor que indica cuantos "h" artículos tienen "h" o más citas<sup>(12-14)</sup>. Otros índices para clasificar las revistas o sus artículos son el SCImago Journal Rank y Source Normalized Impact per Paper (SNIP), calculado a partir de las revistas incluidas en SCOPUS, o el Eigenfactor y el Article Influence, basados también en el JCR<sup>(15,16)</sup>.

## ¿QUÉ REVISTAS PODRÍAMOS ESCOGER PARA NUESTRA PUBLICACIÓN?

A nivel nacional, las dos revistas de pediatría más significativas y queridas para los pediatras clínicos de la SCCALP son *Anales de Pediatría*, órgano oficial de la Asociación Española de Pediatría, y el *Boletín de Pediatría*, órgano oficial de nuestra Sociedad. Ambas revistas son analizadas en profundidad por el Dr. Luis Rodríguez, por lo que yo solo las nombraré en este momento.

En España se publican actualmente 16 revistas científicas pediátricas (Tabla II), con distintos formatos y periodicidades. Sólo *Anales de Pediatría* y *Cirugía Pediátrica* se encuentran en Pubmed, aunque la mayoría si pueden encontrarse en la base de datos del Índice Bibliográfico Español de Ciencias de la Salud (IBECS) del Instituto Carlos III. De todas ellas, la única con FI reconocido por Thomson Reuters es *Anales de Pediatría*.

Entre las revistas pediátricas nacionales en activo, podemos distinguir las publicaciones locales de las distintas sociedades pediátricas regionales de nuestro país (como nuestro *Boletín*), algunas de ámbito nacional (*Revista Española de Pediatría* y *Acta*

TABLA II. REVISTAS PEDIÁTRICAS DE ÁMBITO NACIONAL ACTIVAS EN ESTE MOMENTO.

	Organismo responsable publicación	Año inicio	Números al año
<i>Acta Pediátrica Española</i>	-	1943	11
<i>Anales de Pediatría</i>	Asociación Española de Pediatría	1968	12
<i>Boletín de Pediatría</i>	Soc. Pediatría Asturias, Cantabria, Castilla y León	1960	4
<i>Boletín SPAO</i>	Soc. Pediatría Andalucía Oriental	2007	4
<i>Boletín SPARS</i>	Soc. Pediatría Aragón, La Rioja y Soria	1968	3
<i>Boletín de la Soc. Valenciana de Pediatría</i>	Soc. Valenciana de Pediatría	1959	1
<i>Boletín de la Sociedad Vasco-Navarra de Pediatría</i>	Soc. Vasco Navarra de Pediatría	1966	1
<i>Canarias Pediátrica</i>	Soc. Canaria de Pediatría	1967	3
<i>Cirugía Pediátrica</i>	Soc. Española de Cirugía Pediátrica	1988	4
<i>Evidencias en Pediatría</i>	Asociación Española de Pediatría	2005	4
<i>Formación Activa en Pediatría de Atención Primaria (FAPap)</i>	Asociación de Pediatría de Atención Primaria	2008	4
<i>Pediatría Catalana</i>	Soc. Catalana de Pediatría	1928	6
<i>Pediatría Integral</i>	Soc. Española de Pediatría Extrahospitalaria y Atención Primaria	1995	10
<i>Revista Española de Pediatría</i>	Soc. Española de Investigación en Nutrición y Alimentación Pediátrica	1940	6
<i>Revista de Pediatría de Atención Primaria</i>	Asociación de Pediatría de Atención Primaria	1999	4
<i>Vox Paediatrica</i>	Soc. Pediatría de Andalucía Occidental y Extremadura	1993	2

TABLA III. LAS 20 REVISTAS INTERNACIONALES PEDIÁTRICAS CON MAYOR FACTOR DE IMPACTO (FI) DE THOMSON REUTERS EN 2014.

Orden	Nombre revista	Editorial	FI	Temática pediátrica
1	<i>J Am Acad Child Psy</i>	Elsevier	7.260	Psiquiatría
2	<i>JAMA Pediatr</i>	American Medical Association	7.148	Pediatría general
3	<i>Arch Pediatr Adol Med</i>	American Medical Association	5.731	Pediatría general
4	<i>Pediatrics</i>	American Medical Association	5.473	Pediatría general
5	<i>Pediatr Obes</i>	Wiley-Blackwell	4.573	Endocrino y nutrición
6	<i>J Pediatr US</i>	Mosby-Elsevier	3.790	Pediatría general
7	<i>J Adolescent Health</i>	Elsevier science	3.612	Adolescencia
8	<i>Dev Med Child Neurol</i>	Wiley-Blackwell	3.510	Neurología
9	<i>Pediatr Allerg Imm UK</i>	Wiley-Blackwell	3.397	Alergia
10	<i>Eur Child Adolesc Psy</i>	Springer	3.336	Psiquiatría
11	<i>Paediatr Perinat EP</i>	Wiley-Blackwell	3.131	Epidemiología
12	<i>Arch Dis Child Fetal</i>	BMJ publishing group	3.120	Perinatología
13	<i>Matern Child Nutr</i>	Wiley-Blackwell	3.064	Nutrición y perinatología
14	<i>Semin Fetal Neonatal M</i>	Elsevier science	3.028	Perinatología
15	<i>J Child Adol Psychop</i>	Mary Ann Liebert	2.933	Psiquiatría y farmacología
16	<i>Arch Dis Child</i>	BMJ publishing group	2.899	Pediatría general
17	<i>Pediatr Nephrol</i>	Springer	2.856	Nefrología
18	<i>Dev Disabil Res Rev</i>	Wiley-Blackwell	2.750	Neurología
19	<i>Pediatr Infect Dis J</i>	Lippincott Williams and Wilkins	2.723	Infeciosas
20	<i>Pediatr Pulm</i>	Wiley-Blackwell	2.704	Neumología

**TABLA IV.** CLASIFICACIÓN SIMAGO JOURNAL RANK (SJR) E ÍNDICE H DE SCOPUS: LAS PRIMERAS 20 REVISTAS PEDIÁTRICAS INTERNACIONALES Y LAS REVISTAS PEDIÁTRICAS ESPAÑOLAS (AÑO 2014).

Orden	Título	SJR	h index	País
1	<i>Child Development</i>	3,065	177	Gran Bretaña
2	<i>Journal of Child Psychology and Psychiatry and Allied Disciplines</i>	2,993	148	Gran Bretaña
3	<i>Pediatrics</i>	2,894	246	EEUU
4	<i>Developmental Review</i>	2,284	59	EEUU
5	<i>Pediatric obesity</i>	2,061	39	Gran Bretaña
6	<i>Clinical Child and Family Psychology Review</i>	2,042	63	Holanda
7	<i>JAMA Pediatrics</i>	1,991	127	EEUU
8	<i>Journal of Neurodevelopmental Disorders</i>	1,796	21	EEUU
9	<i>Child Development Perspectives</i>	1,776	23	Gran Bretaña
10	<i>Journal of Adolescent Health</i>	1,616	106	EEUU
11	<i>Journal of Pediatrics</i>	1,599	154	EEUU
12	<i>Pediatric Infectious Disease Journal</i>	1,524	116	EEUU
13	<i>Paediatric and Perinatal Epidemiology</i>	1,522	62	Gran Bretaña
14	<i>Infancy</i>	1,51	44	Gran Bretaña
15	<i>Developmental Medicine and Child Neurology</i>	1,467	102	Gran Bretaña
16	<i>Journal of Cystic Fibrosis</i>	1,32	42	Holanda
17	<i>Seminars in Fetal and Neonatal Medicine</i>	1,319	61	Gran Bretaña
18	<i>Child Maltreatment</i>	1,284	55	EEUU
19	<i>Pediatric Research</i>	1,225	111	EEUU
20	<i>Seminars in Perinatology</i>	1,217	64	Gran Bretaña
174	<i>Anales de Pediatría</i>	0,211	26	España
206	<i>Pediatría de Atención Primaria</i>	0,151	5	España
209	<i>Pediatría Catalana</i>	0,139	5	España
227	<i>Revista Española de Pediatría</i>	0,123	8	España
233	<i>Pediatría Integral</i>	0,116	6	España
239	<i>Acta Pediátrica Española</i>	0,112	7	España
247	<i>Anales de Pediatría Continuada</i>	0,109	3	España

*Pediatría Española*), otras específicas de subespecialidad (*Cirugía Pediátrica* y *Revista de Pediatría de Atención Primaria*) y otras destinadas a la formación continuada (*Pediatría Integral*) o a la valoración secundaria de artículos ya publicados (*Evidencias en Pediatría*).

En los últimos años han desaparecido, definitiva o transitoriamente, algunas revistas pediátricas españolas de mayor o menor solera: *Archivos de Pediatría* (la más longeva), *Pediatrika*, *Anales de Pediatría Continuada*, *Pediatría Rural y Extrahospitalaria*, *Monografías de Pediatría*,... Algunas de ellas sucumbieron a la crisis económica, pero otras fueron engullidas por los cambios tecnológicos y la aparición de *internet*.

En el ámbito internacional, son centenares las posibles revistas pediátricas a las que podemos enviar nuestro trabajo. Las

más importantes, por su FI, las podemos leer en la Tabla III. Sin embargo, otras muchas revistas pediátricas internacionales quedan fuera de ese listado de Thompson Reuters, y sin embargo pueden ser candidatas a recibir nuestros trabajos. En la Tabla IV podemos leer la clasificación del JSR de SCOPUS<sup>(17)</sup>, muy similar a la del FI.

Para terminar, no nos podemos olvidar que nuestros trabajos pediátricos pueden tener cabida en revistas no pediátricas, a cuyos lectores les pueden interesar nuestras aportaciones o nuestra visión pediátrica del problema. Buscar la revista adecuada para nuestro manuscrito es una parte esencial en el trabajo de autor, porque el éxito del mismo dependerá de su difusión y su lectura por parte de los profesionales.

## BIBLIOGRAFÍA

1. Vaquero J. Publicar trabajos científicos, ¿con qué objetivo?. *Rev Esp Cir Ortop Traumatol.* 2013; 57: 161.
2. Ohwovoriole AE. Writing biomedical manuscripts part I: fundamentals and general rules. *WJMJ.* 2011; 30: 151-7.
3. Ohwovoriole AE. Writing biomedical manuscripts part II: standard elements and common errors. *WJMJ.* 2011; 30: 389-99.
4. Chernick V. How to get your paper accepted for publication. *Pediatr Resp Rev.* 2012; 13: 130-2.
5. Audisio RA, Stahel RA, Aapro MS, Costa A, Pandey M, Pavlidis N. Successful publishing: how to get your paper accepted. *Surgical Oncology.* 2009; 18: 350-6.
6. Alonso F. Una revisión crítica del proceso de "peer review". *Arch Cardiol Mex.* 2010; 80: 272-82.
7. Jefferson T, Rudin M, Brodney Folse S, Davidoff F. Editorial peer review for improving the quality of reports of biomedical studies. *Cochrane Database Syst Rev.* 2007; (2): MR000016.
8. Garfield JM, Kye AD, Kolinsky DC, Urman RD. A systematic guide for peer reviewers for a medical journal. *J Med Pract Manage.* 2015; 30: 13-7.
9. Edwards KL, Schizas C, Mannion AF, Aebi M, Gunzburg R. How to be a good reviewer. *Eur Spin J.* 2015; 24: 1-2.
10. Pérez Solís D. Web 2.0 en medicina: un conjunto de herramientas útiles y una oportunidad de cambio. *Bol Pediatr.* 2011; 51: 204-16.
11. Garfield E. The history and meaning of the Journal Impact Factor. *JAMA.* 2006; 295: 90-3.
12. Chacín-Bonilla L. Índice h: nuevo indicador bibliométrico de la actividad académica. *Invest Clin.* 2012; 53: 219-22.
13. Hirsch JE. An index to quantify an individual's scientific research output. *Proc Natl Acad Sci U S A.* 2005; 102: 16569-72.
14. García-Pachón E, Padilla-Navas I. El factor de impacto y el índice h de las revistas biomédicas españolas. *Med Clin (Barc).* 2014; 142: 226-7.
15. Indicadores e índices de la producción científica. Disponible en: [http://biblioteca.ulpgc.es/factor\\_impacto](http://biblioteca.ulpgc.es/factor_impacto) (última visita 26-9-2015).
16. Kianifar H, Sadeghi R, Zarifmahmoudi L. Comparison Between Impact Factor, Eigenfactor Metrics, and SCImago Journal Rank Indicator of Pediatric Neurology Journals. *Acta Inform Med.* 2014; 22: 103-6.
17. <http://www.scimagojr.com> (última visita 26-9-15).



## Mesa Redonda: Publicaciones científicas pediátricas en España

### Ética en las publicaciones científicas pediátricas

I. RIAÑO GALÁN

*Servicio de Pediatría. Hospital San Agustín (SESPA). Avilés.*

La investigación es imprescindible para el avance científico que permita mejorar la salud de los niños. Y parte fundamental es el proceso de publicación de los resultados con el objetivo de transmitirlos a la comunidad científica. Todo ello ha de realizarse desde el respeto a unos principios éticos. Concretamente el proceso de publicación de un artículo se debe basar en la credibilidad, la verdad, la autenticidad y la honestidad científica.

Precisamente una investigación pediátrica realizada en la década de los sesenta, en la escuela estatal de Willowbrook, es puesta como ejemplo de prácticas no éticas de investigación con seres humanos<sup>(1)</sup>. El resultado de dicha investigación, sin duda, fue una importante contribución al conocimiento de la hepatitis y apareció publicado en revistas de gran impacto<sup>(2)</sup>. No obstante, generó gran malestar social y polémica, tal y como expresa el Dr. Goldby: "...todo el trabajo de Krugman es injustificable, con independencia de cuáles fueran los objetivos y de lo importantes que fueran los resultados desde un punto de vista académico o terapéutico... es indefendible dar material potencialmente dañino a niños, especialmente a aquellos que además presentan un retraso mental, con o sin el consentimiento paterno, cuando no es esperable ningún beneficio para el niño... El deber de un pediatra en la situación de la escuela estatal de Willowbrook era intentar mejorar la situación y no aprovecharse de ella para realizar experimentos, con independencia de lo elevados que fueran los objetivos"<sup>(3)</sup>.

El conocimiento de estos y otros abusos llevó a no fiarse de la autorregulación de los profesionales a través de los códigos de ética, incorporando la exigencia legal del consentimiento informado y la revisión externa por parte de Comités independientes para juzgar éticamente la investigación. El Informe Belmont<sup>(4)</sup>, en 1974, proporcionó tres principios éticos básicos –autonomía, beneficencia y justicia– que la investigación en seres humanos

debe respetar, así como los ámbitos de aplicación de cada uno de ellos.

En 1978, un grupo de editores, conocido como grupo Vancouver, establecieron los requisitos básicos que debían tener los manuscritos a publicar en las revistas científicas. El *International Committee of Medical Journal Editors (ICMJE)* publica y actualiza dichos requerimientos centrándose no solo en los aspectos técnicos, sino incorporando los principios éticos que deben ser respetados<sup>(5)</sup>.

Los requisitos éticos que han de cumplirse en cuanto autoría, originalidad, proceso de revisión por pares, consentimiento informado y protección del derecho a la intimidad de los pacientes, revisión y aprobación del estudio por los Comités Éticos de investigación y declaración de conflicto de interés, están bien establecidos<sup>(6)</sup>. Las normas de publicación de las revistas pediátricas españolas incorporan dichos requisitos<sup>(7)</sup>. Sin embargo, la ética de las publicaciones científicas sigue estando de actualidad y en las últimas décadas se ha producido un intenso debate en relación con las malas prácticas científicas y las conductas inapropiadas en las publicaciones científicas, tanto a nivel internacional<sup>(8,9)</sup> como en España<sup>(10)</sup>.

Su cumplimiento recae no solo en la profesionalidad y buen hacer de los autores e investigadores, también los revisores y editores tienen su responsabilidad. Los editores deben tener libertad para expresar opiniones críticas y responsables acerca de todos los aspectos relacionados con las ciencias de la salud sin temor a represalias, incluso en el caso de que tales opiniones pudieran entrar en conflicto con los objetivos comerciales de la revista, asegurando a los lectores que los autores de un artículo han tenido una función relevante e independiente en el estudio que presentan. El *Committee on Publication Ethics (COPE)* publicó en 2004, su primer código de conducta, actualizado en 2011,

*Correspondencia:* Dra. Isolina Riaño Galán. Servicio de Pediatría. Hospital San Agustín (SESPA). 33401 Avilés.  
*Correo electrónico:* isolinariano@gmail.com

© 2015 Sociedad de Pediatría de Asturias, Cantabria, Castilla y León  
Éste es un artículo de acceso abierto distribuido bajo los términos de la licencia Reconocimiento-No Comercial de Creative Commons (<http://creativecommons.org/licenses/by-nc/2.5/es/>), la cual permite su uso, distribución y reproducción por cualquier medio para fines no comerciales, siempre que se cite el trabajo original.

en el cual establece que la principal obligación de los editores es mantener la integridad de los documentos científicos que publican, identificando las malas conductas científicas<sup>(11)</sup>.

Sin embargo, la presión por la publicación y los conflictos de intereses pueden llevar a que no se sigan los estándares de calidad adecuados y se produzcan conductas inapropiadas<sup>(12)</sup>. Las conductas inapropiadas van desde el fraude científico (falsificación y manipulación de datos o incluso invención de datos o el plagio) a faltas de ética en el proceso de publicación como la autoría ficticia, la publicación reiterada que incluye la publicación duplicada, la publicación fragmentada (“salami publication”), la publicación inflada (“meat extender publication”) y el autoplagio, así como otros errores como la incorrección en las citas y los sesgos de publicación<sup>(13)</sup>.

A continuación, de forma breve haré algunas consideraciones sobre la autoría, el consentimiento y el conflicto de intereses.

### Autoría

La autoría implica responsabilidad e independencia. Los autores de una publicación tendrán compromiso de veracidad y precisión en la comunicación de datos científicos. Realizar estudios innecesarios, comunicar resultados inexactos o defraudar en materia de autoría son trasgresiones éticas que debemos evitar.

No sobra recordar que en la lista de autores deben figurar únicamente aquellas personas que han contribuido intelectualmente al desarrollo del trabajo. El crédito de autoría se debe basar en: 1) contribuciones científicas significativas en la concepción del diseño del estudio, obtención de datos o en el análisis e interpretación de éstos; 2) redacción del manuscrito o su revisión crítica con aportaciones de naturaleza intelectual relevantes, y 3) aprobación final de la versión a publicar. Las personas designadas como autores deben cumplir los requisitos 1, 2 y 3. Haber ayudado en la colección de datos o haber participado en alguna técnica no son por sí mismos criterios suficientes para figurar como autor. Cuando el trabajo ha sido realizado por un grupo multicéntrico, el grupo debe identificar a la persona o personas que asumen la responsabilidad directa del manuscrito. Estas personas deben cumplir en su totalidad los criterios de autoría expresados previamente.

### Consentimiento informado. Protección del derecho a la intimidad de los pacientes

La difusión y publicación científica de datos relativos a los pacientes que permitan su identificación exige su consentimiento informado previo. No se publicará información de carácter identificativa en textos, fotografías e historiales clínicos, a menos que dicha información sea esencial desde el punto de vista científico y el paciente (familiares o tutor) haya dado su consentimiento por escrito para su publicación. Se omitirán los datos identificativos si no son esenciales, pero no se deben alterar o falsear datos del paciente para lograr el anonimato. Por ejemplo, el

hecho de ocultar la zona ocular en fotografías de pacientes no garantiza una adecuada protección del anonimato.

Pero, ¿es imprescindible obtener siempre el consentimiento? Se admitía la excepción en aquellos casos de divulgación de hechos de especial relevancia científica o bien con la adecuada disociación de los datos que impidiese la identificación de los pacientes. Una Sentencia del Tribunal Superior de Justicia del Principado de Asturias de septiembre de 2008, ha introducido un nuevo elemento para valorar la legalidad de la difusión y publicación de hechos relevantes científicamente. El asunto parecía estar claro, tanto desde un punto de vista doctrinal como jurisprudencial, pero este nuevo fallo judicial obliga a replantearse lo hasta ahora establecido<sup>(14)</sup>.

La divulgación de información e imágenes de un paciente en una revista científica exige, en términos generales, su consentimiento expreso e inequívoco si su identidad puede determinarse. Si es menor de edad, no basta el consentimiento de sus representantes legales, tiene que prestarlo el mismo si sus condiciones de madurez lo permiten, de acuerdo con la legislación civil. En los menores inmaduros, el consentimiento habrá de otorgarse por escrito por su representante legal, quien además estará obligado a ponerlo en conocimiento previo del Ministerio Fiscal, debiendo resolver el Juez si dicho Ministerio se opusiera.

Si existiera un interés científico relevante, habría una exoneración de la obligación de obtener el consentimiento según recoge la Ley 1/1982, aun cuando fuese identificable el interesado. Este fue el criterio mantenido por la Administración sanitaria en el caso objeto de la sentencia comentada. Sin embargo, en todos los casos, los autores deberán declarar que han seguido los protocolos establecidos por sus respectivos centros sanitarios para acceder a los datos de las historias clínicas cuando vayan a ser utilizados en investigación y divulgación entre la comunidad científica.

Estos debates no son exclusivos de nuestro país. El *British Medical Journal (BMJ)* rechazó la publicación de un caso clínico de un menor por carecer del consentimiento. Sus autores explicaban que no habían solicitado el consentimiento a los padres, motivo por el cual procedieron a su anonimización. Consideraban que merecía ser publicado por su especial interés y mostraban su desacuerdo con la necesidad de tener que contar con el consentimiento de los padres sin excepciones, ya que de ser así no habría sido posible publicar casos como, por ejemplo, los de maltrato infantil. Los autores enviaron el caso a otra revista donde sí fue publicado<sup>(15)</sup>. El argumento del editor de esta revista es que los beneficios de la publicación son mayores que los riesgos de romper la confidencialidad. No obstante, reconoce que es muy difícil asegurar el anonimato, aun omitiendo datos identificativos. Las revistas han de proteger la intimidad y dignidad de los pacientes pero es necesaria cierta flexibilidad, ya que de lo contrario no cumplirían su función de extender el conocimiento científico<sup>(16)</sup>.

Los editores del BMJ insisten en la dificultad para establecer en qué momento el interés público sobrepasa el derecho individual a la confidencialidad. Cuando se publican casos clínicos, suele ser por su "rareza" y por ello se debe obtener el consentimiento expreso antes de su publicación, se crea que pueden ser identificados o no. La anonimización es siempre difícil, sobre todo ahora que las publicaciones electrónicas son accesibles al público<sup>(17)</sup>.

Por supuesto, otra cuestión diferente sería la participación en un protocolo de investigación clínica, en cuyo caso es imprescindible ética y legalmente el consentimiento de todo niño de 12 años o más, como requisito necesario, aunque no suficiente. En los menores de 12 años, es necesario el asentimiento del niño. Esta cuestión ya ha sido objeto de atención en relación a la publicación<sup>(18)</sup>.

### Declaración de conflicto de intereses

En el mundo sanitario, el conflicto de intereses quizá sea más relevante que en otras áreas profesionales debido a la gran cantidad de dinero que mueve la industria farmacéutica y al posible impacto sobre decisiones que afectan a la salud. Se ha definido el conflicto de intereses como "un conjunto de circunstancias que crean un riesgo de que el juicio profesional o las acciones respecto a un interés primario vayan a ser indebidamente influenciadas por un interés secundario"<sup>(19)</sup>. El interés primario incluye el promocionar y proteger la integridad de la investigación, el bienestar de los pacientes y la calidad de la educación médica. El interés secundario no estaría limitado solo a los intereses económicos, sino también al deseo de avance profesional, al reconocimiento de logros personales y a los favores a amigos, familiares, estudiantes o colegas. La cuestión clave es que "existe un conflicto de interés independientemente de que un individuo o institución en particular esté en realidad influenciado por el interés secundario".

Los autores deberán especificar obligatoriamente si hay algún conflicto de intereses en relación a su manuscrito. Especialmente, en estudios con productos comerciales, deberán declarar si poseen acuerdo alguno con las compañías cuyos productos aparecen en el manuscrito enviado o si han recibido ayudas económicas de cualquier tipo por parte de las mismas.

Este asunto es de máxima actualidad y objeto de polémica. En mayo 2015, el NEJM publicó tres artículos que argumentan las relaciones médico-industria – la interfaz entre la publicación médica, la academia y las entidades comerciales con los productos en el mercado de cuidado de la salud<sup>(20-22)</sup>. Al final de la serie, plantean a los lectores imaginarse qué harían como editores de una revista médica si tienen que decidir si, dadas las asociaciones declaradas por tres autores hipotéticos, les invitarían a escribir un artículo de opinión sobre un tema determinado. Pretenden reflejar el problema al que se enfrentan los editores para seleccionar autores que sean autoridades mundiales sobre un tema y al mismo tiempo minimizar cualquier sesgo potencial.

Ambos objetivos son importantes. Dado que suele coincidir que los expertos invitados a escribir artículos de revisión o editoriales a menudo mantienen relaciones con la industria, es obligada desde hace más de una década la declaración de conflicto de interés, lo cual no implica su exclusión preventiva de publicación. Pero el problema persiste, no solo para los editores, sino para todos los miembros de la comunidad científica, desde los investigadores a los clínicos. Esta postura se ha interpretado por algunos autores como un paso a atrás, como un intento de racionalizar los conflictos de interés financieros de la profesión médica<sup>23</sup>. Los médicos y la sociedad confían en que las revistas científicas sean fuentes imparciales e independientes de información y proporcionen liderazgo para mejorar la confianza pública en la medicina y la literatura médica. Sin embargo, los conflictos de intereses financieros han erosionado en repetidas ocasiones la credibilidad tanto de la profesión médica, como de las revistas científicas<sup>24</sup>. ¿Cómo encontrar el equilibrio adecuado entre colaboraciones y objetividad necesarias? ¿Cómo difundir la ciencia y la experiencia bajo la sospecha del apoyo y la participación de la industria?

La confianza pública en el proceso de revisión por expertos y la credibilidad de las artículos publicados en una revista, en gran medida dependen de cómo se resuelvan los conflictos de intereses de autores, revisores y la toma de decisión editorial. Puesto que a los lectores les puede resultar más difícil detectar los sesgos en editoriales y revisiones que en artículos de investigación originales, algunas revistas no publican revisiones ni editoriales de autores con conflicto de intereses.

Otro foco de preocupación es la financiación creciente de las Sociedades Científicas por la industria. Es indudable la trascendencia sobre la práctica clínica que pueden tener las recomendaciones avaladas por las Sociedades Científicas. Un informe<sup>(25)</sup> publicado por la Sociedad Española de Salud Pública y Administración Sanitaria (SESPAS) señala que la transparencia y la independencia son los principales principios que deben regir las relaciones entre las Sociedades Científicas y la industria farmacéutica. Si no se realizan declaraciones sobre los posibles conflictos de intereses o si se realizan de forma incompleta, difícilmente puede existir transparencia, comprometiéndose entonces la credibilidad de autores y Sociedades Científicas. En este sentido, cabe reseñar que la Asociación Española de Pediatría (AEP) en su marco ético contempla, entre otras cosas, cómo deben ser sus relaciones con la industria. Se especifica que las relaciones de la AEP con la industria deben basarse en los principios de transparencia e independencia. Además, se habla específicamente de cómo debe ser la implicación de la industria en actividades concretas de la asociación, como la formación, organización de congresos o su funcionamiento. Aunque dicho marco no establece procedimientos explícitos para hacer respetar los valores que se proponen, la AEP ha hecho un compromiso por la transparencia.

En resumen, la investigación en la infancia y la adolescencia es un instrumento clave que exige una comunicación científica responsable. Por tanto, es necesario fomentar el ejercicio de la actividad científica en un marco de responsabilidad acorde con los valores de integridad, independencia y transparencia en sus actuaciones y en la declaración de conflictos de intereses, siendo rigurosos y claros en la información facilitada. Es responsabilidad de todos: lectores, autores, revisores, editores y entidades propietarias de revistas.

## BIBLIOGRAFÍA

1. Beecher HK. Ethics and clinical research. *N Engl J Med.* 1966; 274: 1354-60.
2. Krugman S, Giles JP, Hammond J. Infectious hepatitis: evidence for two distinctive clinical epidemiological, and immunological types of infection. *JAMA.* 1967; 200: 365-73.
3. Goldby S. Experiments at the Willowbrook State School. *Lancet.* 1971; 2: 749.
4. Informe Belmont: National Commission for the Protection of Human Subjects of Biomedical and Behavioral Research. Belmont Report: Ethical Principles and Guidelines for the Protection of Human Subjects of Reserch. Federal Register, 1979. Disponible en: [http://www.ancei.es/documentos/Historicos/Informe\\_Belmont\\_%201978.pdf](http://www.ancei.es/documentos/Historicos/Informe_Belmont_%201978.pdf)
5. International Committee of Medical Journal Editors. Uniform Requirements for Manuscripts Submitted to Biomedical Journals: Writing and Editing for Biomedical Publication (Updated December 2014). Disponible en: <http://www.icmje.org/icmje-recommendations.pdf>
6. González de Dios J, González-Muñoz M, Alonso-Arroyo A, Alexandre-Benavent R. Comunicación científica (XI). Conocimientos básicos para elaborar un artículo científico (6): la ética de la publicación biomédica. *Acta Pediatr Esp.* 2014; 72: 101-7.
7. González Pérez-Yarza E. Patrocinio, autoría y responsabilidad. *An Esp Pediatr.* 2002; 56: 497-9.
8. Martinson BC, Anderson MS, de Vries R. Scientists behaving badly. *Nature.* 2005; 435: 737-8.
9. Fanelli D. How many scientists fabricate and falsify research? A systematic review and meta-analysis of survey data. *PLoS One.* 2009; 4: e5738.
10. Avanzas P, Bayes-Genis A, Pérez de Isla L, Sanchis J, Heras M. Consideraciones éticas de la publicación de artículos científicos. *Rev Esp Cardiol.* 2011; 64: 427-9.
11. Committee on Publication Ethics (COPE). Code of conduct and best practice guidelines for journal editors. Disponible en: <http://publicationethics.org/resources/code-conduct> [consultado 1 octubre 2015].
12. Martín-Arribas MC, Martínez-Hervás I, Rodríguez-Lozano I, Arias-Díaz J. Percepción del fraude científico en las revistas biomédicas españolas. *Med Clín.* 2014; 143: 554-9.
13. Bravo Toledo R. Aspectos éticos en las publicaciones científicas. Disponible en: <http://www.infodoctor.org/rafabravo/fraude.htm> (actualizado febrero 2000) [consultado 1 octubre 2015].
14. Gallego Riestra S, Fernández Guzmán MF, Riaño Galán I. Un nuevo criterio judicial sobre los requisitos para la investigación y las publicaciones científicas. *Med Clín (Barc).* 2011; 136: 264-6.
15. Isaacs D, Kilham HA, Jacobe S, Ryan MM, Tobin B. Gaining consent for publication in difficult cases involving children. *BMJ.* 2008; 337: a1231.
16. Oberklaid F. Consent to publication-no absolutes. *BMJ.* 2008; 337: a1231.
17. Newson AJ, Sheather J. The view of the BMJ's ethics committee. *BMJ.* 2008; 337: a1232.
18. Gil Aguado A, Lavilla Uriol P. ¿Debe Anales Españoles de Pediatría publicar estudios que no incluyan consentimiento informado? *An Esp Pediatr.* 2002; 57: 508-10.
19. Lo B, Field MJ. Conflict of interest in medical research, education, and practice. National Academies Press; 2009.
20. Rosenbaum L. Reconnecting the dots- reinterpreting industry-physician relations. *N Engl J Med.* 2015; 372: 1860-4.
21. Rosenbaum L. Understanding bias- the case for careful study. *N Engl J Med.* 2015; 372: 1959-63.
22. Rosenbaum L. Beyond moral outrage-weighing the trade-offs of COI regulation. *N Engl J Med.* 2015; 372: 2064-8.
23. Steinbrook R, Kassire JP, Angell M. Justifying conflicts of interest in medical journals: a very bad idea. *BMJ.* 2015; 350: h2942.
24. Steinbrook R, Lo B. Medical journals and conflicts of interest. *J Law Med Ethics.* 2012; 40: 3: 488-99.
25. Ruano A. El conflicto de intereses económico de las asociaciones profesionales sanitarias con la industria sanitaria. Sociedad Española de Salud Pública y Administración Sanitaria (SESPAS) 2011. [consultado Oct 2015]. Disponible en: [http://www.sespas.es/adminweb/uploads/docs/Conflicto\\_de\\_Intereses.pdf](http://www.sespas.es/adminweb/uploads/docs/Conflicto_de_Intereses.pdf)

## Conferencia

# La importancia de la Nutrición en los primeros 1.000 días de vida

J.J. DÍAZ MARTÍN<sup>1</sup>, P. DÍAZ GARCÍA<sup>2</sup>, C. BOUSOÑO GARCÍA<sup>1</sup>

<sup>1</sup>Sección de Gastroenterología y Nutrición Pediátrica. AGC de Pediatría. Hospital Universitario Central de Asturias. Oviedo.

<sup>2</sup>Universidad de Oviedo.

### RESUMEN

Resultados provenientes de diferentes tipos de estudios epidemiológicos y experimentales han permitido generar un importante cuerpo de evidencias que señalan la importancia que influencias nutricionales que actúan en etapas iniciales de la vida pueden tener no solo sobre el crecimiento somático y el desarrollo cerebral, sino también sobre el desarrollo de enfermedades crónicas no transmisibles, responsables de importante morbimortalidad en los países desarrollados. Es precisamente por ello que dicho período de tiempo constituye una ventana de oportunidad única para actuar mediante cambios sobre el estilo de vida que puedan tener un efecto amplificado y persistente sobre las generaciones venideras. En el presente artículo se revisan diferentes aspectos relacionados con los mecanismos capaces de producir dicha programación metabólica, y de las propias intervenciones nutricionales a desarrollar en los primeros mil días de la vida del niño.

**Palabras clave:** Nutrición; Primeros 1.000 días de vida; Intervenciones nutricionales.

### ABSTRACT

There is a growing body of evidence with experimental and epidemiological studies indicating the importance of several nutritional influences acting in early stages of life in programming health effects throughout the whole life span of the individual. These effects are of special importance for growth and brain development, but also regarding to non communicable diseases, the leading cause of morbidity and mortality

in the developed world. The first 1000 days of life constitute a unique window of opportunity to initiate nutritional interventions which may have an impact even in future generations. In the present paper are summarized several aspects of the mechanisms responsible for metabolic programming and the nutritional interventions that may be useful in that period of life.

**Key words:** Nutrition; First 1000 days of life; Nutritional interventions.

### INTRODUCCIÓN

Estudios desarrollados en las últimas décadas han puesto de manifiesto que los alimentos ingeridos por las mujeres durante el embarazo y la lactancia tienen importantes repercusiones no solo sobre el desarrollo del feto y recién nacido, sino también sobre su desarrollo futuro y su salud a largo plazo. Existen múltiples evidencias que señalan el importante papel que la nutrición en épocas tempranas de la vida tiene sobre el riesgo de padecer determinadas enfermedades no comunicables, tales como obesidad, enfermedad cardíaca coronaria, diabetes mellitus tipo 2, osteoporosis, asma, enfermedad pulmonar y determinados tipos de cáncer<sup>(1)</sup>.

En el año 1974, Günter Dörner introduce por primera vez el término "programación" en la literatura científica para referirse al hecho de que las concentraciones de determinados metabolitos y neurotransmisores durante períodos críticos del desarrollo, son capaces de programar de alguna manera el desarrollo neurológico y el metabolismo en la edad adulta<sup>(2)</sup>.

Posteriormente, los estudios desarrollados en el Reino Unido por el grupo de Barker y Osmond<sup>(3-6)</sup> aportaron evidencias

Correspondencia: Dr. Juan J. Díaz Martín. AGC de Pediatría. Hospital Universitario Central de Asturias. Avda. de Roma s/n. 33011 Oviedo

Correo electrónico: juanjo.diazmartin@gmail.com

© 2015 Sociedad de Pediatría de Asturias, Cantabria, Castilla y León

Este es un artículo de acceso abierto distribuido bajo los términos de la licencia Reconocimiento-No Comercial de Creative Commons

(<http://creativecommons.org/licenses/by-nc/2.5/es/>), la cual permite su uso, distribución y reproducción por cualquier medio para fines no comerciales, siempre que se cite el trabajo original.

epidemiológicas de la existencia de una relación entre el peso al nacer y la mortalidad en la edad adulta.

## LA HIPÓTESIS DE BARKER

La observación de un aumento progresivo de muertes por enfermedad coronaria en zonas socialmente deprimidas de Gales e Inglaterra llevó, en 1986, a Barker y Osmond a analizar la posible asociación entre enfermedad isquémica coronaria y condiciones de vida asociadas a un nivel socioeconómico desfavorable<sup>(3)</sup>.

Dichos autores encontraron una fuerte correlación entre las tasas de mortalidad por enfermedad isquémica en el período comprendido entre 1968-1978 y las tasas de mortalidad infantil, tanto neonatal como postneonatal, en el período 1921-1925. Este hallazgo sugirió que podían existir factores en el período perinatal que tuvieran repercusión sobre el desarrollo futuro de enfermedades cardiovasculares y propusieron que dichas influencias podrían estar en relación con factores nutricionales desfavorables en la vida prenatal y postneonatal precoz.

Un estudio posterior de los mismos autores<sup>(4)</sup>, llevado a cabo en 5.654 hombres nacidos entre 1911-1930 en Hertfordshire, permitió demostrar que aquellos con un peso más bajo al nacer y al año de vida eran los que presentaban mayores tasas de mortalidad por enfermedad isquémica coronaria. Estos resultados se confirmaron posteriormente en otro estudio<sup>(5)</sup> llevado a cabo sobre 5.585 mujeres y 10.141 hombres nacidos en el mismo lugar y en el mismo período, con el matiz de que el peso al año de vida se asociaba con la tasa de mortalidad cardiovascular solo en los hombres.

Este grupo de investigadores estudiaron entonces a una muestra de 449 hombres y mujeres nacidas en Preston (Lancashire) entre 1935-1943 que en el momento del estudio tenían edades comprendidas entre 46 y 54 años<sup>(6)</sup>. Mostraron que existía una importante correlación inversa entre la presión arterial sistólica (PAS) en la edad adulta con el peso al nacer, observándose una disminución de 11 mmHg al pasar de un peso menor de 2.475 g a pesos superiores a 3.375 g.

Todas estas evidencias dieron paso a la denominada hipótesis de programación fetal o hipótesis de Barker, eclipsando de alguna manera los estudios iniciales de Dörner.

## MECANISMOS DE PROGRAMACIÓN FETAL

Los mecanismos precisos a través de los cuales la nutrición temprana puede producir una programación posterior de la salud del individuo, no son perfectamente conocidos<sup>(7)</sup>. En la tabla I se detallan algunos de los mecanismos propuestos hasta la fecha.

La epigenética implica cambios en el genoma que se transmiten de una generación celular a otra, que pueden alterar la

TABLA I. MECANISMOS DE PROGRAMACIÓN FETAL.

Mecanismos epigenéticos
Alteración de estructuras orgánicas (ej: disminución del número de nefronas)
Alteraciones a nivel celular (hipertrofia, hiperplasia)
Selección clonal
Diferenciación metabólica

expresión génica pero que no implican cambios en la secuencia de ADN. Existen múltiples evidencias experimentales que demuestran que los marcadores epigenéticos sirven como memoria de la exposición en épocas tempranas de la vida a factores nutricionales inadecuados o inapropiados.

Existen tres mecanismos epigenéticos fundamentales<sup>(8)</sup>: metilación del ADN, modificación de las histonas y producción de microARNs no codificantes. A través de estos mecanismos se regula la intensidad de la expresión de los genes a lo largo de toda la vida del individuo. Estos mecanismos pueden ser inducidos por diferentes factores nutricionales. Así, el butirato, ácido graso de cadena corta producido en el colon por la fermentación bacteriana de la fibra dietética, puede inducir modificación en las histonas, postulándose este como el mecanismo responsable del efecto beneficioso de la fibra dietética sobre la prevención del cáncer. La betaína, constituyente de cereales y vegetales como las espinacas y la colina, presente en alimentos de origen animal como carne y huevos, son capaces de inducir metilación del ADN, ejerciendo efectos sobre el desarrollo cerebral del feto. A través del mismo mecanismo se produce el efecto del ácido fólico sobre el desarrollo del embrión. Por último, otros factores nutricionales, como la curcumina y el ácido retinoico, producen efectos epigenéticos a través de la producción de microARNs<sup>(8)</sup>.

## LOS PRIMEROS MIL DÍAS

Estudios llevados a cabo en países en vías de desarrollo acotaron un período de tiempo de mil días comprendido entre el inicio del desarrollo del embrión en el momento de la concepción y los dos años de vida del lactante, en el que las influencias de determinados factores nutricionales tenían una mayor capacidad de influir sobre el desarrollo futuro del individuo. Se trata de un período especialmente sensible, en el que el crecimiento y desarrollo son máximos y en el que los factores metabólicos externos tienen una influencia decisiva. Estos primeros mil días de vida son fundamentales en el desarrollo del cerebro, con lo que un aporte inadecuado de nutrientes puede condicionar, entre otros: problemas neurológicos, escaso rendimiento o fracaso escolar, conseguir empleo de menor cualificación y transmisión intergeneracional de la pobreza<sup>(9)</sup>.

Dicho período puede ser dividido en 3 etapas claramente diferenciadas, cada una de ellas con unos condicionantes concretos: la primera etapa se corresponde con los 9 meses de desarrollo intraútero, la segunda con los primeros 6 meses de vida y la última entre los 6 meses y el final del segundo año de vida.

La nutrición que recibe la madre durante su gestación va a repercutir directamente sobre el entorno metabólico en el que se va a desarrollar el feto, como se puso de manifiesto en los trabajos realizados a partir de la hambruna holandesa en el siglo pasado. En los años 40, al final de la Segunda Guerra Mundial, se produjo en Holanda una terrible hambruna provocada por el bloqueo por los nazis de la provisión de víveres a la población. Durante un período de 6 meses, la ración media de energía recibida por los adultos era de entre 500 y 600 Kcal al día<sup>(10)</sup>.

Como resultado de ello, hubo numerosas gestantes afectadas por dicha restricción calórico-proteica. Algunas de ellas se vieron afectadas al inicio de la gestación, mientras que otras se vieron afectadas al final de su embarazo. Los estudios realizados posteriormente demostraron que los recién nacidos hijos de madres malnutridas al final de la gestación pesaban de media 250 g menos que los nacidos antes del inicio de la hambruna. Por el contrario, los hijos de madres malnutridas al inicio de su embarazo, presentaban hijos de peso mayor al normal.

Además, mientras que los hijos de madres malnutridas al final de la gestación presentaban mayor riesgo de intolerancia a la glucosa y de diabetes tipo 2, los de las madres malnutridas al inicio, presentaban un mayor riesgo de enfermedad coronaria, de dislipemia y de obesidad<sup>(11)</sup>.

Es bien conocida la importancia de que la madre reciba un adecuado aporte de determinados micronutrientes para conseguir un adecuado desarrollo del feto: ácido fólico, hierro, yodo, etc. El análisis detallado de dichas influencias escapa al objetivo de la presente revisión. Recientemente, la Federación de Sociedades de Alimentación, Nutrición y Dietética (FESNAD), ha publicado una serie de recomendaciones sobre la nutrición de la mujer gestante<sup>(12)</sup>.

El período entre el nacimiento y los primeros 6 meses de vida del recién nacido se caracteriza fundamentalmente por la importancia que para el desarrollo futuro del individuo tiene la lactancia materna. La OMS expresa claramente la importancia de recibir LM exclusiva durante los primeros 6 meses de vida del individuo, habiéndose demostrado claramente sus efectos protectores frente a múltiples enfermedades no transmisibles<sup>(13)</sup>.

La leche materna es una compleja matriz que contiene gran cantidad de moléculas bioactivas. Su composición es absolutamente cambiante, con múltiples fuentes de variabilidad: cambia de una mujer a otra, a lo largo de la lactancia, a lo largo del día, al inicio y al final de la toma, etc. Es, por tanto, difícil saber cuál es exactamente el estándar que deben imitar las fórmulas para lactantes para alimentar a aquellos niños cuyas madres no pueden o no quieren amamantar a sus hijos<sup>(14)</sup>.

**TABLA II.** CONSEJOS SOBRE ALIMENTACIÓN Y HÁBITOS MATERNO DURANTE LA LACTANCIA.

Durante la lactancia se precisa beber agua, leche y zumos en respuesta a la sed.
Se aconseja hacer al menos 5 tomas de alimentos al día.
Se aconseja una dieta variada en la que se incluyan todos los alimentos
Evitar o reducir en lo posible el consumo de bebidas con cafeína.
Evitar el alcohol y el tabaco.
Evitar durante la lactancia una dieta que aporte menos de 1.800 calorías al día.
Evitar productos de herbolario, plantas medicinales o suplementos nutricionales no farmacológicos.
Se recomiendan suplementos de vitamina B12 y ácido fólico a todas las madres vegetarianas.
Las madres fumadoras tienen necesidades aumentadas de vitamina C.
Suplemento diario de 200 µg de yodo en forma de yoduro potásico durante toda la lactancia.
<i>Modificado de Ref 17.</i>

La composición de la leche materna depende en gran medida de la alimentación que reciba la madre. En los últimos años se ha incrementado notablemente la importancia otorgada por la comunidad médica a este aspecto, siendo precisamente la alimentación de la madre durante el embarazo y la lactancia el tema de la campaña del Día Nacional de la Nutrición de este año<sup>(12)</sup>.

En los últimos años se ha estudiado la importancia de determinados componentes de la leche como responsables de efectos beneficiosos a largo plazo sobre la salud del niño, como por ejemplo el efecto de los ácidos grasos poliinsaturados de cadena larga sobre el desarrollo cerebral y visual<sup>(15)</sup>. Asimismo, se ha puesto de manifiesto el efecto perjudicial que un exceso de aporte de proteínas puede tener sobre el desarrollo futuro de obesidad. Los estudios de Weber han demostrado que al comparar el riesgo de obesidad a los 6 años en niños alimentados durante el primer año de vida con una fórmula con bajo contenido en proteínas (1,8 g/100 Kcal) con los alimentados con otra fórmula con mayor aporte proteico (3,5 g/100 Kcal), estos tenían un riesgo 2,4 veces mayor<sup>(16)</sup>.

El comité de Lactancia Materna de la Asociación Española de Pediatría ha publicado recientemente unas recomendaciones sobre la alimentación de la madre durante la lactancia que se resumen en la Tabla II<sup>(17)</sup>.

Todos los organismos internacionales recomiendan la lactancia materna exclusiva durante los primeros 6 meses de vida del recién nacido. A partir de ese momento es preciso iniciar la diversificación de la dieta del lactante, aunque idealmente se debería mantener la lactancia materna hasta los dos años de vida. A pesar de existir documentos de consenso al respecto<sup>(18)</sup>,

existe una gran variabilidad entre los profesionales a la hora de recomendar unas pautas adecuadas de alimentación a los niños entre los 6 meses y los dos años de edad.

No es infrecuente que en niños con escasa ganancia de peso en los primeros meses de vida, se recomiende la introducción del *beikost* a partir de los 3 meses de edad. Esta práctica no es en absoluto recomendable. Aunque los datos existentes no son del todo concluyentes, sí que parece existir una asociación entre la introducción de la alimentación complementaria antes del cuarto mes de vida y el desarrollo futuro de obesidad en el niño<sup>(19)</sup>.

La introducción de dicha alimentación no debe en ningún caso demorarse más allá del séptimo mes de vida del niño por dos razones fundamentales: por un lado, la lactancia materna exclusiva en ese momento ya no es suficiente para soportar las necesidades nutricionales del lactante y, por otro lado, es necesario introducir nuevos alimentos con sabores y texturas diferentes para favorecer el desarrollo de hábitos nutricionales saludables en el niño.

No existen datos que justifiquen el retraso de los alimentos más potencialmente alergénicos (huevo, pescado, etc.) hasta después de cumplir los doce meses de vida, aunque tampoco hay evidencias robustas que justifiquen su introducción temprana. En similar circunstancia se encuentran las recomendaciones sobre la introducción del gluten en la dieta. Estudios epidemiológicos parecían indicar un efecto protector de la lactancia materna frente al desarrollo de enfermedad celíaca (EC), en base a los cuales se recomendó la introducción del gluten a partir del cuarto mes de vida, mientras la madre estuviera dando el pecho. Sin embargo, los resultados del estudio *Prevent CD*<sup>(20)</sup> no parecen justificar esta medida. En un documento de reciente publicación, un grupo de expertos de la Sociedad Española de Gastroenterología, Hepatología y Nutrición Pediátrica (SEGHNP) recomienda introducir el gluten en pequeñas cantidades entre el 5º y el 6º mes de vida<sup>(21)</sup>.

El estudio ALSALMA<sup>(22)</sup>, realizado en 1.701 niños españoles de edades comprendidas entre 0 y 3 años, demostró la existencia de numerosos desequilibrios nutricionales en esta población. El 95,9% de los niños de 7 a 36 meses consumieron proteínas por encima del doble de las *Recommended Dietary Allowances*. Por otro lado, se observaron déficits en el consumo de vitamina D y E, ácido fólico, yodo y calcio. Por último, observaron que, independientemente del consumo energético, una mayor proporción en el consumo diario de proteínas y de hidratos de carbono respecto de los lípidos se asociaba con un mayor índice de masa corporal.

## CONCLUSIONES

Resultados provenientes de diferentes tipos de estudios epidemiológicos y experimentales han permitido generar un importante cuerpo de evidencias que señalan la importancia

que influencias nutricionales que actúan en etapas iniciales de la vida pueden tener sobre el desarrollo de enfermedades crónicas no transmisibles, responsables de importante morbimortalidad en los países desarrollados. Es precisamente por ello que dicho período de tiempo constituye una ventana de oportunidad única para actuar mediante cambios sobre el estilo de vida que puedan tener un efecto amplificado y persistente sobre las generaciones venideras.

## BIBLIOGRAFÍA

1. Langley-Evans SC. Nutrition in early life and the programming of adult disease: a review. *J Hum Nutr Diet.* 2015; 28(Suppl 1): 1-14.
2. Dörner G. Perinatal hormone levels and brain organization. En: Stumpf WE, Grant LD, eds. *Anatomical neuroendocrinology*. Basel: Karger; 1975. p. 245-52.
3. Barker DJP, Osmond C. Infant mortality, childhood nutrition and ischaemic heart disease in England and Wales. *Lancet.* 1986; 1: 1077-81.
4. Barker DJP, Osmond C, Winter PD, Margetts B, Simmonds SJ. Weight in infancy and death from ischaemic heart disease. *Lancet.* 1989; 2: 577-81.
5. Osmond C, Barker DJP, Winter PD, Fall CHD, Simmonds SJ. Early growth and death from cardiovascular disease in women. *BMJ.* 1993; 307: 1519-24.
6. Barker DJP, Bull AR, Osmond C, Simmonds SJ. Fetal and placental size and risk of hypertension in adult life. *BMJ.* 1990; 301: 259-62.
7. Koletzko B, Symonds ME, Olsen SF; Early Nutrition Programming Project; Early Nutrition Academy. Programming research: where are we and where do we go from here? *Am J Clin Nutr.* 2011; 94(6 Suppl): 2036S-43S.
8. Canani RB, Costanzo MD, Leone L, Bedogni G, Brambilla P, Cianfarani S, Nobili V, Pietrobelli A, Agostoni C. Epigenetic mechanisms elicited by nutrition in early life. *Nutr Res Rev.* 2011; 24: 198-205.
9. Prado E, Dewey K. Nutrition and brain development in early life. *Insight series. A&T Insight Technical Brief, Issue 6.* Washington, DC: Alive & Thrive, January 2012.
10. Roseboom TJ, van der Meulen JH, Ravelli AC, Osmond C, Barker DJ, Bleker OP. Effects of prenatal exposure to the Dutch famine on adult disease in later life: an overview. *Mol Cell Endocrinol.* 2001; 185: 93-8.
11. de Rooij SR, Painter RC, Holleman F, Bossuyt PM, Roseboom TJ. The metabolic syndrome in adults prenatally exposed to the Dutch famine. *Am J Clin Nutr.* 2007; 86: 1219-24.
12. Campaña Día nacional de la Nutrición 2015: "en el embarazo y la lactancia, comer bien es el mejor te quiero". Disponible en: [http://www.fesnad.org/dnn/DNN\\_2015/PDF/Presentacion\\_DNN\\_2015.pdf](http://www.fesnad.org/dnn/DNN_2015/PDF/Presentacion_DNN_2015.pdf).
13. Agostoni C, Braegger C, Decsi T, Kolacek S, Koletzko B, Michaelsen KF, et al; ESPGHAN Committee on Nutrition. Breast-feeding: A commentary by the ESPGHAN Committee on Nutrition. *J Pediatr Gastroenterol Nutr.* 2009; 49: 112-25.
14. Stam J, Sauer PJ, Boehm G. Can we define an infant's need from the composition of human milk? *Am J Clin Nutr.* 2013; 98: 521S-8S.
15. Qawasmi A, Landeros-Weisenberger A, Bloch MH. Meta-analysis of LCPUFA supplementation of infant formula and visual acuity. *Pediatrics.* 2013; 131: e262-72.



16. Weber M, Grote V, Closa-Monasterolo R, Escribano J, Langhendries JP, Dain E, et al; European Childhood Obesity Trial Study Group. Lower protein content in infant formula reduces BMI and obesity risk at school age: follow-up of a randomized trial. *Am J Clin Nutr*. 2014; 99: 1041-51.
17. Ares Segura S, Arena Ansótegui J, Díaz-Gómez NM; en representación del Comité de Lactancia Materna de la Asociación Española de Pediatría. La importancia de la nutrición materna durante la lactancia, ¿necesitan las madres lactantes suplementos nutricionales?. *An Pediatr (Barc)*. 2015. pii: S1695-4033(15)00305-7. doi: 10.1016/j.anpedi.2015.07.024 [En prensa]
18. Agostoni C, Decsi T, Fewtrell M, Goulet O, Kolacek S, Koletzko B, et al; ESPGHAN Committee on Nutrition. Complementary feeding: a commentary by the ESPGHAN Committee on Nutrition. *J Pediatr Gastroenterol Nutr*. 2008; 46: 99-110.
19. Pearce J, Taylor MA, Langley-Evans SC. Timing of the introduction of complementary feeding and risk of childhood obesity: a systematic review. *Int J Obes (Lond)*. 2013; 37: 1295-306.
20. Vriezinga SL, Auricchio R, Bravi E, Castillejo G, Chmielewska A, Crespo Escobar P, et al. Randomized feeding intervention in infants at high risk for celiac disease. *N Engl J Med*. 2014; 371: 1304-15.
21. Ribes Koninckx C, Dalmau Serra J, Moreno Villares JM, Díaz Martín JJ, Castillejo de Villasante G, Polanco Allue I. La introducción del gluten en la dieta del lactante. Recomendaciones de un grupo de expertos. *An Pediatr (Barc)*. 2015 Apr 22. pii: S1695-4033(15)00107-1. doi: 10.1016/j.anpedi.2015.03.009. [En prensa]
22. Dalmau J, Peña-Quintana L, Moráis A, Martínez V, Varea V, Martínez MJ, Soler B. Análisis cuantitativo de la ingesta de nutrientes en niños menores de 3 años. Estudio ALSALMA. *An Pediatr (Barc)*. 2015; 82: 255-66.

## Comunicaciones Orales

Viernes 6 de noviembre - Sala de Cámara

*Moderadores:* Enrique García López y Teresa González Martínez

**RESULTADOS DE LA IMPLANTACIÓN EN ASTURIAS DEL CRIBADO METABÓLICO NEONATAL AMPLIADO.** Méndez Sánchez A<sup>1</sup>, Fernández Morán M<sup>1</sup>, Pascual Pérez A<sup>1</sup>, Prieto García MB<sup>2</sup>, Martínez Morillo E<sup>2</sup>, Vivanco Allende A<sup>1</sup>, Suárez Rodríguez M<sup>1</sup>, Díaz Martín JJ<sup>1</sup>. <sup>1</sup>Área de Pediatría, <sup>2</sup>Servicio de Bioquímica Clínica. Hospital Universitario Central de Asturias. Oviedo.

**Objetivos.** Exponer los resultados del primer año de instauración del nuevo programa de cribado neonatal ampliado en el Principado de Asturias, que incluye hipotiroidismo congénito (HTC), fenilcetonuria (PKU), fibrosis quística (FQP), déficit de acil-CoA deshidrogenasa de cadena media (MCAD), academia glutárica tipo I (GA-I) y déficit de 3-hidroxi-acil-CoA deshidrogenasa de cadena larga (LCHAD).

**Material y métodos.** Revisión de la base de datos electrónica del laboratorio de cribado neonatal del HUCA desde el momento de la instauración del programa (1/9/14) hasta el 31/8/15.

**Resultados.** Se han analizado un total de 6581 muestras, remitidas desde todos los hospitales con maternidad, públicos y privados de la Comunidad Autónoma, así como de la atención domiciliar al parto. En la primera determinación se detectaron 81 muestras positivas (12,3 por mil): HTC 13, PKU 6, FQP 36, GA-I 19, LCHAD 3 y MCAD 4. Al aplicar los protocolos correspondientes, solo se confirmaron 2 casos de HTC y 1 caso de FQP. No se confirmó ningún caso del resto de enfermedades cribadas, aunque uno de los casos sospechosos de MCAD fue éxitus antes de extraerse la segunda muestra. Todos los casos con cribado positivo para PKU fueron falsos positivos por nutrición parenteral. De los 36 positivos para el cribado de FQP, 6 (16,6%) presentaron una segunda determinación de tripsina inmunorreactiva elevada, de los cuales solo 1 se confirmó mediante test de sudor y genética positiva, con la mutación DF508. Todos los casos con cribado positivo en la segunda determinación fueron atendidos por la Unidad Clínica de seguimiento inmediato del Hospital antes de 24 horas tras el positivo en días laborales o como máximo antes de 72 horas en fin de semana.

**Conclusiones.** El programa de cribado neonatal ampliado en el Principado de Asturias ha conseguido una cobertura muy amplia en el primer año de su entrada en funcionamiento. El escaso número de casos detectados es concordante con las cifras esperadas a priori dada la escasa prevalencia de las enfermedades cribadas. Su implantación viene a solucionar al menos parcialmente la desigualdad existente hasta la fecha entre el Principado de Asturias y otras CCAA del estado.

**SCREENING NEONATAL DE HIPOTIROIDISMO CONGÉNITO EN NUESTRA COMUNIDAD AUTÓNOMA. ANÁLISIS DE LOS RESULTADOS DE 2013 Y 2014.** Naranjo González C<sup>1</sup>, Bertholt Zuber L<sup>1</sup>, Pérez Gordón J<sup>1</sup>, Pozas Mariscal S<sup>1</sup>, Palenzuela Revuelta I, Eguiraun Sande AM<sup>2</sup>. <sup>1</sup>Servicio de Pediatría. Hospital Universitario Marqués de Valdecilla. Santander. <sup>2</sup>Facultad de Medicina. Universidad de Cantabria.

**Objetivos.** Analizar los resultados del screening de hipotiroidismo congénito en nuestro medio en 2013-2014.

**Material y métodos.** Análisis de los resultados patológicos obtenidos en el screening de hipotiroidismo congénito realizados en 2013-2014 en nuestra comunidad autónoma. Revisión de historias clínicas, antecedentes obstétricos, familiares, confirmación analítica y etiológica, estudios de imagen, necesidad de tratamiento y evolución posterior.

**Resultados.** En 2013 y 2014 se realizó el test de screening de hipotiroidismo congénito en 9154 recién nacidos (RN) en nuestra comunidad autónoma, 97% del total de RN. Resultó patológico en 38 RN (4:1000). Varones 58%, Mujeres 42%. La 1ª determinación en sangre de talón se realizó a los 3 ddv (rango 2-7). La 2ª determinación se realizó en el 70% (26) de los RN con 1º test alterado, a los 8 ddv (rango 5-20). Edad gestacional 25<sup>+2</sup>-41<sup>+6</sup>, 53% prematuros, 11% pequeños para la edad gestacional (PEG). Confirmación diagnóstica: Hipotiroidismo congénito 18 casos (47,4%), hipertirotropinemia transitoria 2 casos (5,3%), no confirmada patología tiroidea en 18 casos (47,4%). Clínica de hipotiroidismo: En 7 casos (18,4%). Pruebas complementarias: Ecografía tiroidea en 11 casos, patológica en 4 (10,5%). Ecografía de rodillas con estudio de núcleos de osificación en 11 casos, patológica en 1 (2,6%). Gammagrafía en 7 casos, patológica en 5 (13,2%). Etiología: Tiroides ectópico 7,9% (3), Agenesia tiroidea 2,6% (1), Hipoplasia tiroidea 2,6% (1), Neurohipófisis ectópica 2,6% (1), Dishormonogénesis 5,3% (2), Hipotiroidismo del prematuro 26,3% (10). Antecedentes Obstétricos: Reproducción asistida en 21% (8) de los test patológicos; 17% (3) de los hipotiroidismos confirmados. Suplementos de Iodo en el embarazo en 21% (8) de los test patológicos; 28% (5) de los casos confirmados. Tabaco en el 13% (5) de los test patológicos; ninguno de los casos confirmados. Antecedentes familiares de Hipotiroidismo: En 16% (6) de test alterados, 11% (2) de casos confirmados. Tratamiento: Se inició Levotiroxina en los 18 casos confirmados, con edad media 20 días (7-84 días). Se suspendió tratamiento en 2 casos de hipotiroidismo del prematuro, a los 6 y 11 meses, y no han precisado reiniciarlo. Evolución: Crecimiento alterado en 2 casos: ambos prematuros (28<sup>+3</sup> y 29SG) con Displasia broncopulmonar, uno PEG con tetralogía de Fallot. Desarrollo psicomotor retrasado en 2 casos: un prematuro de 30SG PEG y otro a término con meningoencefalitis por enterovirus en periodo neonatal.

**Conclusiones.** El screening neonatal de hipotiroidismo permite un diagnóstico y tratamiento precoz, antes incluso de las manifestaciones clínicas. En nuestra comunidad se realizó el screening en el 97% de los RN

en 2013-2014; patológico en 4:1000 y se confirmó el diagnóstico en el 47%. Las características de nuestra comunidad son similares a las descritas.

**EMBARAZOS EN ADOLESCENTES Y PEQUEÑOS PARA LA EDAD GESTACIONAL.** *Valladares Díaz AP, Garrote Molpeceres R<sup>1</sup>, Toro Prieto P<sup>2</sup>, Bermejo Aycart P.* <sup>1</sup>Servicio de Pediatría, <sup>2</sup>Servicio de Obstetricia y Ginecología. Hospital General de Segovia.

**Introducción.** El concepto de pequeño para la edad gestacional (PEG) incluye aquellos recién nacidos (RN) cuyo peso y/o longitud al nacimiento son menores o iguales a dos desviaciones estándar ( $\leq -2SD$ ). Entre sus múltiples causas se encuentran patologías maternas (HTA, DM o infecciones durante la gestación), consumo de tóxicos durante el embarazo o la edad materna. El objetivo de nuestro estudio fue describir las características de las madres adolescentes que dieron a luz en nuestro centro hospitalario, así como estudiar la incidencia de PEG nacidos en esta población.

**Materiales y métodos.** Se realizó un estudio descriptivo, retrospectivo, basado en la revisión de historias clínicas de madre e hijo entre los años 2005-2014. Se recogieron datos relacionados con patología materna, edad, número de gestaciones y abortos, tipo de parto, edad de la menarquia y nacionalidad materna. Respecto a los RN, se recogieron datos referentes a sexo, edad gestacional, test de Apgar, pH de arteria umbilical al nacimiento, somatometría de RN (junto con percentiles y desviaciones estándar de los mismos) así como si precisaron ingreso neonatal o traslado a otro centro. El análisis estadístico se llevó a cabo con el programa SPSS 17.0.

**Resultados.** Durante los años 2005-2014, 219 (2,43%) madres adolescentes dieron a luz en nuestro centro hospitalario, siendo la media de edad materna  $17,05 \pm 1,07$  años (41,1% de 18 años; 37,4% de 17 años; 11,7% de 16 años; 6,5% de 15 años; 2,8% de 14 años). Destacamos que un 0,5% (n=1) tenían únicamente 12 años de edad. 132 madres (61,7%) tenían nacionalidad extranjera, procediendo la mayoría de países del Este y árabes. Edad media de la menarquia:  $12,05 \pm 1,29$  años. El 17,8% (n=38) había tenido embarazos o abortos previos. Tres niños fallecieron por prematuridad extrema y otro falleció en período neonatal secundario a cardiopatía congénita. 110 nacimientos (51,4%) fueron varones; EG media:  $38,6 \pm 1,81$  semanas (8,87% fueron prematuros), media de peso RN:  $3.104,48 \pm 496,22$  g. Media de longitud de RN:  $48,66 \pm 2,33$  cm. Únicamente 14RN fueron PEG (6,39%). 6 madres eran fumadoras durante el embarazo, una diabética tipo I, una VIH positivo y una padecía hepatitis B crónica. Ninguno de sus respectivos hijos cumplía criterios de PEG.

**Conclusiones.** Solamente el 2,43% de los partos que se registraron en nuestro centro en los últimos 10 años fueron de madres adolescentes, sin observarse mayor índice de patología neonatal o de ingreso hospitalario en nuestra muestra. De ellos, el 6,39% fueron PEG, pudiéndose atribuir la edad materna como factor causante.

**EPISODIOS APARENTEMENTE LETALES EN EL CONTACTO PIEL CON PIEL PRECOZ.** *Fernández Martínez B, González Martínez T, Gómez González B, González García J, Barrio Traspaderne E, Moreno Pavón B, Rodríguez Rodríguez M, Higuelmo Gómez H.* Servicio de Pediatría. Hospital de Cabueñes. Gijón.

**Objetivos.** 1) Conocer la epidemiología y características clínicas y evolutivas de los episodios aparentemente letales (EAL) durante el contacto piel con piel precoz. 2) Intentar identificar la presencia de factores de riesgo asociados o causas desencadenantes potencialmente evitables.

**Material y métodos.** Estudio de serie de casos, descriptivo, retrospectivo, observacional, de los nacidos desde el 1 diciembre de 2013 hasta

el 30 agosto de 2015, que presentaron un EAL durante el contacto piel con piel precoz (primeras 2 horas de vida), precisando algún tipo de reanimación, en un hospital de nivel 2.

**Resultados.** Durante el período estudiado hemos identificado 5 casos, lo que supone una incidencia de período de 1,6 por 1.000 (IC: 0,2-3,1). Todas las madres eran primíparas, con gestaciones a término, controladas, sin incidencias. Predominio del sexo femenino (80%). Cuatro de los EAL ocurrieron durante los primeros 5 minutos de vida, en la sala de partos. Todos precisaron reanimación con presión positiva intermitente (máximo 3 minutos). Tres fueron ingresados para observación y se realizó ecografía transfontanelar, siendo patológica en los tres casos. A dos de ellos se les realizó RM (con lesiones sugerentes de isquemia en uno de los casos, y normalidad en el otro). En el tercer caso se detectó una mínima lesión isquémica en el núcleo caudado. Uno de los niños presentó secuelas neurológicas transitorias consistentes en hipotonía durante los primeros días de vida y leve retraso del desarrollo en el primer año, con normalidad posterior. Todos los pacientes ingresados recibieron atención temprana.

**Conclusiones.** 1) Nuestra incidencia de período es significativamente superior a la referida en la literatura revisada. 2) La mayoría de los casos fueron en el post-parto inmediato. 3) Los profesionales sanitarios necesitamos conocer la existencia de este problema y de los posibles factores asociados, para lo que podrían ser de gran ayuda registros multicéntricos prospectivos. 4) Protocolizar las medidas de vigilancia en las primeras horas de vida, no tiene por qué interferir en el contacto piel con piel, y puede favorecer la detección precoz de los EAL, disminuyendo sus posibles secuelas.

**EVOLUCIÓN DEL EMPLEO DE LACTANCIA MATERNA EN NUESTRO ENTORNO.** *Rodilla Rojo EN, Mínguez Rodríguez B, Ramaño Polo A, Gómez Recio L, Martínez Figueira L, Del Rey Tomás Biosca M, Carbajosa Herrero MT, Garrido Pedraz JM.* Servicio de Pediatría. Complejo Asistencial Universitario de Salamanca.

**Objetivos.** La lactancia materna es la forma ideal para aportar los nutrientes que necesitan los recién nacidos y conseguir un crecimiento y desarrollo adecuados. El objetivo es determinar aquellos factores favorecedores y perjudiciales para la persistencia de la lactancia materna en nuestro entorno.

**Material y método.** Estudio retrospectivo de los recién nacidos vivos sanos ubicados en la maternidad del Complejo Asistencial Universitario de Salamanca entre el 1 de enero de 2013 al 30 de junio de 2013. Las variables estudiadas fueron: tipo de lactancia al alta, edad gestacional, peso al nacimiento, pérdida de peso, tipo de parto, edad y paridad materna, así como, presencia de patología gestacional, ictericia, hipoglucemia y diagnósticos al alta. El análisis estadístico se realizó mediante SPSS 21 utilizando la prueba de la T de Student.

**Resultados.** En el período de tiempo estudiado registramos un total de 648 recién nacidos vivos, con una edad media gestacional de 39,12 semanas, la edad materna media fue de 32,35 años y la media de peso al nacimiento de 3.277 gramos. Se observó una relación estadísticamente significativa entre la lactancia materna y la hipoglucemia transitoria (P: 0,04), la multiparidad (P: 0,003), ser pretérmino o tener bajo peso para edad gestacional (P: 0,000), así como, el embarazo gemelar (P: 0,006).

**Conclusiones.** La mayoría de los recién nacidos que están en la maternidad de nuestro hospital reciben lactancia materna al alta (63%) aunque un porcentaje importante recibe lactancia mixta (35%), y tan solo un 2% lactancia artificial exclusiva. No se observa relación entre el tipo de lactancia al alta con el tipo de parto, la ictericia, la pérdida de peso, CIR o la edad materna. Hay un menor número de recién nacidos que reciben lactancia materna al alta en aquellos que han presentado

hipoglucemia transitoria, pretérminos, bajo peso, embarazo gemelares y número de hijos previos.

**FIABILIDAD DE LA EXPLORACIÓN DEL RECIÉN NACIDO COMO VALORACIÓN INICIAL Y TRATAMIENTO DE LA DISPLASIA DEL DESARROLLO DE CADERA (DDC).** *Álvarez González D<sup>1</sup>, García Granja S<sup>2</sup>, García Barcenilla R<sup>2</sup>, García Alfaro MD<sup>2</sup>, Pérez Gordon J<sup>3</sup>, Sancho Gutiérrez R<sup>3</sup>, González Escartín E<sup>3</sup>.* <sup>1</sup>Servicio de Urgencias de Pediatría. Hospital de Cabueñes. Gijón. <sup>2</sup>Servicio de Traumatología, <sup>3</sup>Servicio de Pediatría. Hospital Universitario Marqués de Valdecilla. Santander.

**Objetivos.** Valorar la utilidad de la modificación del protocolo diagnóstico y terapéutico en la DDC, consistiendo este cambio en la reexploración del recién nacido pasadas dos semanas sin utilizar el Arnés de Pavlik ni prueba de imagen iniciales. Conocer la necesidad real de tratamiento y de ecografía urgente en los recién nacidos con exploración positiva.

**Material y métodos.** Realizamos un estudio retrospectivo (2009-2014) incluyendo 96 pacientes con Ortolani y/o Barlow positivos al nacimiento. Se recogieron los factores de riesgo de DDC, la exploración física a las 2 semanas, el resultado ecográfico y el tratamiento efectuado.

**Resultados.** Se observó una disminución del uso de arneses de Pavlik (AP) del 50%, (media de 33,5 AP/año en los años previos al cambio de protocolo y media de 16,6 AP/año tras el cambio de protocolo). El 67,7% de los pacientes tuvieron una exploración física normal a las 2 semanas, por lo que no precisaron ecografía hasta las 6-8 semanas de edad. El 3,13% de los casos totales necesitaron una reducción cerrada y yeso pelvipédico.

**Conclusiones.** La modificación introducida confirma que gran parte de las DDC, con exploración positiva al nacimiento, se estabilizan espontáneamente sin necesidad de realizar ecografía ni tratamiento urgente. Constatamos una disminución de las comorbilidades por el uso de AP y del coste total, sin observar empeoramiento de los resultados finales.

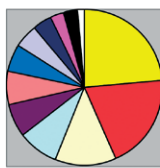
**¿CONOCEMOS LOS PEDIATRAS LA IMPORTANCIA DE LA ATENCIÓN TEMPRANA EN NUESTRA CONSULTA DIARIA?** *Corrales Fernández A<sup>1</sup>, Echevarría Saiz A<sup>2</sup>.* <sup>1</sup>Centro de Salud Sardinero. Santander. <sup>2</sup>Unidad de Atención Temprana. Cantabria.

**Objetivo.** Conocer el número de derivaciones a la Unidad de Atención Temprana desde Julio de 2008 hasta Diciembre de 2014 y comparar éstas con las realizadas a otras especialidades en el mismo espacio de tiempo y en el mismo grupo de edad (< 3 años).

**Material.** Derivaciones a todas las especialidades recogidas en las historias clínicas.

**Métodos.** Extraer de las historias clínicas informatizadas el número de pacientes derivados a la Unidad de Atención Temprana en periodos anuales, y compararlas con la derivaciones realizadas a otras especialidades.

**Resultados.** Desde Julio de 2008 hasta Diciembre de 2014, las derivaciones a las distintas especialidades y subespecialidades pediátricas fueron las reflejadas en la figura siguiente:



■ ATP	■ OFT	■ CARDIO	■ DIGES
■ ORL	■ CIRUG	■ DERMIA	■ NPT
■ ALERGIA	■ NEUMO	■ ORTOP	■ ENDOCRINO

**Conclusiones.** La Unidad de Atención Temprana representa el primer servicio en cuanto a número de derivaciones se refiere, superando a otras especialidades y subespecialidades pediátricas.

**LA ATENCIÓN TEMPRANA EN UNA CONSULTA DE PEDIATRÍA DE ATENCIÓN PRIMARIA.** *Corrales Fernández A<sup>1</sup>, Echevarría Saiz A<sup>2</sup>.* <sup>1</sup>Centro de Salud Sardinero. Santander. <sup>2</sup>Unidad de Atención Temprana. Cantabria.

**Objetivo.** Describir las características de los pacientes derivados a la Unidad de Atención Temprana desde una consulta de Pediatría de Atención Primaria desde Julio de 2008 hasta Diciembre de 2014.

**Material.** Características clínicas y epidemiológicas recogidas en las historias clínicas de los pacientes pertenecientes a un cupo de pediatría de Atención Primaria y derivados a la Unidad de Atención Primaria.

**Métodos.** Revisión de las historias clínicas informatizadas (OMI) extrayendo datos epidemiológicos, perinatales, factores de riesgo, signos de alarma detectados a los largo del seguimiento postnatal, motivos de derivación, diagnósticos y curso evolutivo. El análisis de los datos se llevó a cabo con el programa estadístico SPSS.

**Resultados.** El número total de pacientes derivados a la Unidad de Atención Temprana fue 71. La media de edad en el momento de la derivación fue de 486 días y la mediana de 336 días. Los diagnósticos mayoritarios fueron: Retraso motor, R. madurativo, R. evolutivo, Plagiocefalia/tortícolis, Trastorno específico del lenguaje (TEL), Trastorno del espectro autista (TEA), Retraso psicomotor, R. lenguaje y retraso del habla. En relación al tipo de intervención recibida 31 pacientes (43,6%) recibieron una combinación de intervenciones; 16 pacientes (22,5%) recibieron sesiones de logopedia; 9 (12,6%) fisioterapia; 7 (9,8%) estimulación; 5 pacientes fueron sometidos solamente a visitas de seguimiento; y en 3 no se realizó intervención. De los 50 niños escolarizados, 34 (68%) lo hicieron de forma normalizada; 12 (24%) lo hicieron con algún tipo de apoyo; 3 (6%) de forma especializada; y 1 (2%) de forma combinada. 10 niños (14%) presentaron algún grado de dependencia y/o discapacidad.

**Conclusiones.** La Atención Temprana representa un papel muy significativo en la consulta de Pediatría de Atención Primaria. La sensibilización del pediatra es esencial para establecer un diagnóstico de sospecha y la subsiguiente derivación precoz. Solo con la intervención temprana e interdisciplinar, en los casos que lo requieran, obtendremos mejoras en el pronóstico.

**RESONANCIA MAGNÉTICA Y COMPLICACIONES DE LA SEDACIÓN EN EL PERIODO NEONATAL.** *González García LG, Arias Llorente RP, González Álvarez CE, Carrera García L, Costa Romero M, García López JE, Solís Sánchez G.* AGC Pediatría. Neonatología. Hospital Universitario Central de Asturias. Oviedo.

**Introducción.** El uso de la resonancia magnética nuclear (RMN) en el periodo neonatal está aumentando en los últimos años como método diagnóstico y por su demostrado valor pronóstico. Se realiza habitualmente bajo sedación, no estando exenta de riesgos por los efectos secundarios de la medicación utilizada en este tipo de pacientes. A continuación se presenta una revisión de las resonancias realizadas en neonatos en un periodo de 7 años.

**Material y métodos.** Estudio prospectivo descriptivo. Recogida de datos de forma prospectiva de todos los neonatos que precisaron realización de RMN entre el 1 de enero de 2006 al 31 de diciembre de 2012.

**Resultados.** Se realizaron 114 resonancias a un total de 108 pacientes (58% varones) con una media de 25 días de vida en el momento de su realización. La edad gestacional media al nacimiento fue de 36 semanas

(entre 24 y 42) y el peso medio al nacer se situó en 2.644 g. La RMN más frecuentemente realizada fue la cerebral (86%), indicada principalmente por convulsiones (23%), hipoxia perinatal (21%), leucomalacia periventricular o malformaciones cerebrales. El resto de las RMN fueron de abdomen (9%), columna y macizo facial. Se usó sedación en el 94% de los casos. Los fármacos más frecuentemente utilizados fueron la combinación midazolam y ketamina (44%), la combinación midazolam y fentanilo (26%) y el midazolam (22%). Se observaron complicaciones en el 15% de los casos (en el 70% de las cuales se había usado ketamina), siendo la más frecuente la desaturación (12 casos, uno de los cuales precisó intubación), seguida de las clonías y la hipertensión.

**Conclusiones.** La RMN en el periodo neonatal es una técnica diagnóstica que se realiza cada vez con más frecuencia en las unidades de neonatología, especialmente en niños con patología neurológica. La sedación no está exenta de riesgos como sucede en nuestra serie, siendo la complicación más frecuente la desaturación.

**EVOLUCIÓN A CORTO PLAZO DEL HIJO DE MADRE CON SÍNDROME DE HELLP.** *González Álvarez CE, González García LG, Carrera García L, Mantecón Fernández L, Arias Llorente RP, Costa Romero M, Suárez Rodríguez M, Solís Sánchez G. Servicio de Neonatología. Hospital Universitario Central de Asturias. Oviedo.*

**Introducción.** El síndrome de HELLP es un trastorno hipertensivo del embarazo que da lugar a repercusiones neonatales importantes. Cursa con hemólisis, elevación de las enzimas hepáticas y trombopenia. Tiene lugar en 0,5-0,9% de todos los embarazos y entre un 10-20% de las preclampsias. La mayoría de las veces tiene lugar entre la 27-37 semanas de gestación. Puede suponer una indicación de finalizar el embarazo tanto si las condiciones maternas como fetales son adversas.

**Objetivo.** Conocer la evolución a corto plazo de los hijos de madre con síndrome de HELLP de nuestro hospital.

**Pacientes y métodos.** Estudio observacional descriptivo retrospectivo de los neonatos hijos de madre con síndrome de HELLP, nacidos en el Hospital Universitario Central de Asturias entre el 1-1-2008 y el 31-12-2013. Encontramos 33 neonatos procedentes de 28 gestaciones (5 gemelares).

**Resultados.** 33 recién nacidos estudiados (2,2 neonatos por 1000 recién nacidos totales). Dos fueron mortinatos (6,1% del total) y 4 fallecieron tras el nacimiento (12,9% de los neonatos vivos), con una mortalidad perinatal total del 18,2%. Veintiocho neonatos terminaron la gestación antes de la semana 37 (84,8%) y once antes de la semana 32 (33,3%). Siete neonatos pesaron menos de 1.500 g (4 menos de 1.000 g). De los 31 recién nacidos vivos, trece neonatos tenían peso menor al percentil 10 para su edad gestacional (41,9%), 20 precisaron reanimación neonatal (64,5%) y 14 presentaban leucopenia neonatal (45,2%).

**Conclusión.** La mortalidad y morbilidad de los hijos de madre con síndrome de HELLP los hace un grupo de neonatos de alto riesgo evolutivo a corto plazo.

**DESHIDRATACIÓN HIPERNATRÉMICA EN EL PERIODO NEONATAL.** *González García LG, Gutiérrez Alonso S, Palacios Loro ML, González Álvarez CE, Blázquez Gómez CJ, Moya Dionisio V, Arias Llorente RP, Solís Sánchez G. Servicio de Pediatría. Hospital Universitario Central de Asturias. Oviedo.*

**Objetivos.** La hipernatremia (sodio sérico mayor de 150 mEq/L), tiene una incidencia estimada del 0,4% en el neonato menor de dos semanas de edad (periodo de mayor incidencia de hipernatremia en la edad pediátrica). Se trata de una entidad casi exclusiva de los neonatos alimentados con lactancia materna. A continuación se presenta una

revisión de las deshidrataciones hipernatremicas neonatales de nuestro hospital de los últimos años.

**Material y métodos.** Revisión de una serie histórica de nuestro hospital de pacientes con deshidratación hipernatremica procedentes de su domicilio que precisaron ingreso en la Unidad de Neonatología entre los años 2004 y 2015, comprendida por 11 casos.

**Resultados.** Serie de 11 casos (54% varones), todos alimentados con lactancia materna exclusiva a excepción de uno que empleaba una técnica errónea en la preparación del biberón. La edad media al ingreso se situó en 10 días (entre 4 y 14). El peso medio al nacimiento fue de 3.191 g (entre 2,7 y 3,6 kg) y la edad gestacional media fue de 39 semanas (entre 36 y 41 semanas). Uno de los pacientes presentaba fisura labio-palatina unilateral, asociada a mayor dificultad con las tomas. El 67% de las madres eran primigestas, con una edad media de 32 años. El sodio sérico medio se situó en 173 mmo/L (entre 150 y 189), la creatinina media fue 1,2 mg/dl (entre 0,5 y 2,5) y la urea media fue de 151 mg/dl (entre 43 y 348). El pH medio al ingreso fue de 7,27 con un bicarbonato medio de 14 mmol/L. El porcentaje medio de pérdida de peso respecto al peso del recién nacido se situó en el 27% (entre el 22 y el 32%). Un niño tuvo una convulsión presentando un foco temporal en el electroencefalograma(EEG), el resto de EEG realizados (7) fueron normales. Todas las ecografías transfontanelares realizadas (10) fueron normales. En 2 casos durante el ingreso el paciente se diagnosticó de infección de orina (previamente asintomático). La evolución de todos los pacientes fue satisfactoria, con normalización de la función renal y neuroconducta adecuada en controles sucesivos.

**Conclusiones.** La hipernatremia en el periodo neonatal es una entidad infrecuente, pero que puede poner en riesgo la vida de neonatos sanos alimentados con pecho. La detección de una pérdida suprafisiológica de peso en el lactante alimentado con lactancia materna exclusiva puede ser útil para detectarla de forma precoz.

**MANEJO Y PROBLEMAS DEL SÍNDROME DE DOWN EN EL PERÍODO NEONATAL.** *González García J, Barrio Traspaderne E, Fernández Martínez B, Gómez González B, Rodríguez Rodríguez M, Moreno Pavón B, Míguez Martín L, Fernández Fernández EM. Servicio de Pediatría. Hospital de Cabueñes. Gijón.*

**Objetivos.** 1) Analizar la incidencia de niños con síndrome de Down en nuestro hospital, y describir sus características clínicas. 2) Analizar los principales problemas y manejo de los niños con esta patología en el periodo neonatal. 3) Nombrar otros problemas menos frecuentes pero potencialmente graves.

**Material y métodos.** Estudio descriptivo, retrospectivo, observacional, de los niños diagnosticados de Síndrome de Down ingresados en el servicio de Neonatología en los últimos 20 años (1995-2014), en el Hospital de Cabueñes (Gijón, Asturias).

**Resultados.** En un periodo de 20 años han ingresado en nuestro servicio de neonatología 25 niños, lo que supone un 0,6/1.000 respecto al total de partos atendidos en nuestro hospital en ese periodo de tiempo. 3 de los casos (12%), fueron diagnosticados en el estudio prenatal, mientras que el resto fueron diagnosticados a partir de una sospecha clínica por fenotipo característico durante las primeras horas de vida. 16 de los niños (64%) fueron varones. 11 de los casos (44%), fueron prematuros. 6 casos (24%), bajo peso para la edad gestacional. Ningún caso precisó reanimación neonatal intensa. 22 niños (88%) iniciaron la alimentación de forma correcta. 1 niño presentó intolerancia digestiva durante 3 días, otro precisó alimentación enteral en relación a fallo cardíaco y otro presentó obstrucción digestiva. La pérdida máxima de peso se produjo entre el 2º y el 7º día y el porcentaje medio de pérdida de peso respecto del nacimiento fue un 3,6%. Se realizó ecografía cardíaca de rutina a 22 de

los 25 niños (88%), de las cuales 5 (22,7%) fueron normales y el resto presentaron alguna cardiopatía, de las cuales las más frecuentes fueron CIA y CIV. Solo un niño desarrolló fallo cardíaco durante el ingreso. A 13 niños (52%) se les realizaron otoemisiones acústicas, de los que ninguno presentó alteraciones significativas. En 14 niños (56%) se realizó evaluación oftalmológica, de los cuales solo uno presentó patología (retinopatía de la prematuridad). La exploración de las caderas fue normal en todos los casos, excepto en uno en el que se solicitó ecografía de caderas, siendo ésta normal. 13 de los niños (52%) desarrollaron ictericia y necesitaron tratamiento con fototerapia. 1 de ellos fue de predominio directo y desarrolló colestasis y fallo hepático. 3 niños desarrollaron coagulopatía (2 en relación con cuadro séptico y uno con colestasis). 4 niños fueron diagnosticados de sepsis y 1 de hipotiroidismo congénito.

**Conclusiones.** 1) La incidencia de niños con síndrome de Down en nuestro medio es ligeramente inferior que la descrita en otros estudios. 2) Los principales problemas en el período neonatal están en relación con el mayor porcentaje de prematuros y bajo peso en niños con esta patología. 3) El porcentaje de niños con cardiopatía es muy alto, por lo que se debe realizar una ecocardiografía. 4) Otras complicaciones son menos frecuentes, pero es necesario tenerlas en cuenta, como el caso de colestasis de nuestra serie.

#### SEGUIMIENTO Y EVOLUCIÓN NEUROLÓGICA DE RECIÉN NACIDOS CON ENCEFALOPATÍA HIPÓXICO-ISQUÉMICA NEONATAL SOMETIDOS A HIPOTERMIA TERAPÉUTICA.

*Alcántara Canabal L, González Álvarez CE, González García LG, Arias Llorente RP, Solís Sánchez G. Área de Gestión Clínica de Pediatría. Neonatología. Hospital Universitario Central de Asturias. Oviedo.*

**Introducción.** La encefalopatía hipóxica-isquémica (EHI) moderada o grave es causa importante de discapacidad y mortalidad. Sus consecuencias hacen que sea un problema sociosanitario relevante. Actualmente, la hipotermia terapéutica (HT) se considera el tratamiento estándar, siempre que se aplique bajo protocolos estrictos y en unidades de nivel IIIb, ya que aumenta el número de niños que sobreviven y disminuye las secuelas.

**Objetivos.** Conocer la evolución neurológica, la presencia de alteraciones del desarrollo psicomotor y su frecuencia en los niños con EHI moderada-grave perinatal, que forman parte del protocolo de hipotermia moderada activa iniciado en el Principado de Asturias en julio de 2012.

**Población y Métodos.** Niños  $\geq$  de 35 semanas de gestación y menos de 6 horas de vida, con datos sugestivos de EHI moderada o grave, sometidos a HT en el HUCA, nacidos en nuestro hospital y los remitidos de otros centros sanitarios, entre el 1 de julio de 2012 y el 31 de mayo de 2015. Se realizó seguimiento evolutivo en las consultas de neonatología y en la Unidad de Atención Infantil Temprana. Se recogieron variables epidemiológicas, clínicas y evolutivas. Los datos se analizaron con el programa SPSS versión 15.0 para Windows.

**Resultados.** Se sometieron a HT en este periodo 16 pacientes (el 56% procedían de otros centros). Todos precisaron reanimación avanzada y prolongada. El 100% manifestó clínica extraneurológica y el 50% convulsiones neonatales. El 44% presentó alteraciones neurológicas posteriores y el retraso del desarrollo psicomotor se constató en el 25% de los pacientes. Los problemas del lenguaje aparecieron en 1 de cada 4 niños y el 12,5% tiene alteraciones visuales o auditivas. Solo un paciente presenta crisis epilépticas y dos de ellos tiene parálisis cerebral con patrón de lesión global en la resonancia magnética cerebral.

**Conclusiones.** Los neonatos que manifiestan una EHI perinatal moderada o grave, a pesar de la HT, continúan presentando un importante número de alteraciones neurológicas, siendo las más frecuentes

las de tipo motor. Ninguno de ellos presenta actualmente secuelas de tipo extraneurológico. La HT moderada activa es una técnica segura aplicada bajo protocolos estandarizados de actuación. Los niños con EHI perinatal son pacientes que requieren una atención multidisciplinar con un seguimiento prolongado para detectar problemas referentes a capacidades que no se desarrollan hasta edades más avanzadas como son las alteraciones del lenguaje, del aprendizaje o de la conducta.

**REVISIÓN DE CASOS DE HEMIHIPERTROFIA.** *Gómez González B, Fernández González N, Barrio Traspaderne E, Fernández Martínez B, González García J, Rodríguez Rodríguez M, Moreno Pavón B. Servicio de Pediatría. Hospital de Cabueñes. Gijón.*

**Introducción.** la hemihipertrofia es un sobrecrecimiento congénito de una porción corporal, asilado o asociado a diversos trastornos y que conlleva un riesgo aumentado de tumores embrionarios en los primeros años de vida. Se presentan los casos de hemihipertrofia en nuestro centro entre enero de 2007 y diciembre de 2014.

**Resumen de los casos.** En los 7 años revisados se han diagnosticado 4 casos de hemihipertrofia (incidencia de 0,2 casos por cada mil recién nacidos vivos). **Caso 1.** Actualmente 8 años. Hemihipertrofia facial izquierda que ocasionó una miopía importante de ese ojo. Anomalia en la mordida por la asimetría mandibular. En seguimiento por maxilo-facial, precisará cirugía en un futuro. Procesos asociados: neurofibromatosis I. **Caso 2.** Actualmente 5 años. A seguimiento desde el crecimiento, por sindactilia entre los dedos 2 y 3 de ambos pies (más evidentes en el pie izquierdo), y por lo que parecía un cutis marmorata telangiectásico que en la última revisión dermatología, se cambió el diagnóstico a malformación capilar difusa con sobrecrecimiento. Desde los dos meses se comenzó a apreciar una hemihipertrofia izquierda. Procesos asociados: Arnold-Chiari tipo I (Diagnosticado mediante RM vertebral). Claudicación en la marcha desde el inicio de la deambulación, valorada por trauma, lleva un alza en uno de los zapatos de 1,5 cm. Debido a la hemihipertrofia ha hecho una escoliosis desde los 4 años moderada-severa, controlada por rehabilitación y tratada con fisioterapia + corsé de Milwaukee. **Caso 3.** Actualmente 3 años. Diagnosticada a los 9 meses de hemihipertrofia izquierda. Dismetria de extremidades leve, con leve claudicación al inicio del marcha. Valorada por trauma no precisó tratamiento. Con el crecimiento la asimetría corporal se hizo menos evidente. No incidencias a lo largo de su seguimiento. **Caso 4.** Niño de 3 años a seguimiento desde el nacimiento para estudio de macroglosia, asimetría de extremidades con hemihipertrofia derecha y macrosomía. Estudio genético para síndrome de Beckwith-Wiedeman con resultado positivo. A seguimiento por foniatría, traumatología y rehabilitación. En la última consulta comenzó con plantillas con un suplemento de aproximadamente 1 cm en el pie izquierdo. Ninguno de los pacientes ha desarrollado un proceso tumoral hasta el momento.

**Conclusiones/Comentarios.** Pese a la baja prevalencia de la hemihipertrofia, es necesario conocer la entidad y realizar un seguimiento evolutivo de los pacientes, no solo para realizar despistaje tumoral, sino para detectar a tiempo y tratar de manera multidisciplinar las posibles complicaciones derivadas del crecimiento corporal asimétrico.

**CARACTERÍSTICAS DE LAS PACIENTES CON SÍNDROME DE TURNER EN NUESTRO HOSPITAL.** *Galbis Soto S, Mombiedro Arizmendi MC, Bahillo Curieses P, Jiménez Jiménez P, de la Hueraga López A, Vázquez Martín S, Martínez Sopena MJ. Servicio de Pediatría. Sección de Endocrinología Pediátrica. Hospital Clínico Universitario de Valladolid.*

**Introducción.** El síndrome de Turner (ST) es una entidad sindrómica caracterizada por talla baja, disgenesia gonadal y unos hallazgos

fenotípicos característicos asociados a monosomía parcial o total del cromosoma X. Afecta aproximadamente a 1 de cada 2.000 niñas recién nacidas, aunque más del 90% de los fetos con síndrome de Turner se pierden espontáneamente en el 1er o 2º trimestre del embarazo.

**Material y métodos.** Estudio descriptivo con revisión de las historias clínicas de las pacientes con ST  $\leq$  18 años que realizan seguimiento en nuestro Centro (n=10).

**Resultados.** La edad media actual es de 12,91 años (8,5-18), siendo diagnosticadas tres de ellas prenatalmente y dos en periodo neonatal inmediato. La edad media de diagnóstico fue de 4,73 años (1 m-11,66) (excluyendo a los diagnósticos neonatales y prenatales). Las manifestaciones clínicas más frecuentes fueron la talla baja (20%), linfedema de dorso de manos y pies (30%) y existencia de desproporciones corporales. El 50% de las pacientes con ST presentan una monosomía total del cromosoma X (45 XO), encontrando en el resto mosaicismos (20%) y alteraciones estructurales o monosomía parcial de un cromosoma X. El 20% de los pacientes fueron prematuras con EG de 36 semanas, presentando dos de ellas una longitud  $<$ -2DS al nacimiento. La patología cardíaca solo está presente en un caso (coartación de aorta) y la patología tiroidea también en otro caso, no presentando ninguna enfermedad celíaca. El 40% de las pacientes presenta alteraciones auditivas en relación con otitis medias serosa de repetición, asociando en el 20% de ellas hipoacusia. Las malformaciones renales se muestran en el 20% y la patología oftalmológica en el 60%. Dentro de las diagnosticadas postnatalmente, la talla media al diagnóstico es de 116,46 cm, siendo la media de las DE de talla al diagnóstico de -1,98 DE. El 90% de las pacientes tiene un Tanner 1 al diagnóstico. El pterigium colli está presente en 4 de las pacientes, el cubitus valgus en 2 de ellas, el 50% de las niñas tiene tórax en coraza y 4 de ellas presentan mamilas separadas. Solo el 20% presentan desproporción segmentaria y 4º metacarpiano corto. El 90% de ellas está en tratamiento con GH, siendo la edad media al inicio del tratamiento de 5,9 años.

**Conclusiones.** 1) No todas las pacientes presentan las características sindrómicas típicas del ST, siendo algunas de ellas de fenotipo femenino prácticamente normal. 2) Uno de los datos claves para el diagnóstico fue la presencia de talla baja, en alguna ocasión con alteración de las proporciones corporales.

**CRECIMIENTO Y PUBERTAD EN LAS PACIENTES CON SÍNDROME DE TURNER REVISADAS EN NUESTRO CENTRO.** Galbis Soto S, Mombiedro Arizmendi MC, Bahillo Curieses P, Rellán Rodríguez S, de la Huerga López A, Matías del Pozo V, Martínez Sopena MJ. Servicio de Pediatría. Sección de Endocrinología Pediátrica. Hospital Clínico Universitario de Valladolid.

**Introducción.** La talla baja es el hallazgo más frecuente en las pacientes con síndrome de Turner (ST) siendo un diagnóstico a tener en cuenta siempre en niñas con hipocrecimiento en edad pediátrica. Otro trastorno endocrinológico propio del ST es el hipogonadismo hipergonadotropo determinando ausencia de pubertad, amenorrea e infertilidad.

**Material y métodos.** Estudio descriptivo con revisión de las historias clínicas de las pacientes con ST con edad  $\leq$  18 años que realizan seguimiento en nuestro Centro (n=10).

**Resultados.** La talla media al diagnóstico de las pacientes fue de 116,46 cm (excluyendo las formas de diagnóstico prenatal y neonatal) con desviación media de -1,98 DE. El 90% de las pacientes tiene un Tanner 1 al diagnóstico y el 90% de ellas han recibido o están recibiendo tratamiento con hormona de crecimiento (rGH). La edad media al inicio del tratamiento con rGH es de 5,9 años (2,1-11,9) con una talla media previa al inicio del tratamiento de 103 cm (79,6-136,8) y de -2,58 DE y una edad ósea media de 5,19 años (TW2RUS). La dosis media de

rGH al inicio del tratamiento fue de 0,051 mg/kg/día. La velocidad de crecimiento previa al inicio del tratamiento era de 5,4 cm/año (4,1-9,21) y -1,92 DE. Durante el primer año de tratamiento la velocidad media de crecimiento fue de 8,8 cm/año (6,6-11,8) y en el 2º año de 6,36 cm/año (5,3-7,7). La talla mejoró tras iniciar el tratamiento, con una media de DE de talla de -1,75 en el primer año y -1,46 DE en el segundo año de tratamiento. Solamente 1 paciente ha alcanzado talla final en la actualidad con talla de 151,7 cm. No se han observado efectos adversos de la medicación. Respecto a la pubertad, se ha inducido la pubertad en 4 de las pacientes (todas ellas cariotipo 45 XO) a una edad cronológica media de 12,7 años (11,5-14,5) y una edad ósea media de 12,12 años (11,75-12,25), siendo el preparado farmacológico más utilizado el 17 B estradiol en parches transdérmicos con asociación posterior de progestágenos, habiendo presentado solo una de ellas menarquia. Tres de ellas presentan pubertad espontánea, una de ellas adelantada, y una ha presentado menarquia espontánea a los 11 años 8 meses (cariotipo 90% 46 XX, 10% 45 XO). El resto se encuentran en edad prepuberal.

**Conclusiones.** El tratamiento con rGH durante el primer año resulta efectivo, al acelerar la velocidad de crecimiento en las niñas con síndrome de Turner. Algunas de las pacientes pueden tener una pubertad espontánea o incluso una pubertad adelantada y otras requerir inducción de la misma.

Viernes 6 de noviembre - Sala 1

*Moderadores:* Mireia Arroyo Hernández y Andrés Concha Torre

**REVISIÓN DE OMALIZUMAB. TRATAMIENTO DE ASMA GRAVE.** Sancho Gutiérrez R, González Escartín E, Pérez Belmonte E, Cabero Pérez MJ, Álvarez González D, Ruiz Castellano N, Cueli del Campo L, Pérez Gordon J. Neumología Infantil, Servicio de Pediatría. Hospital Universitario Marqués de Valdecilla. Santander.

**Objetivos.** El asma continúa siendo la patología respiratoria más frecuente en la infancia. Muchos son los tratamientos de los que disponemos para el control del asma aunque menos conocidos son los nuevos tratamientos indicados en pacientes con asma grave y corticorresistente como es el omalizumab, un anticuerpo monoclonal anti IgE cuya eficacia está ampliamente confirmada y cuyo uso se está extendiendo cada vez más dado los buenos resultados.

**Material y métodos.** Estudio retrospectivo y descriptivo de una serie 7 casos de asma alérgico grave tratados con omalizumab. Se recogieron los datos de la historia clínica electrónica y en soporte papel. Se analizaron una serie de variables, entre ellas: edad, sexo, edad al inicio del tratamiento con omalizumab, FEV1 pre y post omalizumab, número de dosis de omalizumab administradas, uso de medicación de rescate y sintomatología intercrisis pre y postomalizumab, número de visitas a urgencias y número de ingresos/año antes y después del omalizumab. Tratamiento de mantenimiento antes del inicio del tratamiento con omalizumab y en el momento actual.

**Resultados.** Se comprobó como a nivel clínico se produjo una importante mejoría con el tratamiento. Se pudo bajar la dosis de glucocorticoides inhalados en la totalidad de los pacientes. Disminuyó el número de ingreso y visitas a urgencias tras el tratamiento. Según el número de dosis administrada en algún paciente se pudo eliminar el tratamiento de mantenimiento.

**Conclusiones.** Aunque nuestra cohorte de casos es escasa por el momento, nos es suficiente para determinar que el tratamiento mantenido con omalizumab es eficaz, al mejorar la sintomatología, disminuir el número de crisis, aumentar la capacidad pulmonar y permitir una reducción o incluso suspensión completa de los tratamientos de fondo.

**DIAGNÓSTICO Y TRATAMIENTO POR FIBROSCOPIA DE ANOMALÍAS EN LA VÍA AÉREA EN LA EDAD PEDIÁTRICA.** Díaz Simal L<sup>1</sup>, Díaz Zabala M<sup>1</sup>, Coca Pelaz A<sup>2</sup>, Mayordomo Colunga J<sup>1</sup>, Concha Torre A<sup>1</sup>, Vivanco Allende A<sup>1</sup>, Menéndez Cuervo S<sup>1</sup>, Rey Galán C<sup>1</sup>. <sup>1</sup>Unidad de Cuidados Intensivos Pediátricos. <sup>2</sup>Servicio Otorrinolaringología. Hospital Universitario Central de Asturias. Oviedo.

**Introducción.** Las anomalías de la vía aérea pueden ser congénitas o adquiridas y ser causa de obstrucción al paso de aire. Dentro de las adquiridas, la intubación endotraqueal o la manipulación agresiva de la vía aérea son las causas más frecuentes. La fibroscopia es el método diagnóstico definitivo, que precisa de profesionales expertos en el manejo de la vía aérea y una adecuada sedoanalgesia, lo que incrementa sus complicaciones. Se presentan 3 casos de estenosis subglóticas y su manejo.

**Casos clínicos.** En los tres casos se realizó fibroscopia en UCIP bajo sedoanalgesia y colocación de mascarilla laríngea, sin incidencias. **Caso 1.** Niño de 5 años y 20 kg de peso que ingresa en UCIP por traumatismo craneal grave que precisa intubación urgente (tubo del nº6 con balón). Permanece 48 horas intubado y tras extubación, presenta estridor y dificultad respiratoria inmediata con respuesta parcial a adrenalina nebulizada y dexametasona intravenosa. Se realiza fibroscopia donde se objetiva estenosis subglótica concéntrica, realizándose dilatación con tubo con balón y posteriormente corticoide inhalado e intravenoso. Fibroscopia de control realizándose nueva dilatación, con buena evolución posterior. **Caso 2.** Lactante de 7 meses, prematura de 28 semanas que precisó intubación durante 5 días en el periodo neonatal, que ingresa por laringitis grave, con escasa respuesta a tratamiento convencional. Se realiza fibroscopia detectándose tres quistes subglóticos y realizándose marsupialización de los quistes laterales. Buena evolución, con control con fibroscopia a los 2 meses sin evidencia de quistes, permaneciendo asintomática. **Caso 3.** Lactante de 4 meses, intervenido en periodo neonatal de transposición de grandes arterias, que ingresa en UCIP por episodios de cianosis, estridor inspiratorio e hipertensión. Portadora de sonda nasogástrica para alimentación enteral. Se realiza fibroscopia donde se observa laringomalacia leve, con edema de aritenoides importante y granuloma en bronquio derecho, que no parece justificar la clínica. Se pauta tratamiento con budesonida inhalada.

**Conclusiones.** La exploración de la vía aérea mediante fibroscopia supone una técnica no exenta de riesgos, que precisa de una monitorización y manejo intensivo. Por ello, hay que plantear su realización ante la presencia de estridor de etiología no aclarada, tanto para confirmar el diagnóstico de sospecha y en ocasiones, realización de tratamiento definitivo.

**IMPACTO DE UN NUEVO ESTÁNDAR PARA INTERPRETAR LA ESPIROMETRÍA: GLOBAL LUNG 2012 FRENTE A LAS ECUACIONES PEDIÁTRICAS ESPAÑOLAS.** Cano Garcinuño A<sup>1</sup>, Mora Gandarillas P, Pérez García F. Centros de Salud de <sup>1</sup>Villamuriel (Palencia), <sup>2</sup>Infiesto (Asturias) y <sup>3</sup>Jardimillos (Palencia).

**Introducción.** Los resultados de la espirometría se valoran con ecuaciones que predicen el valor esperado de cada parámetro. Hay muchas ecuaciones, que dan resultados dispares y que tienen diversas limitaciones. Además, suelen usarse puntos de corte de normalidad poco apropiados. Para remediar esos problemas nació la Global Lung Function Initiative, un grupo de la European Respiratory Society que en 2012 publicó nuevas ecuaciones de referencia (GLI-2012) que cubren todas las edades.

**Objetivos.** Evaluar el impacto del nuevo estándar GLI-2012 en la interpretación de los resultados de la espirometría en niños, comparan-

do con la interpretación tradicional basada en ecuaciones de referencia españolas.

**Métodos.** Se analizan 596 espirometrías únicas de niños de 5,9-15,5 años (media 10,4 ± 2,1), realizadas en estudios clínicos por asma y/o antecedentes de prematuridad. Se comparan los valores esperados (FEV<sub>1</sub>, FVC, FEV<sub>1</sub>/FVC y FEF<sub>25-75</sub>) según GLI-2012 con los esperados según cuatro ecuaciones pediátricas españolas: Barcelona 1985, Valencia 1990, Bilbao 1999 y Galicia 2008. Utilizando como criterio de normalidad un valor ≥ percentil 5 según GLI-2012, se calculan los porcentajes de pruebas con interpretación erróneamente anormal (falsos positivos) y erróneamente normal (falsos negativos) usando las ecuaciones de referencia españolas y los criterios de normalidad propuestos por la Sociedad Española de Neumología Pediátrica (2007).

**Resultados.** Las ecuaciones españolas dan valores esperados que difieren de los esperados según GLI-2012, en sentidos distintos para cada ecuación. Las diferencias varían con la edad, el sexo y el parámetro de la espirometría estudiado. Para FEV<sub>1</sub>, el porcentaje de falsos positivos varía (según la ecuación española utilizada) entre 1,2-7%, y el de falsos negativos entre 0,3-2,3%. Para FVC esas cifras son 0,0-0,8% y 3,0-4,2%. Para FEF<sub>25-75</sub>: 2,7-27,3% y 0-1,6%. En FEV<sub>1</sub>/FVC se observan 0,2% de falsos positivos y 3,4% de falsos negativos.

**Conclusiones.** Los métodos actuales de interpretación de la espirometría en niños en España discrepan de la interpretación basada en GLI-2012, y esto podría causar errores al valorar cambios ocurridos en un paciente.

**DIFICULTAD RESPIRATORIA EN PACIENTES ENTRE 1 Y 3 MESES EN LA UNIDAD DE URGENCIAS PEDIÁTRICAS.** Sánchez Hernández I, Fernández Calderón L, López Fernández C, Pérez Gómez L, Peña Sainz-Pardo E, Guerra Díez JL, Cabero Pérez MJ, Álvarez Granda L. Unidad de Urgencias de Pediatría. Servicio de Pediatría. Hospital Universitario Marqués de Valdecilla. Santander.

**Objetivos.** Cuantificar y describir el número de pacientes entre 1 y 3 meses de edad con dificultad respiratoria atendidos en urgencias pediátricas durante el periodo epidémico de bronquiolititis.

**Material y métodos.** Estudio descriptivo retrospectivo de pacientes entre 1 y 3 meses atendidos en la unidad de urgencias de pediatría del hospital de referencia de la comunidad desde el 01/12/14 hasta 28/02/15. Excluidos pacientes con patología pulmonar crónica grave tipo displasia broncopulmonar, malformación pulmonar o enfermedad cardiovascular grave. Clasificados por sexo, edad, motivo de consulta, nivel de clasificación. Analizadas las constantes registradas a su llegada, nivel de clasificación, Score de gravedad, necesidad de ingreso hospitalario y pruebas complementarias. Análisis estadístico por spss v.15.

**Resultados.** Seleccionados 95 episodios que corresponden a 80 pacientes: 35% (28) pacientes de un mes, 32,5% (26) de dos meses y 32,5% (26) de 3 meses. Niños 46 (57,5%) y 34 niñas (42,5%). Clasificados 92 episodios; con un nivel 1 el 1,1%, con un 2 el 12%, con un 3 el 60,9% y con un 4 el 26,1%. El 48,9% acudieron por dificultad respiratoria, un 26,6% por tos y un 24,5% por otros motivos diferentes a los anteriores. La media de las constantes registradas a su llegada fue: temperatura: 37,1 (DE: 0,52), frecuencia respiratoria: 47,8 (DE: 13,41), frecuencia cardíaca: 154,39 (DE: 21,69) y saturación de oxígeno de 97,57% (DE: 1,75). Calculado score de gravedad en un 22,1% (57,1% leves, 38,1% moderados y 4,8% graves). Realizada radiografía de tórax en 2 casos; una de ellas informada como condensación neumónica y/o atelectasia. Extraído lavado nasofaríngeo en el 50% de los episodios, 40% fueron VRS positivos y el 2,1% Virus Influenza positivos. Precisarón ingreso y/o observación un 45,3% de los casos (43); tiempo medio de ingreso



101,58 (69,98) horas (mediana 72 horas). El 20% de los casos habían consultado previamente.

**Conclusiones.** Los pacientes entre 1 y 3 meses presentan alto índice de ingreso/observación para garantizar la buena evolución del proceso hospitalario. Es importante realizar una adecuada clasificación y encuesta a su llegada identificando claramente el motivo principal de consulta y evitar subtrajes. La determinación de constantes y el registro de la FR sigue siendo un parámetro básico para la determinación del grado de urgencia del paciente. La dificultad respiratoria en pacientes entre 1 y 3 meses durante periodos epidémicos supone una tasa de atención hospitalaria urgente elevada, consumiendo gran cantidad de recursos en tiempo de estancia y pruebas diagnósticas.

**PLEURODINIA EPIDÉMICA, BROTE INTRAFAMILIAR.** *Somalo Hernández L, Sarmiento Martínez M, Ruano Fajardo CM. C.S. Pumarín-La Lila, Atención Primaria Area IV, Asturias.*

**Introducción.** La pleurodinia epidémica es una enfermedad viral febril aguda caracterizada por el inicio súbito de dolor intenso paroxístico en tórax bajo o abdomen. La pleurodinia es un cuadro relativamente desconocido dada su baja incidencia en nuestro medio y la necesidad de un alto grado de sospecha para su correcto diagnóstico.

**Casos clínicos.** *Caso 1.* Niño de 5 años, sin antecedentes de interés, que comienza con dolor abdominal con exacerbaciones. En las siguientes horas el dolor se va incrementando, llegando incluso a despertarlo por la noche, momento en el cual se decide consultar en el pediatra. Exploración física dentro de la normalidad, con dolor a la palpación en hipocondrio izquierdo. Resolución espontánea en 48 h. *Caso 2.* Niña de 7 años, hermana del caso anterior, que a los 5 días del cuadro de su hermano comienza con dolor costal izquierdo con los movimientos. En las siguientes horas el dolor se incrementa, describiéndolo como dolor con las respiraciones. Ausencia de tos y mocos, la fiebre hasta 38°C aparece en las horas siguientes al dolor. Auscultación bilateral simétrica y con buena entrada de aire. Preciso analgesia con ibuprofeno, siendo el paracetamol poco efectivo. Resolución espontánea en 48 h. *Caso 3.* Mujer de 37 años, sana, madre de los 2 casos anteriores, que simultáneamente al inicio del cuadro de la niña, comienza con dolor costal en puñalada en lado izquierdo con las respiraciones, que empeora con los movimientos. Ausencia de tos y mocos. La fiebre hace su aparición unas horas después del inicio del dolor, sufriendo en ese momento un importante empeoramiento por lo que preciso traslado en ambulancia al hospital para analgesia, realizándose en aquel momento Rx de tórax, ECG y analítica con enzimas cardíacas todos ellos sin alteraciones.

**Comentarios.** La característica diagnóstica más útil de la pleurodinia es el carácter paroxístico intermitente del dolor. La información epidemiológica, como la aparición de una afección similar en los familiares o en la comunidad, también puede sugerir el diagnóstico. No obstante, es posible confundir la pleurodinia con: neumonía, infarto pulmonar, fractura costal, costocondritis e infarto del miocardio, peritonitis, colecistitis, apendicitis, úlcera péptica perforada y obstrucción intestinal aguda. A pesar de la baja incidencia de esta patología en nuestro medio, su conocimiento puede contribuir a evitar la realización de pruebas complementarias innecesarias e invasivas así como el uso de antibióticos innecesarios.

**IMPLANTACIÓN DE MARCAPASOS EN FISIOLÓGIA UNIVENTRICULAR.** *Alegría Echaury J, Alegría Echaury E, Planelles Asensio MI, Caunedo Jiménez M, Garde Basas J, Fernández Suárez N, Viadero Ubierna MT. Cardiología Infantil. Servicio de Pediatría. Hospital Universitario Marqués de Valdecilla. Santander.*

**Introducción.** Dentro del título “fisiología univentricular” se engloban todas aquellas cardiopatías congénitas (CC) en las que no existen dos ventrículos funcionales para impulsar de forma separada la sangre a las circulaciones pulmonar-sistémica. Estos pacientes presentan una anatomía compleja y cirugías de reconstrucción que pueden afectar al desarrollo, la función o la irrigación del nodo sinusal, del nodo auriculoventricular o del tejido de conducción, por lo que no es infrecuente que requieran la implantación de marcapasos (MCP).

**Casos clínicos.** Exponemos 4 pacientes seguidos en nuestro centro con fisiología univentricular, que han requerido durante el seguimiento, implantación de marcapasos. *Caso 1.* Niño de 6 años con hipoplasia de cavidades izquierdas de diagnóstico prenatal. Intervenido quirúrgicamente de cirugía de Norwood clásico en periodo neonatal, cirugía de Glenn a los 4 meses y finalmente Fontan extracardiaco a los 4 años. Implante de MCP epicárdico bicameral a los 5 años de edad por disfunción sinusal. *Caso 2.* Niño de 8 años de edad con diagnóstico prenatal de ventrículo único de doble entrada con grandes vasos en L-TGA, estenosis subvalvular pulmonar y BAVC. Implante de MCP DDD en periodo neonatal por BAVC congénito. Intervenido quirúrgicamente realizando Glenn pulsado en el primer año de vida y posteriormente cirugía de Fontan. *Caso 3.* Niña de 7 años con Síndrome de Goldenhar, afecta de CC tipo hipoplasia de ventrículo derecho y válvula tricúspide con CIV y grandes vasos normoposicionados con estenosis pulmonar subvalvular. Intervenida a los 7 meses de edad de cirugía de Glenn y posteriormente de Fontan extracardiaco fenestrado. Preciso implante de MCP epicárdico bicameral durante la cirugía de Fontan por disfunción sinusal. *Caso 4.* Niña de 13 años con situs inversus visceral y situs solitus auricular afecta de CC tipo canal AV completo desbalanceado con grandes vasos en L-TGA y estenosis pulmonar. Intervenida quirúrgicamente hasta llegar a fisiología univentricular en estadio Fontan. Implante de MCP epicárdico DDD por disfunción sinusal durante la cirugía de Fontan.

**Comentarios.** Aunque los resultados a largo plazo todavía no están disponibles, los estudios de seguimiento de 5-15 años de pacientes intervenidos de cirugía de Fontan, demuestran que un 20% de estos pacientes presenta arritmias cardíacas que requieren medicación antiarrítmica o MCP. Las causas más frecuentes de implantación de MCP en esta población incluyen la disfunción sinusal, el síndrome bradicardia taquicardia y el bloqueo avanzado. En nuestra serie, la causa más frecuente de implante de MCP fue la disfunción sinusal en tres de nuestros pacientes seguido de bloqueo avanzado en uno de ellos durante periodo neonatal por BAVC congénito.

**REVISIÓN DE RESULTADOS DE LOS PRIMEROS 5 MESES DE UNA CONSULTA DE ERGOMETRÍAS PEDIÁTRICAS.** *Caunedo Jiménez M, Fernández Suárez N, Viadero Ubierna MT, Alegría Echaury J, Planelles Asensio MI, Garde Basas J, Bolado Martínez R. Servicio de Pediatría. Consulta de Cardiología Infantil. Hospital General Universitario Marqués de Valdecilla. Santander.*

**Objetivo.** Revisar la labor realizada en la consulta de ergometrías pediátricas durante sus primeros 5 meses de existencia.

**Material y métodos.** Cada ergometría es realizada por una enfermera y un pediatra especialista en Cardiología Infantil. Para la realización de la misma contamos con una cinta de correr, un tensiómetro, un saturímetro y un electrocardiógrafo. Empleamos el protocolo de Bruce en niños mayores de 7 años y el Test de la Marcha de los 6 Minutos en menores de esa edad.

**Resultados.** Hemos realizado 18 ergometrías (10 niñas/8 niños). La edad mínima de los pacientes fue 4 años y la máxima 14 (media

8,6). Solo un paciente tomaba medicación (metilfenidato). Se empleó el protocolo de Bruce en 16 pruebas y el Test de la Marcha de los 6 minutos en dos. Las indicaciones han sido: dolor torácico y palpitations con el ejercicio (4 pacientes), dolor torácico aislado con el ejercicio (2), palpitations con el ejercicio (2), extrasistolia ventricular frecuente (2), valoración de tolerancia al ejercicio en cardiopatías congénitas (2), valoración de tolerancia al ejercicio en anomalías coronarias (1), antecedentes familiares de muerte súbita (2), otros (3). En los pacientes con protocolo de Bruce, el tiempo máximo de ejercicio fue 15 minutos y el mínimo 9 (mediana 12) y los METS alcanzados fueron máximo 16 y mínimo 9,6 (media 12,6). Los motivos de finalización fueron cansancio en 17 pacientes y crisis de asma en 1. Las pruebas resultaron normales en 17 pacientes (en 1 se observó un alargamiento del QTc).

**Conclusiones.** Es útil la implantación de una consulta de ergometría pediátrica en los centros con Cardiología Infantil, permitiendo a los cardiólogos pediátricos completar los estudios necesarios para el correcto diagnóstico/seguimiento de los pacientes. El número de consultas de niños con dolor torácico/palpitations con ejercicio se ha incrementado, así como el número de pacientes que precisan controles rutinarios de ergometría por cardiopatía estructural o eléctrica. Consideramos adecuado que estas pruebas sean realizadas por el propio pediatra especialista en cardiología infantil puesto que en ocasiones se trata de niños pequeños que requieren un manejo especial, tanto a la hora de realizar la prueba como en las posibles complicaciones que se pudiesen derivar de la misma.

**CARACTERÍSTICAS CLÍNICO EPIDEMIOLÓGICAS Y MANEJO DE LA ADENITIS EN UNA CONSULTA DE INFECTOLOGÍA PEDIÁTRICA.** *Guevara Caviedes N, Puerta Pérez P, García Aparicio C, Zoido Garrote E, Galvez Criado R, Fernández Villar A, Fernández Rodríguez N, Andrés Andrés AG. Servicio de Pediatría. Complejo Asistencial Universitario de León.*

**Introducción y objetivos.** Se calcula que existen adenopatías cervicales en el 55% de los niños que consultan por otro motivo, principalmente en localización laterocervical, su incidencia real se desconoce. Se consideran subagudos/crónicos a aquellos casos de más de 21 días de evolución. Nuestro objetivo es describir las características clínico-epidemiológicas y manejo de las adenitis valoradas en la consulta de infectología.

**Material y método.** Estudio retrospectivo, observacional y descriptivo mediante revisión de historias clínicas de pacientes diagnosticados de adenitis subaguda y crónica en consulta externas del hospital de León en un periodo de 3 años. Variables: edad, sexo, tamaño, localización, clínica, etiología, exámenes complementarios, tratamiento y complicaciones.

**Resultados.** Estudiados 34 casos (59% mujeres). Edad media de 4,4 años (rango: 1,2-14). Tamaño medio de la adenopatía principal de 2,5 cm. Las localizaciones más frecuentes fueron laterocervical (21/34) y submandibular (6/34). 32% presentaron adenopatías en más de una cadena ganglionar. 10/34 casos asociaron infección ORL o bucodental reciente, 8/34 adenopatía dolorosa y 7/34 fiebre. Se diagnosticaron 19 casos de adenitis reactiva (identificado el virus en 4/19), 7 adenitis por micobacteria no tuberculosa (AMNT), 4 adenitis bacteriana estafilocócica, un caso de enfermedad por arañazo de gato, 1 linfoma y 1 LLA. Radiografía de tórax normal en 14/14 casos, mantoux positivo en 2/25, serología positiva en 3/32. Realizada ecografía en todos los pacientes, PAAF en 6 (3 AMNT, leucemia y linfoma, 1 microabsceso). 25 niños recibieron tratamiento antibiótico (12/25 más de un ciclo), 8 drenaje y 4 exéresis. 41%

precisaron ingreso hospitalario (media de 10,2 días). 11 pacientes presentaron abscesificación y 4 fistulización.

**Comentarios.** En pediatría la mayoría de las adenopatías son reactivas a infecciones respiratorias, principalmente virales y suelen regresar espontáneamente, sin embargo es necesario no despreciar esta entidad ya que puede ser la manifestación de enfermedades malignas como leucemias y linfomas o de difícil manejo como las adenitis por micobacterias.

**CARACTERÍSTICAS CLÍNICO-EPIDEMIOLÓGICAS DE PACIENTES PEDIÁTRICOS INGRESADOS POR TOS FERINA EN HOSPITAL CLÍNICO UNIVERSITARIO DE VALLADOLID DURANTE PERÍODO 2008-2015.** *Siguero de la Infanta S, Palomares Cardador M, Di Tata Francia C, Orellana Castillejo N, Urbaneja Rodríguez E, Garrote Molpeceres R, Pino Vázquez MA, González García H. Servicio de Pediatría. Hospital Clínico Universitario de Valladolid.*

**Introducción y objetivos.** La tos ferina (TF) continúa siendo una enfermedad prevalente a pesar de la vacunación sistemática. En numerosas publicaciones de los últimos años se ha observado un aumento del número de casos en ciertos grupos de edad, encontrándose en lactantes pequeños las mayores tasas de hospitalización, complicaciones y mortalidad. El análisis de sus características en nuestra población pediátrica puede facilitar el conocimiento de esta entidad, disminuyendo la demora en el diagnóstico, tratamiento y en las medidas preventivas para la población más susceptible.

**Material y métodos.** Estudio descriptivo retrospectivo a través de revisión de historias clínicas de pacientes diagnosticados de TF en últimos 8 años. Se utilizaron los criterios diagnósticos de los CDC de Atlanta 2005 para la definición de caso confirmado, especialmente basándonos en el diagnóstico microbiológico mediante reacción en cadena de la polimerasa para *Bordetella pertussis* en muestras de lavado nasofaríngeo.

**Resultados.** Se registraron un total de 8 ingresos por TF, correspondiendo el 50% (4) a casos diagnosticados en 2015, sobre todo en meses de primavera y otoño. Predominio de mujeres en 75% (6). Mediana de edad al diagnóstico: 2 meses (rango 1-2). Antecedentes familiares de infección respiratoria en 50% (4). Prematuridad en 37,5% (3). Lactancia materna exclusiva en 37,5% (3). Solo un 12,5% (1) había recibido alguna dosis de vacuna frente a TF (única dosis). El 75% (6) acudieron previamente a Pediatría de Atención Primaria. Clínica: Todos desarrollaron episodios de tos pertussioide, asociando dificultad respiratoria el 50% (4), cianosis y/o apnea el 37,5% (3) y fiebre el 12,5% (1). Hallazgos de laboratorio: En todos los casos se detectó leucocitosis con linfocitosis, PCR media de 7,9 mg/L. Se demostró coinfección respiratoria en 50% (4), siendo la asociación más frecuente la de Enterovirus/Rinovirus. Mediana de tratamiento con macrólidos: 5 días (rango 3-5). Un 62,5% (5) ingresaron en UCI Pediátrica. Un 75% (6) recibieron soporte ventilatorio con VNI y un 12,5% (1) con VMC. Mediana de días de estancia hospitalaria total: 17 días (rango 1-33). Un 37,5% (3) desarrollaron complicaciones, siendo la más frecuente la bradicardia. No se registró ningún caso de TF maligna.

**Conclusiones.** Los casos registrados de TF correspondieron a lactantes de menos de dos meses de edad, lo que conlleva una alta morbilidad, detectándose un elevado número de ingresos en UCI. Cabe destacar el aumento del número de casos agrupados en el último año, que coincide con lo publicado en numerosas áreas geográficas de España, resaltando un aumento de la incidencia de dicha enfermedad. Es importante conocer el estado de inmunidad de la población adulta para evaluar la estrategia vacunal y mejorar la protección de los grupos de riesgo.

## ENFERMEDAD POR ARAÑAZO DE GATO. DIAGNÓSTICO A PARTIR DE LINFADENOPATÍAS EN LOCALIZACIONES ATÍPICAS. *Arranz Fernández S<sup>1</sup>, García Balbuena ML<sup>2</sup>. <sup>1</sup>Residente de 3<sup>er</sup> año de Medicina Familiar y Comunitaria, <sup>2</sup>Pediatra. CS El Llano, Área V, Asturias.*

**Introducción.** La enfermedad por arañazo de gato (EAG) es una enfermedad infecciosa causada por *Bartonella henselae* (antropozoonosis), que puede originar adenitis regional crónica o subaguda en niños y adolescentes tras una inoculación cutánea por el arañazo o contacto con gato. Típicamente se caracteriza por la aparición de una pápula a los 3-10 días del contacto con el gato, desarrollando 2-3 semanas después adenopatías regionales que se mantienen unos 15 o 20 días. Muchos pacientes no presentan ninguna otra manifestación, siendo hasta en la 95% de los casos la única manifestación la presencia de un adenitis aislada.

**Material y Resultados.** Se describen 3 casos de niños con EAG que debutaron con adenopatías de tamaño voluminoso, consistencia dura y localización atípica (sublingual, supraclavicular y epitroclear) sin fiebre ni otra sintomatología asociada. La exploración física fue normal y la analítica realizada no mostró alteraciones, confirmándose el diagnóstico por serología positiva para *Bartonella henselae*. Se realizó ecografía de las lesiones en 2 de los casos, demostrando el origen ganglionar de las mismas. En los 3 pacientes se pautó tratamiento con Azitromicina a dosis de 10 mg/kg/día durante 5 días con resolución completa en todos. La presencia de adenopatías de gran tamaño, duras y con signos inflamatorios subyacentes, nos llevó a hacer un diagnóstico diferencial de enfermedades potencialmente graves, que incluyó una anamnesis y examen físico completos y se apoyó en estudios complementarios (analíticas y estudios de imagen).

**Conclusiones.** 1) En presencia de adenopatías unilaterales en localizaciones típicas/atípicas, considerar la EAG como entidad diagnóstica, sobre todo en ausencia de otros síntomas o signos exploratorios. 2) Recabar información acerca del contacto con gatos. 3) Debe considerarse el diagnóstico diferencial de las linfadenopatías, el cual debe basarse en una anamnesis y exploración físicas exhaustivas y en algunos casos con la realización de estudios complementarios.

## MASTOIDITIS AGUDAS: REVISIÓN DE SUS CARACTERÍSTICAS Y EVOLUCIÓN CLÍNICA EN NUESTRO MEDIO. *Palomares Cardador M, Di Tata Francia C, Sigüero de la Infanta S, Garrote Molpeceres R, Urbaneja Rodríguez E, Orellana Castrillejo N, Pino Vázquez MA, González García H. Servicio de Pediatría. Hospital Clínico Universitario de Valladolid.*

**Introducción.** La mastoiditis aguda (MA) es una complicación frecuente e importante en la otitis media aguda (OMA). El retraso diagnóstico facilita la aparición de complicaciones graves como aparición de abscesos, pudiendo evolucionar a cuadros con afectación meníngea, siendo importante efectuar un diagnóstico precoz.

**Material y métodos.** Estudio descriptivo retrospectivo de pacientes diagnosticados de MA en el Hospital Clínico Universitario de Valladolid entre los años 2000-2014. Definición de caso: niño con signos clínicos de inflamación mastoidea + antecedente de OMA y/o alteraciones mastoideas compatibles en el TAC (opacificación, coalescencia trabecular, osteítis o presencia de abscesos). Revisión de historias clínicas.

**Resultados.** Se registraron 40 casos, 67,5% (27) varones. *Mediana etaria:* 24 meses (3-156). Un 65% (26) ingresaron en otoño/invierno. Un 60% (24) con lateralidad izquierda. El 62,5% (25) inició antibioterapia previa al ingreso por OMA. *Clínica:* 82,5% (33) fiebre, despegamiento pabellón auricular 92,5% (37), otorrea 45% (18), eritema retroauricular 82,5% (33), otalgia 72,5% (29), dolor mastoideo 35% (14), antecedente catarral 65% (26). *Pruebas complementarias:* 100% (40) Analítica sanguí-

nea [90% (36) Leucocitosis, neutrofilia 25% (10), media de valor PCR: 72,95 mg/dl (9,5-242)], 57,5% (23) TAC-craneal [100% (23) alteración mastoidea], 100% (40) valoración conjunta con ORL, de los cuales al 92,5% (37) se le recogió exudado ótico [67,5% (25/37) positivos: 28% (7) *Pseudomona*, 32% (8) *Staphilococo* de diversas cepas, 12% (3) *Neumococo*, 28% (7) *Pyogenes*]. *Mediana de estancia hospitalaria:* 6 días (3-12). *Tratamiento:* 100% antibioterapia [*mediana tratamiento iv:* 6 días (3-12), *mediana antibioterapia total (iv/vo):* 13 (8-22)], tratamiento con corticoterapia: 45% (18). *Presencia de complicaciones intracraneales en forma de absceso:* 17,5% (7), de los cuales el 85,7% (6) precisaron drenaje quirúrgico. *Necesidad de reingreso:* 5% (2 pacientes, ambas por OMA recidivante).

**Conclusiones.** Al igual que se describe en la literatura los pacientes ingresados en nuestro servicio por MA cumplían las características típicas de la enfermedad, sin precisar realizar TAC en todos ellos, evitando radiaciones innecesarias. Es fácil su confusión con cuadros de afectación ótica mixta (externa y media), siendo fundamental realizar un diagnóstico diferencial para evitar realizar exploraciones/tratamientos inadecuados.

## UTILIDAD DE LOS COPROCULTIVOS EN UN SERVICIO DE URGENCIAS PEDIÁTRICAS. *Di Tata Francia C, Justo Vaquero P, Carranza Ferrer J, Izquierdo Herrero E, Jiménez Jiménez P, Luque Tur MA, Abad Arevalillo S, García Saseto P. Servicio de Urgencias Pediátricas. Hospital Clínico Universitario de Valladolid.*

**Introducción.** La diarrea aguda se define como el aumento súbito del número de deposiciones o la disminución en su consistencia. La causa más frecuente en niños es la infecciosa. Los agentes víricos aislados del grupo Norwalk (Rotavirus, Astrovirus, Adenovirus y Calcivirus) predominan en los niños pequeños, mientras que los bacterianos como *Salmonella* y *Campylobacter* suelen afectar a los mayores, existiendo otras variaciones debidas al predominio estacional y a las circunstancias vacuнаles. El diagnóstico se basa en la clínica y no se recomienda el estudio microbiológico sistemático de heces. Suelen ser procesos autolimitados que no requieren tratamiento farmacológico salvo en determinados casos. Se cuestiona, por tanto, la utilidad de recoger de forma rutinaria muestras de heces en diarreas agudas en Urgencias.

**Objetivos.** Describir las muestras de heces recogidas en Urgencias de pacientes con diagnóstico de diarrea aguda.

**Material y método.** Revisión de los resultados registrados en los archivos de Urgencias de coprocultivos en el período entre Enero 2015 y Septiembre 2015, siendo un estudio tipo observacional, descriptivo y analítico.

**Resultados.** Durante los 9 meses revisados, se recogieron 94 coprocultivos: el 52,1% presentaron un resultado negativo, frente a 47,8% positivos. Entre los resultados positivos el 71,1% procedían de muestras de niños de 2 o menos años y el 28,9% de niños mayores de 2 años. El 41,4% de la muestra eran mujeres y el 58,5% varones. El agente más frecuentemente aislado fue el Rotavirus (55,5%) seguido de *Salmonella enteritidis* (17,7%), *Salmonella typhi* (8,8%), y *Campylobacter j.* (15,5%). El Rotavirus fue el agente más frecuentemente aislado: 71,8% entre los coprocultivos positivos en niños de 2 o menos años.

**Conclusiones.** Actualmente solo se considera indicado el estudio microbiológico de heces en diarrea aguda en caso de inmunodeficiencias, diarreas mucosanguinolentas, pacientes ingresados, diagnósticos dudosos, toxiinfecciones alimentarias o diarreas prolongadas. En ocasiones se recogen muestras por otras indicaciones: impresión clínica, derivación a urgencias para su recogida, etc. Dado que el conocimiento del agente etiológico no influye en el abordaje terapéutico salvo en casos seleccionados, se considera innecesaria la recogida rutinaria de muestras de heces en Urgencias.

**VARIABLES CLÍNICAS Y EPIDEMIOLÓGICAS DE LAS MENINGITIS NEUMOCÓCICAS INFANTILES EN UN HOSPITAL TERCIARIO.** *González Escartín E, Angulo López I, Ots Ruiz E, Pereira Bezanilla E, Agea Díaz L, Vázquez Canal R, Palacios Sánchez M, Teja Barbero JL. Servicios de Pediatría, Microbiología y Medicina Intensiva. Hospital Universitario Marqués de Valdecilla. Santander.*

**Introducción y objetivo.** *S. pneumoniae* es el microorganismo que más frecuentemente produce meningitis bacteriana en los niños mayores de 1 mes. Nuestro objetivo fue describir las características clínicas y epidemiológicas de la meningitis neumocócica en nuestra comunidad.

**Material y métodos.** Estudio retrospectivo y descriptivo de los casos de meningitis bacteriana por *S. pneumoniae* entre los años 2000 y 2014, ambos incluidos, en un hospital de tercer nivel de una comunidad uniprovincial.

**Resultados.** Se diagnosticaron 17 casos de meningitis neumocócica con una mediana de edad de 11 meses (RIQ 1-144), y una relación entre sexos de 1,12:1 predominando discretamente el sexo masculino. En el período 2001-2005 hubo 9 casos (52,9% del total), en 2006-2010: 7 casos (41,2%) y en 2011-2014: 1 caso (5,9%). Desde el punto de vista epidemiológico, presentaban patología de base 7 pacientes (41,2%). El 58,8% de los pacientes presentaban una causa subyacente: catarro de vías altas (7/17), faringoamigdalitis (1/17), bronquiloitis (2/17) y presencia de una válvula de derivación ventrícuoperitoneal (1/17). La estancia hospitalaria mediana fue de 14 días (RIQ 10-33), precisando ingreso en UCI en 70,6% de los casos con una estancia media en UCI de 6,7 días. En cuanto al tratamiento intensivo, 6 pacientes requirieron ventilación mecánica y solo 1 soporte inotrópico. La duración media de la fiebre fue de 4,3 días. Cinco niños de los 17 presentaron secuelas a largo plazo, 3 auditivas, 2 motoras y 1 niño presentó secuelas de ambos tipos. Solo un niño falleció. En todos los casos se prescribió tratamiento corticoideo con dexametasona con un promedio de duración de 2,8 días.

**Conclusiones.** Casi la mitad de nuestros pacientes presentaban un patología de base previa a la meningitis neumocócica. A pesar de lo controvertido del uso de dexametasona en el tratamiento de la meningitis bacteriana la totalidad de nuestros pacientes fueron tratados con la misma. Llama la atención que solo en 5 casos existieron secuelas a largo plazo y solo hubo un éxitus.

**VARIABLES MICROBIOLÓGICAS DE LAS MENINGITIS NEUMOCÓCICAS INFANTILES EN HOSPITAL TERCIARIO EN PERIODO 2000-2014.** *González Escartín E, Angulo López I, Ots Ruiz E, Cueli del Campo L, Agea Díaz L, Sancho Gutiérrez R, Ruiz Castellano N, Teja Barbero JL. Servicios de Pediatría, Microbiología y Medicina Intensiva. Hospital Universitario Marqués de Valdecilla. Santander.*

**Introducción y objetivo.** El *S. pneumoniae* es un coco grampositivo que consta de más de 90 serotipos y se encuentra colonizando la nasofaringe de los niños de más de 4 años. Es el microorganismo más frecuentemente implicado en la meningitis bacteriana en niños mayores de 1 mes. Desde la vacunación antineumocócica en el 2001 ha disminuido su incidencia. Nuestro objetivo fue analizar los serotipos más frecuentemente implicados en las meningitis neumocócicas, así como evaluar el impacto de la vacunación antineumocócica en nuestro área.

**Material y métodos.** Estudio retrospectivo y descriptivo de los casos de meningitis bacteriana por *S. pneumoniae* entre el 2000 y 2014, ambos incluidos, en un hospital terciario de una comunidad uniprovincial.

**Resultados.** Se diagnosticaron 17 casos de meningitis neumocócica. En el período 2001-2005 hubo 9 casos (52,9% del total de casos), en 2006-2010 7 casos (41,2%) y en 2011-2014 1 caso (5,9%). A nivel microbiológico, se aisló *S. pneumoniae* en sangre y LCR en la mayoría de los

casos (64,6%), en LCR exclusivamente en el 29,5%, y en un caso (5,9%) se realizó el diagnóstico de meningitis clínica no siendo posible realizar punción lumbar. Entre los *S. pneumoniae* aislados: el 58,8% fueron sensibles a penicilina, 88,2% a cefotaxima y el 100% a vancomicina. Los serotipos aislados en el período 2001-2010 fueron: 1 (1 caso), 4 (1), 6A (3), 7F (1), 8 (2), 10A (3), 15C (1), 19F (2) y en 2011-2014 se observó 1 caso de serotipo 6B, serotipo incluido en VCN7v, VCN10v y VCN13v. En 2 de los pacientes no se pudo aislar el serotipo correspondiente. Solo 2 pacientes recibieron vacunación: uno con 1 dosis de VCN7v cuyo serotipo es desconocido y un paciente con vacunación completa con VCN7v con serotipo 7F incluido solo en la VCN13v. La VCN7v cubría el 23,5% de los serotipos causales, la VCN10v el 35,3% y la VCN13v el 52,9%. El tratamiento antibiótico de elección fueron las cefalosporinas de 3ª generación en el 100% de los pacientes, asociándose en un 82,4% la vancomicina y en un 29,4% la ampicilina. Duración media de la antibioterapia de 11,5 días.

**Conclusiones.** Se observa una disminución en la incidencia de meningitis neumocócica tras la introducción de la VCN7v de forma progresiva, y fundamentalmente tras la VCN13, existiendo solo un caso en el periodo postcomercialización de la VCN13. La mitad de los serotipos causales están incluidos en la VCN13, con lo cual cabe esperar que la incidencia de meningitis neumocócica se verá reducida en los próximos años tras la instauración de la vacunación infantil sistemática en nuestra comunidad.

**MOVIMIENTOS EN ESPEJO, CASOS PEDIÁTRICOS CON VÍDEO CLÍNICO.** *Carrera García L, Pascual Pérez AI, Rodríguez García L, Díaz Simal L, Fernández Morán M, Blanco Lago R, Málaga Diéguez I. AGC de Pediatría. Hospital Universitario Central de Asturias. Oviedo.*

**Introducción.** Los movimientos en espejo (ME) son movimientos involuntarios realizados de manera simultánea al movimiento intencionado de los músculos homólogos contralaterales. Se localizan sobre todo en las manos aunque pueden afectar a todo el cuerpo. Los ME se clasifican en familiares (herencia autosómica dominante), esporádicos y casos asociados a otros trastornos neurológicos (síndrome de Kallman, Klippel-Feil, anomalías del cuerpo caloso, etc.)

**Resumen del caso.** *Caso 1.* Niña de 15 años sin antecedentes pre o perinatales de interés; seguida en Neuropediatría desde los 18 meses por torpeza motora y capacidad cognitiva baja. A los 13 años de edad se detectan ME a nivel de las manos. A la exploración destaca una marcha torpe con pies cavos bilaterales y ROTs aumentados. Las pruebas complementarias incluyendo screening metabólico ampliado, CGH array y vídeo EEG, son normales. En la RM se aprecia ligera hipoplasia del puente y cuerpo caloso, dilatación del ventrículo lateral derecho y prominencia del IV ventrículo. *Caso 2.* Niño de 8 años, prematuro de 36 semanas y procedente de una gestación gemelar, seguido desde entonces por presentar una hidrocefalia triventricular. Se detectan a los 2 años y medio de edad movimientos en espejo que afectan sobre todo a la motricidad manual, siendo el resto de exploración física normal. El abuelo paterno del niño refiere padecer unos movimientos en las manos parecidos. Actualmente persisten todavía ME a nivel de las manos que le dificultan tareas bimanuales y presenta dificultades en el aprendizaje precisando apoyos específicos en su colegio. Las pruebas de laboratorio y vídeo EEG son normales. No se ha realizado estudio genético. En la RM se aprecia ventriculomegalia tetraventricular con alteración morfológica compleja de las estructuras de la fosa posterior.

**Conclusión.** Los ME se consideran patológicos si persisten pasados los 8-10 años. Su patogenia no está del todo clara, unas teorías defienden su origen en el cuerpo caloso (falta de mielinización o anomalías a dicho nivel que impedirían la comunicación interhemisférica) y otras,

la presencia de un tracto corticoespinal aberrante ipsilateral. En nuestro caso, ambos pacientes presentan alteraciones en la neuroimagen en posible relación con su etiología. Los ME se asocian a trastornos neuropsicológicos, torpeza motora, retraso del lenguaje,... por lo que su presencia debe ser investigada en pacientes con dificultades para el aprendizaje como las que presentan nuestros pacientes. Debemos conocerlos ya que según su grado de afectación pueden llegar a ser incapacitantes para la vida diaria (comer, marcha, montar en bici...), debiendo recibir terapia rehabilitadora para mejorar sus habilidades motrices.

**TRASTORNOS DE SÍNTOMAS SOMÁTICOS Y RELACIONADOS, UNA PATOLOGÍA EMERGENTE.** *Del Rey Tomás-Biosca M, Mendoza Sánchez MC, Calama Martín J, Gómez Recio L, Martínez Figueira L, Mínguez Rodríguez B, Ramajo Polo A, Rodilla Rojo E. Servicio de Pediatría. Hospital Clínico Universitario de Salamanca.*

**Introducción.** La somatización se define como la tendencia a experimentar y manifestar malestar psicológico a través de quejas somáticas. La nueva clasificación DSM-V engloba este tipo patologías en trastornos de síntomas somáticos, trastorno de ansiedad por enfermedad, trastorno de conversión, facticio y factores psicológicos que influyen en otras afecciones médicas. Los niños, por su inmadurez cognitiva y verbal tienen una mayor predisposición a manifestar sus emociones mediante síntomas físicos. Dado el aumento de su incidencia en la edad infantil, describimos los casos más relevantes de los pacientes ingresados en 2015.

**Material y métodos.** Revisamos las historias clínicas de cuatro niños ingresados en la Unidad de Escolares del Hospital Universitario de Salamanca con el diagnóstico de sospecha de trastorno de síntomas somáticos y relacionados.

**Resultados.** Los dos primeros casos son dos pacientes del sexo femenino de 12 y 13 años, vistas en varias ocasiones por sensación de inestabilidad, pérdida subjetiva de tono de miembros inferiores y cefalea. Ambas presentaban estresores psicosociales en el ambiente familiar. El tercer caso se trata de un varón de 12 años con varios ataques de tos que le hacen acudir a Urgencias, precisando ingreso para estudio. Refiere situación familiar difícil y acoso escolar. El cuarto caso es de un varón de 12 años con parestesias en pie izquierdo, debilidad de miembros inferiores e inestabilidad para la marcha. Perfeccionista, exigente consigo mismo y preocupado por las enfermedades. En todos ellos la exploración física fue normal, al igual que las pruebas complementarias realizadas. Fueron valorados por diferentes especialistas médicos, que no encontraron justificación orgánica para el cuadro. Mejoraron con el apoyo psicológico y psiquiátrico, por lo que se sospechó trastorno de síntomas somáticos y relacionados.

**Conclusiones.** El carácter emergente de este tipo de patologías tanto a nivel hospitalario como en Atención Primaria obligan a tenerlas en mente como posibles diagnósticos. Requieren una valoración clínica minuciosa, búsqueda de factores de riesgo y trabajo en equipo, para minimizar la iatrogenia y su cronificación.

**ESTUDIO DE LOS INGRESOS POR SÍNDROME NEFRÓTICO EN NUESTRO HOSPITAL EN 15 AÑOS.** *Javaloyes G, Cabanillas Boto M, Del Olmo M, Serena Gómez G, Urueña Leal MC, Salamanca Zarzuela B, Andrés de Llano JM, Peña Valenceja A. Servicio de Pediatría. Complejo Asistencial Universitario de Palencia.*

**Introducción.** El síndrome nefrótico es la glomerulopatía primaria más frecuente en la infancia. Bajo esta premisa quisimos realizar

un estudio descriptivo de los casos que habían ingresado en nuestro centro, en el periodo entre 1993 y 2014, con el diagnóstico síndrome nefrótico (SN).

**Material y métodos.** Hemos empleado los datos extraídos del CMBD con los códigos de la CIE9-MC correspondientes a síndrome nefrótico de la base de datos de nuestro centro.

**Resultados.** Durante el periodo de tiempo descrito han ingresado en nuestro centro 14 pacientes bajo el diagnóstico de síndrome nefrótico, con una tasa de prevalencia de 5,2/100000 niños y año. En la distribución por sexos encontramos 11 varones (79%), frente a 3 (21%) mujeres, siendo la diferencia estadísticamente significativa. La mediana de edad del primer ingreso fue de 54 meses (33-84), sin evidenciarse diferencias entre los distintos sexos. La estancia mediana para el primer ingreso fue de 8 días. En cuanto a la distribución por meses, para el primer ingreso, no se observó diferencias significativas. En ningún caso el diagnóstico se realizó en los meses de verano. No hay variación estadísticamente significativa de la incidencia de SN en los años estudiados. De los 14 casos, 11 fueron catalogados como SN idiopático primario y 3 secundario a púrpura de Schölein-Henoch. Se administró tratamiento corticoideo oral según protocolo, solo en un caso se evidenció corticodependencia.

**Conclusiones.** El diagnóstico de SN se mantiene estable a través de los años sin predominio estacional, siendo, como ya se sabía, la patología glomerular más frecuente, aunque de baja prevalencia en la edad pediátrica. Predomina el sexo masculino como, ya está descrito en la literatura. La edad de diagnóstico es concordante con lo ya conocido. Un alto porcentaje de estos pacientes responde favorablemente a la terapia con corticoides orales.

**CARACTERÍSTICAS DE LOS PACIENTES DIAGNOSTICADOS DE TROMBOSIS EN UN HOSPITAL TERCIARIO.** *Di Tata Francia C, Palomares Cardador M, Sigüero de la Infanta S, Garrote Molpeceres R, Urbaneja Rodríguez E, Orellana Castillejo N, González García H, Álvarez Guisasaola FJ. Servicio de Pediatría. Hospital Clínico Universitario de Valladolid.*

**Introducción.** Las trombosis pediátricas constituyen una patología de escasa incidencia (21,9-58 casos/10.000 niños hospitalizados). Aparecen principalmente en niños con factores predisponentes, afectos o no de patologías graves. Identificar precozmente las características que asocian es fundamental para actuar rápidamente, evitando un desenlace fatal y reduciendo potenciales secuelas secundarias. **Material/métodos:** Estudio observacional, descriptivo, retrospectivo de las características clínico-epidemiológicas, terapéuticas y evolutivas de los niños afectos de trombosis e ingresados en el Hospital Clínico Universitario de Valladolid entre los años 2005-2015. Revisión de historias clínicas.

**Resultados.** 6 casos registrados. *Ratio varón/mujer* 1:1. *Mediana etaria:* 11,1 años (1,75-14,25). *Sospecha clínica trombótica al ingreso:* 50% (3). *Antecedentes familiares patología procoagulante:* 16,6% (1, anticoagulante lúpico positivo). *Factores predisponentes:* 100% (6) multifactorial [obesidad 50% (3), inmovilización/sedentarismo 83,3% (5), enfermedad basal grave 66,7% (4), cáncer 50% (2), cardiopatía 25% (1), depresión neonatal 25% (1), medicación procoagulante 33% (2)]. *Clínica:* dolor 83,3% (5), distermia en extremidades 33,3% (2), afectación neurológica 33,3% (2), disnea 16,6% (1), hemorragia asociada 16,6% (1). *Tipo de trombosis:* venosa 100% (6) (2TVP, 1TEP+TVP, 2 trombosis de senos venosos y 1 trombosis intracardiaca). *Diagnóstico:* Clínico, analítico (coagulopatía) y alteración iconográfica [eco-doppler 50% (3), angioRMN-cerebral 33,3% (2), angioTAC-pulmonar 16,6% (1), ecocardiografía 16,6% (1)]. *Hallazgo de trombofilia:* 33,3% (2): anticoagulante lúpico positivo y mutación

gen protrombina G-20210A. *Tratamiento:* reposo 100% (6), medias de compresión 33,3% (2), anticoagulación 50% (3), antiagregación (AAS) 16,6% (1), productos específicos 33,3% [2 pacientes: Factor VIII en un caso y transfusiones de plasma/concentrado hematíes en otro]. *Éxitus:* 16,7% (1), paciente afecto de LLA de alto riesgo con mutación del gen protrombina G-20210A.

**Conclusiones.** La etiopatogenia de las trombosis pediátricas es diversa. La agrupación de varios factores favorecedores asociados o no a enfermedades graves conforma su principal causa. Dada la severidad del cuadro y el mal pronóstico que asocia creemos fundamental conocer estas características, optimizando su manejo y estableciendo protocolos preventivos y terapéuticos de estos eventos.

**DE LA NUTRICIÓN Y LAS ENFERMEDADES INFECCIOSAS A LAS ENFERMEDADES RARAS DEL NIÑO: ESTRATEGIAS DE LA PEDIATRÍA CASTELLANO Y LEONESA (1950-1965).** *Velasco Morgado R, Fernández Provencio V, Mombiedro Arizmendi MC. Servicio de Pediatría. Hospital Clínico Universitario de Valladolid.*

**Objetivos.** La transición epidemiológica y la evolución propia de la Pediatría como disciplina académica permitieron que, durante el segundo tercio del siglo XX, la especialidad superara su preocupación inicial casi exclusiva por las enfermedades infecciosas y la nutrición del lactante y comenzara a asumir otros procesos morbosos más raros. En la presente comunicación estudiamos este proceso en la región castellano y leonesa durante las décadas centrales del siglo, centrándonos en la cátedra de Salamanca como su exponente principal.

**Material.** Se utilizaron el Archivo Ernesto Sánchez-Villares, los trabajos publicados por el equipo durante el período de estudio y los testimonios orales y escritos de alumnos, doctorandos y colaboradores que trabajaron en la cátedra aquellos años.

**Resultados.** En 1960, la sala de hospitalización de la cátedra de Pediatría de Salamanca, cuyo responsable era el profesor adjunto Ernesto Sánchez-Villares, era, a decir de algunos testigos, "una verdadera colección de sellos raros". Los escasos recursos que proporcionaban los servicios centrales del hospital fueron superados instalando un laboratorio propio dirigido por el analista Delfín Pérez Sandoval. La creación de un *Instituto de Investigaciones Clínicas* dependiente de la Diputación en 1955 aumentó aún más las capacidades diagnósticas del grupo gracias a los recursos de las secciones de Bioquímica y Hematología. En este sentido se hicieron diagnósticos de raros errores congénitos del metabolismo (como una oligofrenia fenilpirúvica), y de entidades hematológicas raras, como las hemoglobinopatías que se pudieron diagnosticar gracias a las técnicas aprendidas por uno de los doctorandos, Manuel Martín Esteban, en el servicio de Maurice Lust en Bélgica. Las relaciones del adjunto con otros grupos de investigación clínica ajenos a la Pediatría fueron claves, por ejemplo, para el diagnóstico de una familia con hemocromatosis (publicada junto a Carlos Jiménez Díaz) o para aportar nuevos datos bioquímicos al diagnóstico del síndrome de Hurler (publicado con el catedrático de Patología General, Alfonso Balcells Gorina). Finalmente, un proyecto sobre "malformaciones congénitas" introdujo los estudios cromosómicos y la Teratología entre los intereses del grupo, lo que fue posible gracias a la colaboración con la cátedra de Anatomía y a las conexiones que se establecieron con otros grupos extranjeros (Lamy en París, Franceschetti en Ginebra y Lenz en Hamburgo).

**Conclusiones.** Los recursos de la cátedra de Pediatría de Salamanca para amplificar su capacidad diagnóstica en el campo de las enfermedades raras se basaron en (1) la creación de un laboratorio propio, (2) la colaboración con otras disciplinas básicas y clínicas y (3) las estancias en el extranjero de alumnos y colaboradores.

Sábado 7 de noviembre - Sala de Cámara

*Moderadores:* Ignacio Pérez Candás y David Pérez Solís

**¿POR QUÉ CONSULTAN LOS NIÑOS ASTURIANOS AL GASTROENTERÓLOGO PEDIÁTRICO?** *Pascual Pérez AI, Fernández Morán M, Méndez Sánchez A, Díaz Martín JJ, Jiménez Treviño S, Bousoño García C, Moya Dionisio V, Aparicio Casares H. Área de Gestión Clínica de Pediatría. Hospital Universitario Central de Asturias. Oviedo.*

**Objetivos.** Conocer las causas de derivación al gastroenterólogo pediátrico desde Atención Primaria (AP), las características epidemiológicas de dichos pacientes y el diagnóstico final alcanzado. Del mismo modo, saber a cuáles de ellos se les realizó algún tipo de técnica diagnóstica y cuáles precisaron tratamiento farmacológico y seguimiento posterior.

**Material y métodos.** Se revisaron las Historias Clínicas electrónicas de los niños que acudieron a consultas externas de Gastroenterología del nuevo HUCA en el último año. Se obtuvo el registro de pacientes a partir del Servicio de Citaciones de nuestro Hospital, utilizándose el programa informático SPSS para el análisis estadístico de los datos.

**Resultados.** Fueron revisadas 233 Historias Clínicas de niños, 126 varones (54,1%) y 107 mujeres (45,9%). Rango de edad comprendido entre 0 y 14 años. Mediana de edad: 5 años. Casi la mitad de los pacientes derivados eran menores de 3 años de edad (44,2%), tratándose sobre todo de pacientes entre los 12 y los 23 meses (15,9%). Se observó un segundo pico de asistencia a los 11 años (9,4%). Los motivos de consulta más frecuentes fueron: dolor abdominal (29,2%), fallo de medro (9,4%) y sospecha de enfermedad celíaca (7,7%). El diagnóstico definitivo más frecuentemente alcanzado fue el de estreñimiento funcional (12,9%). Un 88,4% precisó seguimiento posterior en consulta (206 niños). El 32,2% de los pacientes precisaron la instauración de tratamiento médico de algún tipo (75) y a 46 (19,7%) se les realizó alguna técnica específica de Gastroenterología (endoscopia, pHmetría...).

**Conclusiones.** La patología digestiva es una importante causa de derivación de pacientes desde AP al hospital, siendo especialmente relevante en lactantes y preescolares. La disponibilidad de técnicas diagnósticas permite un estudio más amplio de los pacientes que justifica la derivación de los mismos en muchos casos.

**CAUSAS DE DOLOR ABDOMINAL EN LOS NIÑOS QUE ACUDEN AL GASTROENTERÓLOGO INFANTIL.** *Pascual Pérez AI, Fernández Morán M, Méndez Sánchez A, Díaz Martín JJ, Jiménez Treviño S, Bousoño García C, Aparicio Casares H, Rodríguez García L. Área de Gestión Clínica de Pediatría. Hospital Universitario Central de Asturias. Oviedo.*

**Objetivos.** Revisar el diagnóstico final de los niños derivados por dolor abdominal a la consulta de Digestivo infantil del HUCA en el último año.

**Material y métodos.** Se analizaron las Historias Clínicas electrónicas de los niños derivados a Digestivo infantil del HUCA por dolor abdominal en el último año. La obtención de datos se llevó a cabo a través del Sistema de Citaciones de nuestro Hospital y el análisis estadístico con el programa informático SPSS. Para la categorización de los diferentes cuadros de dolor abdominal funcional (DAF) se siguieron los criterios de Roma III.

**Resultados.** Se revisaron 68 Historias Clínicas. Uno de cada 5 pacientes atendido por dolor abdominal (20,6% de las consultas) tenía 11 años. No se observaron diferencia en cuanto al sexo. El diagnóstico más frecuente tras la primera consulta fue DAF (20,6%) seguido por estreñimiento (13,2%). En cuanto a los subtipos de dolor funcional: DAF

14,7%, Dispepsia 2,9%, Migraña abdominal 1,5% y Síndrome de Intestino Irritable 1,5%. Casi la mitad de los pacientes (48,5%) requirieron tratamiento con fármacos, siendo los laxantes los más frecuentemente prescritos (19,1%). Solo 9 de los 15 pacientes con dolor epigástrico precisaron tratamiento con antiácidos. Un 30% requirió la realización de alguna técnica específica, siendo la gastroscopia la más frecuentemente indicada. Un 27,9% tenía un proceso orgánico como causa de su dolor (Parasitosis, Gastritis por *H. pylori*, ERGE, alergia a proteínas de leche de vaca, Crohn ...).

**Conclusiones.** El dolor abdominal es una causa frecuente de consultas, sobre todo en niños en edad prepuberal. A pesar de que la gran mayoría de los casos corresponden a trastornos funcionales, un importante porcentaje puede deberse a patología orgánica, lo que debe ser tenido en cuenta al valorar a estos pacientes

**HIPERCOLESTEROLEMIA FAMILIAR HETEROCIGOTA: AJUSTE A LAS RECOMENDACIONES DEL ÚLTIMO CONSENSO ESPAÑOL.** *Huidobro Fernández B<sup>1</sup>, Rodríguez Dehli AC<sup>2</sup>, Isolina Riaño Galán P. <sup>1</sup>S. Pediatría. Hospital V. Álvarez Buylla. Mieres. <sup>2</sup>S. Pediatría. Hospital San Agustín. Avilés.*

**Introducción.** La hipercolesterolemia familiar heterocigota (HFH) es un trastorno de herencia autosómica dominante relativamente frecuente (prevalencia 1:200-500) con importante morbi-mortalidad. El diagnóstico precoz permite establecer medidas terapéuticas (dietéticas y farmacológicas) y disminuir el riesgo cardiovascular hasta aproximarlos al de la población general. Sin embargo, es una entidad infradiagnosticada y, aunque el tratamiento farmacológico con estatinas se ha demostrado eficaz y seguro a corto plazo, su seguridad a largo plazo aún no ha sido establecida, lo que condiciona su uso en Pediatría.

**Objetivos.** Analizar las características de una serie de pacientes con HFH: edad y perfil lipídico al diagnóstico, tratamiento farmacológico y edad de inicio y evaluar si cumplen los objetivos terapéuticos propuestos en el documento de consenso español publicado en 2015 (LDL < 130 y < 160 en los que no presentan otro factor de riesgo cardiovascular).

**Material y métodos.** Estudio retrospectivo de las historias clínicas de los pacientes en seguimiento por HFH en dos hospitales comarcales.

**Resultados.** Se incluyeron en el estudio 10 pacientes (3 niñas) con diagnóstico molecular confirmado de HFH. La edad media en la primera consulta fue 5,6 años (rango 2,6-9,5) y el análisis inicial se realizó por la existencia de antecedentes familiares de hipercolesterolemia excepto en dos casos. Solo 3 refirieron antecedentes conocidos de enfermedad cardiovascular precoz. El perfil lipídico inicial fue (media y rango): colesterol total 324 mg/dl (247-402), LDL 254 mg/dl (182-321), HDL 49 mg/dl (40-59), TG 89 mg/dl (26-174). La edad de inicio de tratamiento farmacológico fue 7,5 años en las resinas (8 pacientes), 10,7 años en el ezetimibe (4 pacientes) y 10,8 años en las estatinas (3 pacientes). En la actualidad 3 pacientes reciben resinas, 3 ezetimibe y 3 estatinas (aunque existía indicación para las estatinas en otros 3). Ningún paciente recibe tratamiento combinado. Un paciente no recibe tratamiento farmacológico. Ningún paciente de los tratados con estatinas ni ezetimibe presentó efectos secundarios. Solamente 3 pacientes alcanzaban los objetivos terapéuticos (1 recibía resinas, 1 ezetimibe, 1 estatinas).

**Conclusiones.** La edad de estudio de los pacientes así como la edad de inicio de las estatinas cumple con las recomendaciones del último consenso. Sin embargo, el uso de estatinas no se inició en todos los casos en los que estaba indicado y en la mayoría no se lograron los objetivos terapéuticos. Habría que plantearse la prescripción de estatinas cuando no se logren los objetivos terapéuticos, así como el empleo de estatinas de mayor potencia y la combinación de fármacos.

**METABOLISMO DEL HIERRO EN ENFERMEDAD CELÍACA. EXPERIENCIA EN NUESTRO CENTRO.** *Orellana Castillejo N, Justo Vaquero P, Alonso Vicente C, Marugán de Miguelsanz JM, Tobar Mideros C, López Wilches M, Urbaneja Rodríguez E, Alonso T. Servicio de Pediatría, Hospital Clínico Universitario de Valladolid.*

**Objetivo.** Analizar la incidencia de ferropenia y anemia ferropénica al diagnóstico de la Enfermedad Celíaca y establecer la prevalencia de dichas alteraciones a lo largo del seguimiento.

**Material y métodos.** Se realiza un análisis retrospectivo de 90 pacientes diagnosticados de Enfermedad Celíaca en nuestro centro, revisando datos clínicos, analíticos, genéticos, histológicos y evolutivos.

**Resultados.** Se analizan 90 pacientes (35 varones y 55 mujeres) con una edad media al diagnóstico de 3 años y 9 meses, una mediana de 27 meses y un rango de 8 meses a 14 años y medio. La clínica más frecuente al diagnóstico fue el estancamiento ponderal (en un 55%) seguido de la diarrea (45,5%), distensión (20%) y dolor abdominal (11%). Siete de los pacientes fueron estudiados por presentar factores de riesgo (Diabetes tipo I o familiaridad de primer grado) y se encontraban asintomáticos. En cuanto al estudio HLA el 79% presentaba el heterodímero DQ2, un 6,7% DQ8 y un 4,4% ambos (DQ2+DQ8). Se realizó biopsia intestinal en el 65% de los pacientes, presentando el 47% alteraciones histológicas correspondientes a Marsh III y IV. El 100% presentaba serología positiva y un 61% cumplía los criterios de triple screening de la ESPGHAN. Durante el seguimiento un 90% mostró una buena adherencia a la dieta sin gluten y se detectó positivización de anticuerpos únicamente en un 6,6%. Al diagnóstico un 40% presentaba algún grado de ferropenia con una frecuencia prácticamente similar de hiposideremia. Se detectó microcitosis en el 19% y anemia en el 7,8% de los pacientes. Dos de ellos debutaron con anemia severa (con valores de Hemoglobina de 7,8 g/dl y 4,3 g/dl) precisando este último transfusión de concentrado de hemáties. Hemos realizado el seguimiento de 68 (75%) pacientes. Durante el seguimiento de los mismos se evidencia ferropenia en el 28% e hiposideremia en alrededor del 36%, microcitosis en el 19% y anemia ferropénica en el 3%.

**Conclusión.** El déficit de hierro en edad pediátrica es una entidad prevalente en nuestro medio, ocasionado en su mayoría por un escaso aporte en la dieta. Existen situaciones clínicas especiales, como en el caso de la Enfermedad Celíaca, en el que el déficit de hierro además se encuentra condicionado por un estado de malabsorción. Hemos observado una incidencia de ferropenia latente, manifiesta y de anemia ferropénica al diagnóstico de la Enfermedad Celíaca mayor que en la población general. Llama la atención la persistencia de estas alteraciones durante el seguimiento en pacientes teóricamente bien controlados.

**UTILIDAD DE LA CIRUGÍA EN EL ESTREÑIMIENTO REFRACTARIO A TRATAMIENTO MÉDICO.** *Ortega Escudero M, Gutiérrez Dueñas JM, Hernández Díaz C, Ruiz Hierro C, Chamorro Juárez MR, González Herrero M, Ardela Díaz E. Servicio de Cirugía Pediátrica. Hospital Universitario de Burgos.*

**Objetivo.** Evaluar los resultados clínicos del tratamiento quirúrgico de pacientes con estreñimiento crónico incontrolable con tratamiento médico.

**Material y métodos.** Estudio descriptivo de pacientes con estreñimiento crónico severo tratados mediante miectomía anorrectal posterior (Técnica de Lynn). Se recogen los resultados de los últimos 15 años, con período de seguimiento postoperatorio mínimo de 1 año. Se incluyen pacientes con larga historia de estreñimiento, refractarios a tratamiento médico. Pruebas complementarias: enema opaco, manometría anorrectal y biopsias rectales. El resultado clínico de la técnica se clasifica según los siguientes criterios: Curación: >3 movimientos

intestinales por semana, sin incontinencia/encopresis y sin necesidad de tratamiento médico; Mejoría: >3 movimientos intestinales por semana, sin incontinencia/encopresis y con necesidad de laxante.

**Resultados.** Se realizaron 19 miectomías (edad media de 8,47 años). Tiempo medio de estreñimiento previo de 7,89 años. Los hallazgos en la anatomía patológica fueron: presencia de células ganglionares en 10, ausencia de células ganglionares en 4 y otras alteraciones en 5. Manometría en 6 pacientes, 4 presentaron reflejo inhibitorio anal. Cuatro pacientes se diagnosticaron de enfermedad de Hirschsprung (uno se curó con la miectomía, dos precisaron cirugía correctora y uno no acudió a revisiones). En los 15 restantes, cumplieron criterios de curación 8 pacientes (53,3%), 4 mejoraron (26,6%), 1 sin mejoría sigue tratamiento fisioterápico. Dos pacientes no continuaron las revisiones. No se registró incontinencia fecal ni otras complicaciones.

**Conclusiones.** La miectomía de Lynn es un procedimiento eficaz y seguro para los pacientes con estreñimiento crónico severo refractario al tratamiento médico. También resulta el tratamiento definitivo en la enfermedad de Hirschsprung de segmento ultracorto.

#### TRAUMA ABDOMINAL EN EL ÚLTIMO AÑO EN HOSPITAL CLÍNICO UNIVERSITARIO DE VALLADOLID. SERIE DE CASOS.

López-Wilches M<sup>1</sup>, Paz Paya E<sup>1</sup>, Tobar MC<sup>1</sup>, Orellana N<sup>1</sup>, Molina ME<sup>2</sup>, Aguilar R<sup>2</sup>, Del Cañizo López A<sup>2</sup>, Sánchez Abuin<sup>2</sup> A. <sup>1</sup>Servicio de Pediatría, <sup>2</sup>Servicio de Cirugía Pediátrica. Hospital Clínico Universitario de Valladolid.

**Introducción y objetivo.** El traumatismo abdominal es la principal causa evitable de muerte en el paciente pediátrico politraumatizado. Nuestro objetivo es describir las características de los pacientes ingresados por este motivo en nuestro hospital en el último año.

**Material y métodos.** Se revisan las historias clínicas de los pacientes ingresados por traumatismo abdominal desde agosto de 2014 hasta agosto de 2015. Se describe mediante análisis crítico el manejo inicial y evolutivo de cada paciente junto con imágenes asociadas.

**Resultados.** Ingresaron 9 pacientes con este diagnóstico de los cuales 3 fueron politraumatismos. 4 presentaron trauma hepático, 2 con lesión esplénica, 2 con lesión intestinal y 1 lesión vesical. Uno de los 9 pacientes falleció en las primeras horas de ingreso. Se realizó intervención quirúrgica en 6 de los 9 pacientes siendo diferida en 4 de ellos. El manejo inicial fue por parte del 112 en 3 de ellos, 5 fueron derivados de otro centro y 1 asistió al servicio de urgencias.

**Conclusiones.** El traumatismo abdominal es una patología compleja que presenta un alto porcentaje de manejo quirúrgico. El mecanismo causal del trauma en todos nuestros casos fue cerrado, siendo lo más frecuente según la literatura. Es importante que el personal este entrenado para evitar errores en el manejo inicial y realizar un diagnóstico precoz.

#### EXPERIENCIA EN EL TRATAMIENTO DE LOS LINFANGIOMAS CON OK-432. Ortega Escudero M, Gutiérrez Dueñas JM, Hernández Díaz C, González Herrero M, Chamorro Juárez MR, Ruiz Hierro C, Arde-la Díaz E. Servicio de Cirugía Pediátrica. Hospital Universitario de Burgos.

**Objetivo.** Describir cuáles han sido nuestros resultados en el tratamiento de los linfangiomas usando la infiltración de OK-432 (Picibanil®).

**Material y métodos.** Estudio descriptivo retrospectivo de los pacientes diagnosticados de linfangioma y subsidiarios de tratamiento con OK-432 desde Marzo de 2012. Los parámetros de estudio recogidos fueron: localización, tipo del linfangioma, tipo de intervención y número de intervenciones realizadas. Después del tratamiento se evaluó el resultado mediante exploración física y ecografía de control.

Se consideró evolución favorable tanto la resolución (ausencia de lesión en la exploración física/ecografía) como la reducción del linfangioma (disminución del tamaño > 50%).

**Resultados.** Se utilizó OK-432 para el tratamiento de linfangiomas en un total de 8 pacientes (rango de edad: 2 meses-6 años). La mayoría de los linfangiomas estaban presentes en la exploración física al nacimiento, confirmándose su diagnóstico con ecografía y, en algunos casos, con resonancia magnética. La localización más frecuente fue el área cervicofacial (75%) y el tipo predominante fue el macroquístico (62,5%). El OK-432 fue la primera elección en el tratamiento de 6 casos y se usó como rescate después de la cirugía en 2 pacientes. La media de intervenciones por paciente fue de 2 (1,5 en los tratados exclusivamente con OK-432). Ningún paciente a los que se infiltró inicialmente OK-432 precisó cirugía de rescate. Un 87,5% de los pacientes presentaron febrícula y síntomas inflamatorios locorregionales en las 24 horas posteriores a la infiltración. Se registró un episodio de disfgia leve una semana tras el tratamiento. En 5 casos se objetivó reducción y en 1 resolución completa de la lesión (evolución favorable en el 75%). No hubo respuesta al OK-432 en un paciente, sí respondiendo a la infiltración de bleomicina. Se perdió un paciente en el seguimiento.

**Conclusiones.** La infiltración de OK-432 es una opción eficaz para el tratamiento de los linfangiomas en niños de todas las edades, ya que ofrece muy buenos resultados con una mínima morbilidad. Se puede utilizar tanto como primera opción o como rescate tras la cirugía y no interfiere el uso posterior de otras alternativas terapéuticas.

#### INDICACIONES DE TRATAMIENTO DE LOS HEMANGIOMAS INFANTILES A TRAVÉS DE CASOS CLÍNICOS. Manso Ruiz de la Cuesta R<sup>1</sup>, Nieto González G<sup>2</sup>, Gutiérrez Moreno M<sup>1</sup>, Bartolomé Albístegui MJ<sup>1</sup>, Hernández Frutos E<sup>1</sup>, Valencia Ramos J<sup>1</sup>, Bartolomé Cano M<sup>1</sup>, Barbadillo Izquierdo F<sup>1</sup>. <sup>1</sup>Servicio de Pediatría, <sup>2</sup>Servicio de Dermatología. Hospital Santos Reyes. Aranda de Duero, Burgos.

**Introducción.** La mayoría de los hemangiomas infantiles no precisan tratamiento ya que involucionan espontáneamente. Sin embargo un 10-15% deben ser tratados durante la fase proliferativa ya que pueden comprometer estructuras vitales, afectar a la función de ciertos órganos, ulcerarse o producir alteraciones estéticas de importancia.

**Casos clínicos.** Presentamos 3 casos con edades comprendidas entre el mes y medio y los dos meses y medio de vida. El primer paciente presentaba un hemangioma en mitad nasal de la mejilla derecha que deformaba el párpado inferior e interfería en el campo visual, habiendo presentado sangrado en 2 ocasiones. La segunda paciente un hemangioma occipital de 4x3,3 cm de rápido crecimiento que impedía el apoyo de dicha zona provocando deformidad craneal con aplanamiento de parietales y alopecia. Y la tercera paciente hemangioma segmentario superficial toraco-braquial de gran tamaño. La serie fue tratada con Propranolol a dosis de hasta 2-3 mg/kg/día de 6 a 12 meses. Observamos buena evolución de todos los pacientes tratados. No se registró ningún efecto secundario, ni ninguna complicación.

**Conclusión.** Es importante conocer las indicaciones de tratamiento de los hemangiomas ya que algunos pueden producir complicaciones importantes. Además el Propranolol un fármaco efectivo y con pocos efectos secundarios.

**TORACOPLASTIA POR TÉCNICA DE ABRAMSON MODIFICADA PARA EL TRATAMIENTO DEL PECTUS CARINATUM. Fernández García L, Oviedo Gutiérrez M, Barnes Marañón S, Molnar A, Lara Cárdenas DC, Gómez Farpón A, Vega Mata N, Álvarez Muñoz V. Servicio de Cirugía Pediátrica. Hospital Universitario Central de Asturias. Oviedo.**



**Objetivos.** La toracoplastia anterior compresiva es una de las opciones terapéuticas junto a los tratamientos ortóticos y las técnicas quirúrgicas “abiertas” en el tratamiento de las deformidades anteriores del tórax. Describiremos esta técnica en lo que supone la primera serie europea comunicada.

**Material y métodos.** Revisión retrospectiva de las toroplastias por técnica de Abramson modificada para el tratamiento del pectus carinatum y protrusiones costales en nuestro servicio entre 2010 y 2012. Descripción de la técnica a partir de los cinco primeros casos completados de nuestra serie, cuatro varones y una mujer, con edades entre los trece y los diecinueve años.

**Resultados.** La técnica se completó en los cinco casos sin complicaciones intra o perioperatorias y con resultados satisfactorios tanto para los pacientes como para el equipo quirúrgico. El tiempo operatorio medio ha sido de 190 minutos y el alta hospitalaria ha oscilado entre los tres y los seis días tras la intervención.

**Conclusiones.** Consideramos que la toracoplastia anterior compresiva para la corrección del pectus carinatum y deformidades afines que resulta particularmente útil en los casos en que la rigidez del tórax impide la adopción de tratamientos ortopédicos, en casos de no aceptación del tratamiento ortótico o cuando la cirugía convencional se considera demasiado agresiva.

**SCREENING DE CARDIOPATÍAS CONGÉNITAS MEDIANTE PULSIOXIMETRÍA: MODELO PIONERO DE IMPLANTACIÓN DENTRO DEL PLAN DE CUIDADOS NEONATALES EN EL HOSPITAL CLÍNICO UNIVERSITARIO DE VALLADOLID.** Garrote Molpeceres R<sup>1</sup>, Urbaneja Rodríguez E<sup>1</sup>, Pino Vázquez MA<sup>2</sup>, González García H<sup>1</sup>, Álvarez Guisasaola FJ<sup>1</sup>, Fernández Santiago MJ<sup>3</sup>, Ortega Mediavilla MC<sup>2</sup>. Servicios de <sup>1</sup>Pediatría, <sup>2</sup>Neonatología y UCIP, <sup>3</sup>Enfermería de la Maternidad. Hospital Clínico Universitario de Valladolid.

**Introducción.** Las cardiopatías congénitas constituyen una patología neonatal grave, con alto índice de mortalidad y secuelas. Su incidencia es de 4-12 casos/1.000 RN vivos, siendo un 25% cardiopatías congénitas críticas (CCC), con peor pronóstico y difícil diagnóstico. En las CCC el gasto cardiaco depende del flujo sanguíneo a través del ductus arterioso, precisando cirugía correctiva o intervencionismo el primer mes de vida. El desarrollo e implementación de técnicas de screening que mejoren su diagnóstico precoz es objeto de estudio a nivel internacional, surgiendo la pulsioximetría como técnica válida para detectar CCC, hipertensión pulmonar e infecciones neonatales.

**Objetivos.** Valorar la tasa de detección de CCC por pulsioximetría determinando la saturación de O<sub>2</sub> pre/postductal (SatO<sub>2</sub>) y el índice de perfusión (IP).

**Material y métodos.** Análisis prospectivo de CCC diagnosticadas con pulsioximetría en RN a término sanos nacidos del 01/06/2013 al 31/12/2014. La determinación se efectuó entre las 24-48 h de vida según el protocolo de la Asociación Americana Pediátrica, midiendo SatO<sub>2</sub> preductal (mano derecha) y postductal (pie derecho), añadiendo el estudio del IP. Valores de normalidad: Sat O<sub>2</sub> ≥95% e IP ≥0,7 y diferencia de SatO<sub>2</sub> <3% entre miembros. Niños con screening positivo fueron reevaluados clínicamente, solicitando una ecocardiografía para confirmar o excluir la sospecha de CCC.

**Resultados.** Incidencia global de CCC diagnosticadas por cualquier medio (ecografías prenatales, exploración física o pulsioximetría): 4 casos/1.000 partos/año. De 1.862 nacidos cumplieron criterios para efectuar el screening 1.600 (85,93%). Tiempo medio de realización: 5 min. Registramos: 3 (0,18%) casos positivos, 41 (2,5%) dudosos y 1.556 (97,25%) negativos. Resultados positivos (todos con alteración de SatO<sub>2</sub> e IP): 2 casos de hipertensión pulmonar y 1 caso de truncus arterioso sin

diagnóstico prenatal. Todos los casos “dudosos” fueron negativos tras la 2ª determinación (65,85% alteraciones en SatO<sub>2</sub> y 34,15% en IP tras 1ª determinación). No se detectaron falsos positivos ni falsos negativos. La técnica presentó VPP y VPN del 100%.

**Conclusiones.** El screening de CCC es una técnica objetiva, indolora, segura, coste-efectiva, no sobrecarga el trabajo de enfermería, complementa al diagnóstico prenatal y la exploración física, con excelentes sensibilidad, especificidad, VPP y VPN; por ello desde 2014 se implementó de forma pionera en Castilla y León dentro del Programa de Cuidados Neonatales del H.C. Universitario de Valladolid, siendo uno de los primeros hospitales en realizarlo a nivel nacional.

Sábado 7 de noviembre - Sala 5

**Moderadores:** Cristina Molinos Normiella y Juan Mayordomo Colunga

**¿ES ÚTIL Y VIABLE EL USO DE SISTEMAS DE CPAP EN EL SERVICIO DE URGENCIAS?** López Torija I, Mínguez Rodríguez B, Ramajo Polo A, Sánchez Granados JM, Murga Herrera V, Serrano Ayesterán O, González Salas E. Servicio de Pediatría. Complejo Asistencial Universitario de Salamanca.

**Introducción.** La insuficiencia respiratoria aguda es una patología que ocasiona numerosas visitas al servicio de urgencias, derivando en muchas ocasiones en ingresos, incluso en unidades de cuidados intensivos. Al tratamiento convencional, en los últimos años se han ido sumando distintos tipos de soporte respiratorio cuya aplicación en los Servicios de Urgencias, es relativamente sencilla con un mínimo de aprendizaje.

**Material y método.** Se realiza estudio prospectivo en una cohorte de pacientes atendidos por patología respiratoria aguda grave, en Urgencias Pediátricas del Hospital de Salamanca, entre el 1 de enero de 2012 y el 30 de septiembre de 2015. El criterio de gravedad viene definido por las Escalas Clínicas de Wood-Downes-Ferres y el Pulmonary Score. Se incluye en el estudio aquellos pacientes en lo que se utilizó para su estabilización y/o transporte la CPAP de Boussignac (Vygonâ). Las variables clínicas que se registraron fueron: frecuencias cardiaca y respiratoria al inicio de tratamiento y tras la primera hora. El análisis estadístico se realizó mediante el paquete SPSS 15.0 utilizando el test de Wilcoxon para la comparación de variables clínicas.

**Resultados.** En los meses del estudio se atendieron un total de 116 pacientes con insuficiencia respiratoria grave que requirieron posteriormente ingreso en unidades de intensivos. En un total de 10 pacientes se utilizó para su estabilización y, posterior transporte la CPAP como soporte respiratorio. La media de edad fue de 5,8 años. Las patologías fueron: 1 caso de apnea en prematuro de bajo peso al nacer, 5 casos de asma, 2 neumonías y 2 bronquiolitis. En ningún caso se produjo fracaso por mal acoplamiento. Tras su inicio, se objetiva una disminución de la frecuencia cardiaca y de la respiratoria de forma significativa (p<0,01). La media de duración de la terapia en urgencias fue de 1,8 horas. En CPAP se utilizaron presiones con un rango 4-6 cmH<sub>2</sub>O y FiO<sub>2</sub> variables. El transporte a intensivos se realizó sin complicaciones, siendo posible en uno de los casos ingresar al niño en una planta convencional.

**Conclusiones.** En casos de insuficiencia respiratoria aguda grave, el uso de CPAP en los Servicios de Urgencias puede resultar viable y eficaz en la estabilización de dichos pacientes. El uso de este soporte respiratorio resulta fácil de aprender, no tienen un coste excesivo y puede permitir una mejoría de la situación clínica del paciente durante la estancia en Urgencias. Además favorece un transporte más seguro y eficaz a las unidades de cuidados intensivos.

**UTILIZACIÓN DE LA VENTILACIÓN MECÁNICA NO INVASIVA DURANTE EL TRANSPORTE PEDIÁTRICO MEDIANTE INTERFASE TIPO HELMET Y RESPIRADOR DE TRANSPORTE.** *Del Villar Guerra P<sup>1,2</sup>, Manso Ruiz de la Cuesta R<sup>1</sup>, Bartolomé Cano M<sup>1</sup>, Hernández Frutos E<sup>1</sup>, Valencia Ramos J<sup>1</sup>, Santamaría Marcos E<sup>1</sup>, Bartolomé Albístegui MJ<sup>1</sup>, Barbadillo Izquierdo F<sup>1</sup>.* <sup>1</sup>Servicio de Pediatría. Hospital Santos Reyes. Aranda de Duero, Burgos. <sup>2</sup>Servicio de Pediatría. Complejo Asistencial de Segovia.

**Introducción y objetivos.** El déficit de materiales y equipos adaptados a la población pediátrica incrementa las dificultades del transporte de estos pacientes. El objetivo de nuestro estudio es analizar la eficacia y seguridad del transporte en CPAP generada con los respiradores de transporte de los que disponemos actualmente aplicada con la interfase tipo Helmet.

**Métodos.** Estudio prospectivo observacional de los pacientes trasladados en CPAP desde el Hospital Santos Reyes a las Unidades de Cuidados Intensivos de referencia durante el periodo 2013-2014. Se evaluaron los parámetros clínicos, cardiorrespiratorios, saturación transcutánea de oxígeno y FiO<sub>2</sub> necesaria así como las características de la estancia hospitalaria y necesidad de traslado a UCIP del paciente.

**Resultados.** Se trasladaron 18 pacientes en CPAP durante dicho periodo. De los cuales 11 eran varones (61%) y 7 mujeres (39%). La edad media fue de 11,74 meses (rango 0,1-108) y de peso fue 6,96 kg (rango 3,8-21). Fueron bronquiolitis el 66,7% (12 pacientes) y 27,8% (5 pacientes) afecto de broncoespasmo, uno se diagnosticó de gripe (5,5%). El 33% presentó positividad para el VRS. Los traslados se realizaron con Oxilog<sup>®</sup> 3000, salvo un paciente que se trasladó con ELISE<sup>®</sup> 150. La PEEP media utilizada fue 5,63 cmH<sub>2</sub>O (rango 5-7). Durante el traslado no se observó ningún efecto adverso y ningún paciente fue intubado. Se observó una reducción de la escala clínica de gravedad, frecuencia respiratoria, frecuencia cardíaca, S/F, pCO<sub>2</sub> y un aumento de la saturación de oxígeno (p<0,001). Durante su estancia la UCI los pacientes continuaron con VMNI una media de 5,63 días (rango 1-38) con un estancia en dicha unidad de 8,25 días (media 3-38). El soporte respiratorio de los pacientes trasladados en la UCIP fue: 12,5% OAF; 37,5% CPAP; 50% BIPAP. Ningún paciente precisó ventilación convencional.

**Conclusiones.** Nuestros resultados muestran que los traslados en modo CPAP con respirador de transporte e interfase tipo Helmet es un método eficaz y seguro en el transporte interhospitalario.

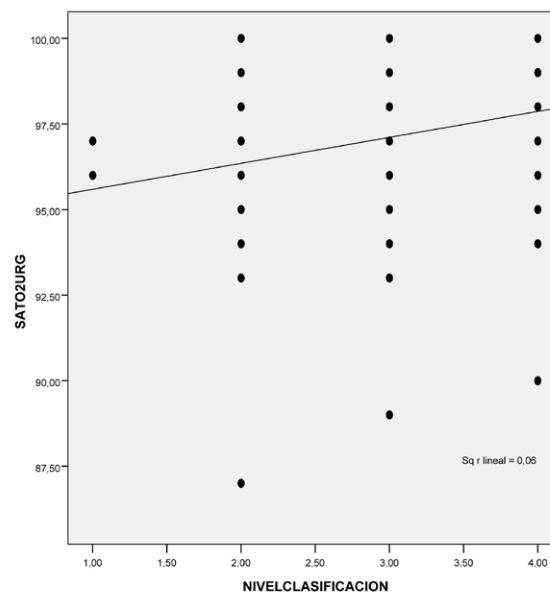
**CORRELACIÓN ENTRE EL NIVEL DE CLASIFICACIÓN Y EL INGRESO HOSPITALARIO EN PACIENTES MENORES DE 12 MESES CON DIFICULTAD RESPIRATORIA.** *Peña Sainz-Pardo E, Fernández Calderón L, López Fernández C, Pérez Gómez L, Sánchez Hernández I, Guerra Díez JL, Cabero Pérez MJ, Álvarez Granda L.* Unidad de Urgencias de Pediatría. Servicio de Pediatría. Hospital Universitario Marqués de Valdecilla. Santander.

**Objetivo.** Describir las características clínicas en la fase de recepción del sistema de clasificación de pacientes que acuden por dificultad respiratoria a la unidad de urgencias pediátricas. Valorar la correlación del nivel de clasificación, el valor de las constantes, la necesidad de observación/ingreso hospitalario y su duración.

**Material y métodos.** Estudio retrospectivo descriptivo de pacientes menores de 12 meses de edad clasificados en la unidad según su dificultad respiratoria y nivel de urgencia en el hospital de referencia de la comunidad entre diciembre de 2014 y febrero de 2015. Se recogieron datos de triaje, constantes vitales, pruebas complementarias, evolución posterior e ingreso. Análisis estadístico por spss v.15.

**Resultados.** Se seleccionaron 348 episodios urgentes de dificultad respiratoria. Media de edad: 4,76 (DE: 2,58) meses, mediana 5 meses.

Distribuidos en un 60,1% niños y 39,9% niñas. Se clasificaron el 96,8% de los episodios, de los cuales el 0,6% corresponde a un nivel 1, el 10,6% a un nivel 2, el 53,7% a un nivel 3, el 31,9% a un nivel 4 y un 0,0% a un nivel 5; un 3,2% de no fueron clasificados. Registradas las constantes a su llegada existe una correlación estadísticamente significativa (p < 0,05) entre el nivel de clasificación, la temperatura, la frecuencia respiratoria, la frecuencia cardíaca y saturación de oxígeno. Precisarón observación hospitalaria 91 episodios (26,1%), tiempo medio 88,23 (DE: 67,46) minutos, mediana 72 minutos. Existe correlación estadísticamente significativa entre el nivel de clasificación y el tiempo de ingreso.



**Conclusiones.** El nivel de triaje aplicado a un paciente que implica el grado de urgencia, se correlaciona con el valor de las constantes registradas, y por tanto se considera adecuado en su realización. También se asocia con el tiempo necesario de estancia en las unidades de observación/ingreso hospitalario. Una adecuada gestión del paciente en el proceso de clasificación ayuda de forma clara a prever cuáles serán sus necesidades de valoración, tratamiento y observación.

**INDICADORES DE CALIDAD INTERNA EN LACTANTES CON DIFICULTAD RESPIRATORIA EN UNA UNIDAD DE URGENCIAS DE PEDIATRÍA.** *Fernández Calderón L, López Fernández C, Sánchez Hernández I, Peña Sainz-Pardo E, Pérez Gómez L, Guerra Díez JL, Cabero Pérez MJ, Álvarez Granda L.* Unidad de Urgencias de Pediatría. Servicio de Pediatría. Hospital Universitario Marqués de Valdecilla. Santander.

**Objetivos.** 1) Describir la fase de acogida en el proceso de clasificación en lactantes que acuden por dificultad respiratoria. 2) Analizar el grado de cumplimiento de registro de actividad en dicha fase y durante el proceso de valoración urgente.

**Material y métodos.** Estudio descriptivo retrospectivo de episodios urgentes de dificultad respiratoria en menores de 12 meses valorados entre diciembre 2014 y febrero 2015 en la unidad de Urgencias Pediátricas. Excluidos pacientes con patología pulmonar crónica grave, malformación y/o enfermedad cardiovascular. Clasificados según sexo, edad. Analizados datos de: motivo de consulta y nivel de clasificación, temperatura, FR, FC, saturación de oxígeno, Score de gravedad y necesidad ingreso/observación. Análisis estadístico por spss v.15.

**Resultados.** Seleccionados 348 episodios correspondientes a 272 pacientes. El 57,4% fueron niños, 42,4% niñas. Edad media 4,67 (DE: 2,63). Proceso acogida en triaje: 1) registro en admisión, 2) valoración en clasificación: triángulo evaluación pediátrica, anamnesis y toma de constantes. Fueron clasificados el 96,8% (nivel 1: 0,6%, nivel 2: 10,6%, nivel 3: 53,7% y nivel 4: 31,9%). Registrado motivo de consulta en el 99,4% siendo los más frecuentes dificultad respiratoria 40,8% y tos 24,1%. Registro de constantes en fase acogida: temperatura 96,83%, frecuencia cardiaca 73,85%, frecuencia respiratoria 37,93%, saturación de O<sub>2</sub> 92,81%. Calculado score de gravedad en el 21,55%. Tras realizar tratamiento adecuado en urgencias precisan observación/ingreso hospitalario el 26,2%. El 18,4% de los episodios presenta una visita previa 72 horas anteriores, con tasa ingreso de 25%.

**Conclusiones.** La utilización de protocolos de recepción y/o acogida de pacientes mediante sistemas de clasificación permite definir el nivel de urgencia de cada paciente. Una vez estabilizado el paciente, se debe garantizar el registro de datos mínimos que permitan una valoración y tratamiento adecuado. Es necesario medir y anotar en la historia clínica el score de gravedad en dificultad respiratoria de los pacientes, siendo el indicador de calidad óptimo del 100%.

**MANEJO DE REACCIONES ANAFILÁCTICAS EN URGENCIAS DE PEDIATRÍA.** *Siguero de la Infanta S, Carranza Ferrer J, Justo Vaquero P, Izquierdo Herrero E, Marcos Temprano M, Tobar Mideros MC, Moreno Carrasco JL, González-Lamuño Sanchís C. Servicio de Pediatría. Hospital Clínico Universitario de Valladolid.*

**Introducción.** La elaboración de un documento de consenso que define los criterios diagnósticos de anafilaxia pone al descubierto una realidad ya sospechada: el aumento en la incidencia del número de casos en la población pediátrica debido a la gran variabilidad en los criterios clínicos de selección preexistentes que subdiagnosticaban aquellos casos que se presentaban con reacciones leves.

**Objetivos.** Describir las características clínicas, etiología y manejo de las reacciones anafilácticas en el Servicio de Urgencias Pediátricas.

**Material y métodos.** Estudio retrospectivo de los informes de Urgencias de pacientes diagnosticados de anafilaxia entre Febrero y Septiembre de 2015 según los criterios clínicos de la guía GALAXIA. Se analizaron las siguientes variables: edad, sexo, antecedentes personales de alergia, tratamiento administrado, determinación de triptasa sérica y seguimiento posterior por especialista.

**Resultados.** Se registraron un total de 7 casos de anafilaxia con discreto predominio en varones (57%). La mediana de edad fue 10 años, no detectándose ningún caso por debajo de los 8 años. En un 86% de los casos existían antecedentes personales de alergia, y un 71,5% mantenían revisiones periódicas en consulta de Alergología Infantil. El 57% de los pacientes habían sido instruidos en el uso de autoinyector de adrenalina; ninguno de ellos lo utilizó previamente a acudir a Urgencias. En aquellos casos en los que el agente causal pudo ser identificado los alimentos se postularon como alérgeno sospechoso más frecuente (100%). Los síntomas y signos presentes al diagnóstico fueron: afectación mucocutánea (100%), digestivos (57%), respiratorios (57%) y hemodinámicos (14%). No hubo éxitus. Se solicitó una única determinación sérica de triptasa en 2 pacientes, con valores en rango normal. Se pautó en todos los casos tratamiento con esteroides intravenosos, metilprednisolona (71%) e hidrocortisona (29%). La mediana de estancia en Urgencias fue 11 horas. Solo un caso precisó ingreso hospitalario. El 85% de los pacientes fueron remitidos de forma diferida al especialista, solo uno se interconsulta de forma urgente.

**Conclusiones.** La unificación de criterios en el diagnóstico de anafilaxia ha permitido la intervención terapéutica precoz en nuestro centro. Si

bien la hidrocortisona se perfila como el esteroide de primera elección en el manejo terapéutico, la metilprednisolona sigue siendo el esteroide más usado en nuestro medio. La determinación de triptasa sérica es la prueba de laboratorio más útil en el diagnóstico de anafilaxia. Sin embargo, una única determinación carece de valor, siendo necesaria su monitorización sérica durante las primeras 12-24 horas. Es preciso reforzar una intervención conductual que involucre a enfermo y familiares e incida en la importancia de la autoadministración de adrenalina inyetable.

**EFICACIA DEL USO DEL GEL-LAT EN EL MANEJO DE HERIDAS EN EL SERVICIO DE URGENCIAS DE HCUV.** *Moreno Carrasco JL, Sigüero de la Infanta S, Carranza Ferrer J, Izquierdo Herrero E, Justo Vaquero P, Abad Arevalillo S, García Saseta P, Nieto Sánchez R. Servicio de Urgencias Pediátricas. Hospital Clínico Universitario de Valladolid.*

**Introducción.** El alivio del dolor continúa siendo un reto para los pediatras. La reparación de heridas y laceraciones traumáticas constituye una práctica clínica habitual donde el uso de lidocaína se ha postulado tradicionalmente como método estándar de anestesia tópica, infravalorando en muchos casos el dolor originado por su administración.

**Objetivos.** Demostrar la eficacia del uso de la fórmula magistral gel-LAT (Lidocaína 4%, Adrenalina 0,1% y Tetracaína 0,5%), no invasiva, para el manejo y alivio del dolor en la reparación de heridas simples.

**Material y métodos.** Estudio observacional prospectivo. Se incluyeron todos los pacientes de entre 1 y 14 años de edad que acudieron a nuestro centro con heridas susceptibles de reparación mediante cirugía menor, entre los meses de Abril y Agosto de 2015. Se consideraron criterios de exclusión: nivel de conciencia alterado, localización mucosa o acra, heridas mayores de 8 cm o profundas y alergia conocida a algún componente. Registro de las siguientes variables: tipo de procedimiento, características de la herida (tamaño, localización, profundidad), tiempo de permanencia del gel, valoración del dolor (escala de Wong Baker en menores de 6 años; numérica en mayores de 6), efectos adversos y necesidad de inmovilización.

**Resultados.** Un total de 72 pacientes fueron registrados; 32 se descartaron por fallos iniciales en la metodología de recogida de datos. La mediana de edad fue 5 años. Se llevó a cabo sutura simple en el 72,5% de los casos. Las localizaciones más frecuentemente observadas fueron cara (52,5%) y cabeza (27,5%). El tamaño de la herida fue inferior a 3 cm en un 77,5% y en la mitad de ellas la dermis estaba afectada. Se administró medicación coadyuvante en el 12,5% de los casos (midazolam intranasal y mepivacaína tópica). El tiempo de permanencia del gel superó los 30 minutos en el 52,5% de pacientes. En un 7,5% hubo que repetir la dosis. En la valoración inicial del dolor, el 42,5% lo refirieron como leve, porcentaje que aumenta al 77,5% durante el procedimiento tras administrar gel-LAT. No se requirió inmovilización en el 57,5% de los casos ni se registraron efectos adversos.

**Conclusiones.** En nuestra experiencia, el gel LAT proporciona un grado de analgesia adecuada e indolora para la realización de procedimientos de cirugía menor. Será necesario establecer un tamaño muestral superior a fin de poder correlacionar las características morfológicas, anatómicas y topográficas de las lesiones con un mayor o menor grado de analgesia.

**ADECUACIÓN DEL NIVEL DE CLASIFICACIÓN EN URGENCIAS DE PEDIATRÍA EN EL TRAUMATISMO CRANEOENCEFÁLICO.** *López Fernández C, Fernández Calderón L, Sánchez Hernández I, Peña Sainz-Pardo E, Pérez Gómez L, Guerra Díez JL, Cabero Pérez MJ, Álvarez Granda L. Unidad de Urgencias de pediatría. Servicio de Pediatría. Hospital Universitario Marqués de Valdecilla. Santander.*

**Objetivos.** Analizar el nivel de clasificación de los pacientes que acuden a la unidad de urgencias pediátricas por traumatismo craneoencefálico. Correlacionar el nivel de clasificación con el manejo posterior del paciente.

**Material y métodos.** Estudio retrospectivo descriptivo de pacientes valorados en la unidad de urgencias de pediatría del hospital de referencia de la comunidad durante el mes de julio de 2014. Clasificados por sexo y edad. Recogidos datos de nivel de clasificación, motivo de consulta, pruebas complementarias de imagen y evolución posterior. Análisis estadístico por spss v.15.

**Resultados.** Episodios seleccionados 77, 61% varones, 39% mujeres. El 62,3% mayores de 24 meses, 18,2% entre 12 y 24 meses, 19,5% menores de 12 meses. Clasificadas 73 visitas (94,8%): 5,5% nivel 5, 67,1% nivel 4, 26,0% nivel 3, 1,4% nivel 2. Respecto al motivo de consulta, un 61% de los casos traumatismo craneoencefálico sin clínica acompañante; un 6,5% de los casos asociaba vómitos, un 2,6% pérdida de conciencia, y un 2% somnolencia. En el 27,8% de los casos clasificados con un nivel 3 se realizó radiografía craneal, el 14,3% de los casos nivel 4. Entre los casos clasificados con un nivel 5 (4 casos), en uno se realizó una radiografía craneal, que supone el 25%. Corresponde a un lactante de 3 meses sin clínica asociada en cuya radiografía se objetivó una dudosa línea de fractura por lo que permaneció en observación 24 h. Se considera un nivel de clasificación no adecuado al motivo de consulta para la edad del paciente. Se realizó TAC craneal en dos casos, en paciente de 4 meses que asociaba vómitos que se observó durante 24 horas, y otro de 133 meses que presentaba vómitos y pérdida de conciencia que estuvo ingresado 48 horas. Respecto a la necesidad de ingreso/observación, el 100% de los casos nivel 2 fueron ingresados, el 10,5% de los casos nivel 3, el 4,1% de los casos nivel 4, y 1 caso de los niveles 5.

**Conclusiones.** La realización y registro de un adecuado nivel de clasificación está relacionada con la probabilidad de realizar pruebas complementarias y la necesidad de observación del proceso en las unidades de urgencias. Es fundamental formar a todo el personal que realiza triaje para adecuar al máximo el nivel de clasificación de urgencia al paciente recibido, por edad y motivo de consulta.

**ESTUDIO COMPARATIVO EN LA VALORACIÓN URGENTE DEL TRAUMATISMO CRANEOENCEFÁLICO ENTRE EL AÑO 2010 Y 2014.** Pérez Gómez L, Sánchez Hernández I, Fernández Calderón L, López Fernández C, Peña Sainz-Pardo E, Guerra Díez J.L, Cabero Pérez M.J, Álvarez Granda L. Unidad de Urgencias de Pediatría. Servicio de Pediatría. Hospital Universitario Marqués de Valdecilla. Santander.

**Objetivo.** Describir las características clínicas de los pacientes que han acudido a la Urgencia Pediátrica por traumatismo craneoencefálico (TCE) en dos periodos de tiempo. Comparar su manejo urgente respecto a la realización de pruebas complementarias radiológicas.

**Método.** Estudio transversal comparativo descriptivo de pacientes valorados en la Urgencia Pediátrica del hospital de referencia de la comunidad durante el mes de julio del año 2010 y 2014 y que refieren han presentado un TCE. Clasificados por sexo, edad y motivo de consulta. Analizada la realización de pruebas complementarias radiológicas y evolución posterior. Análisis estadístico por spss v.15.

**Resultados.** Seleccionados 169 episodios urgentes; 92 pacientes en el año 2010 y 77 pacientes en el año 2014. Año 2010: edad media 41,63 (DE: 37,13). Año 2014: edad media 52,35 (DE: 44,80). En ambos años existe predominio de niños respecto a niñas y porcentaje de clínica acompañante similar: vómitos (2010: 13,6; 2014: 14,3%); pérdida conciencia (2,2; 3,9%); herida externa (14,5; 17,3%). La realización de radiografía de cráneo se redujo en un 1,4% en el año 2014 (del 18,5% en 2010 al 17,1%). Analizados los datos por grupos de edad y año

de atención, encontramos los siguientes porcentajes de realización de radiografía convencional.

	Año 2010 (%)	Año 2014 (%)	Diferencia
< 12 meses	40	40	0
12-24 meses	28,6	21,4	-7,2
> 24 meses	5,9	8,5	+2,6

Realizados 3 TAC en 2010 y 2 en 2014. Todos informados como sin hallazgos. En ningún caso se realizó previamente radiografía. Preciso observación en 2010 un 13%; 2014 el 9,1%.

**Conclusiones.** En nuestro medio se ha producido una reducción del porcentaje de radiología simple craneal especialmente en la franja de edad entre 1 y 2 años. Existe controversia en los diferentes protocolos y escalas de atención sobre la necesidad de radiología convencional en menores de 2 años y neurológicamente normales. La posibilidad de realizar observación en las áreas de urgencias permite garantizar la benignidad en la evolución del proceso que asocian criterios de riesgo de lesión intracraneal.

**MANEJO DEL TRAUMATISMO CRANEOENCEFÁLICO EN EL SERVICIO DE URGENCIAS PEDIÁTRICAS DE UN HOSPITAL DE TERCER NIVEL.** Tobar Mideros MC, Moreno Carrasco JL, Sigüero de la Infanta S, Izquierdo Herrero E, Justo Vaquero P, Carranza Ferrer J, López Wilches M, Mombiedro Aritzemendi MC. Servicio de Urgencias Pediátricas. Hospital Clínico Universitario de Valladolid.

**Introducción y objetivos.** El traumatismo craneoencefálico (TCE) constituye uno de los motivos de consulta más frecuentes en los Servicios de Urgencias Pediátricas. Existen diversas guías nacionales e internacionales que orientan en el manejo de estos pacientes, si bien no existe un consenso claro, fundamentalmente en el uso de pruebas complementarias. El objetivo de este trabajo es evaluar el manejo de los pacientes con esta patología en el Servicio de Urgencias en un hospital de tercer nivel.

**Material y métodos.** Estudio descriptivo retrospectivo de los pacientes valorados en el Servicio de Urgencias Pediátricas de nuestro hospital con diagnóstico de TCE, en el período comprendido entre febrero y agosto de 2015. La recogida de datos se realizó a partir de las historias clínicas de urgencias; las variables analizadas fueron: sexo, edad, clínica asociada, riesgo de lesión intracraneal (según el protocolo de la Asociación Española de Pediatría, AEP), realización de pruebas complementarias, necesidad de hospitalización u observación, y tiempo de estancia hospitalaria. El análisis de las variables se realizó mediante el programa estadístico SPSS versión 20.

**Resultados.** Se analizaron las historias de 204 pacientes con TCE atendidos en el servicio de urgencias en el período especificado. El 61,8% corresponde a varones, con un 38,2% de mujeres. La mediana de edad fue de 3 años (Pc 25-75: 1-4 años). Como datos clínicos más relevantes, un 9,8% de los pacientes asociaba vómitos, un 5,9% pérdida de conocimiento, y un 27% cefalohematoma. La clasificación según riesgo de lesión intracraneal (LIC): riesgo bajo 75,5%, riesgo intermedio 22,5%, riesgo alto 2%. En el 16,2% de pacientes se realizó radiografía craneal, siendo el 72,7% menores de 2 años, y no objetivándose alteraciones en 93,9%. Se realizó TAC craneal en el 9,3% de los pacientes, resultando normal en el 57,9% de los mismos. El 18,6% de los pacientes se mantuvo en la Unidad de Observación y un 3,9% precisó ingreso hospitalario. La mediana de estancia hospitalaria fue de 6 horas (Pc 25-75: 4-11 horas).

**Conclusiones.** La mayoría de los pacientes que acuden al Servicio de Urgencia por un TCE presentan riesgo bajo de LIC, si bien es fun-

damental identificar aquellos pacientes con mayor riesgo de LIC. Sería necesaria la elaboración de estudios más amplios para establecer un consenso en el manejo de estos pacientes, así como para optimizar el uso de pruebas complementarias.

**UTILIDAD DIAGNÓSTICA DE LA RADIOGRAFÍA DE CRÁNEO EN MENORES DE 2 AÑOS CON TRAUMATISMO CRANEOENCEFÁLICO.** *Tobar Mideros MC, Moreno Carrasco, JL, Siguero de la Infanta S, Izquierdo Herrero E, Justo Vaquero P, Carranza Ferrer J, Paz Payá E, Bermúdez Hormigo I. Servicio de Urgencias Pediátricas. Hospital Clínico Universitario de Valladolid.*

**Introducción y objetivos.** La indicación de las distintas pruebas de imagen en el traumatismo craneoencefálico (TCE) pediátrico, y en especial la radiografía de cráneo en menores de 2 años, es motivo de controversia. Si bien una fractura craneal se correlaciona con mayor riesgo de lesión intracraneal, la ausencia de fractura no descarta complicaciones intracraneales. Es por ello que cada vez hay más estudios que apuestan por la observación hospitalaria como alternativa eficaz para identificar las posibles complicaciones del TCE y evitar los efectos derivados de pruebas radiológicas. El objetivo de este trabajo es evaluar el uso de esta prueba radiológica en el manejo del TCE en menores de 2 años, en un hospital de tercer nivel.

**Material y métodos.** Estudio descriptivo retrospectivo de los pacientes menores de 2 años valorados en el Servicio de Urgencias Pediátricas de nuestro hospital con diagnóstico de TCE, en el período comprendido entre febrero y agosto del 2015. La recogida de datos se realizó a partir de las historias clínicas de urgencias; las variables ana-

lizadas fueron: sexo, edad, riesgo de lesión intracraneal (LIC) (según el protocolo de la Asociación Española de Pediatría, AEP), realización de pruebas complementarias, necesidad de hospitalización u observación, y tiempo de estancia hospitalaria. El análisis de las variables se realizó mediante el programa estadístico SPSS versión 20.

**Resultados.** Se analizaron las historias de 66 pacientes menores de 2 años atendidos en el servicio de urgencias en el período especificado (32,3% del total de pacientes pediátricos atendidos con diagnóstico de TCE). El 62,1% corresponde a varones, y un 37,9% mujeres. La media de edad fue de 12,3 meses. El 66,7% fueron catalogados de riesgo bajo de LIC, de los cuales se realizó Rx craneal en 18,2% resultando normal en todos ellos. El 30,3% fueron diagnosticados de riesgo intermedio II de LIC, realizándose Rx craneal en el 80% de los mismos. De dichos pacientes, solo en el 12,5% hubo sospecha de fractura, confirmada posteriormente por TAC en la mitad de los mismos. Finalmente, un 3% de los pacientes fueron catalogados de alto riesgo de LIC, con hallazgos patológicos en el TAC craneal en el 100% (hemorragia+fractura). El 33,8% de los pacientes menores de 2 años permaneció en la Unidad de Observación (9,1% riesgo bajo LIC, 24,2% riesgo intermedio LIC), con una mediana de estancia de 4 horas (Pc 25-75: 4-10 horas) y 4,5% requirió ingreso hospitalario (3% riesgo alto LIC, 1,5% riesgo intermedio LIC).

**Conclusiones.** En nuestro estudio, la totalidad de las Rx de cráneo realizadas a niños <2 años con TCE bajo riesgo de LIC fueron normales, así como un porcentaje muy elevado de las realizadas a niños con riesgo intermedio LIC. Se postula la observación clínica hospitalaria como alternativa a la realización de pruebas de imagen en los pacientes con TCE, siendo necesarios estudios más amplios que demuestren su eficacia.

## Posters

Viernes 6 de noviembre - Sesión 1

Moderadora: Ana Vivanco Allende

**1. ACCIDENTES POR CORRIENTE ELÉCTRICA: A PROPÓSITO DE DOS CASOS.** Jiménez Jiménez P, Palomares Cardador M, Rodríguez Bodero S, Galbis Soto S, Carranza Ferrer J, Izquierdo Herrero E, Justo Vaquero P, Temprano Marcos M. Servicio de Pediatría. Unidad de Urgencias Pediátricas. Hospital Clínico Universitario de Valladolid.

**Introducción.** El descenso global de la mortalidad infantil en países desarrollados por causas como las infecciones o problemas nutricionales, ha situado a los accidentes como la primera causa de mortalidad infantil por encima del año de vida. Éstos, constituyen así mismo una de las causas más importantes de morbi-mortalidad infantil evitable. La elaboración de estrategias de prevención ha de constituir el abordaje inicial y deben de ser consideradas como una emergencia sanitaria y social.

**Casos clínicos.** Revisamos las historias de 2 casos de accidente por corriente eléctrica atendidos en el Servicio de Urgencias Pediátricas. **Caso 1.** Niña de 8 años, sin antecedentes personales de interés, consulta por dolor muscular en extremidades inferiores. Exploración física normal. Durante la anamnesis relata haber recibido una descarga eléctrica durante varios minutos mientras tomaba un baño en su domicilio. Presentó palpitations y dolor precordial inmediato que desaparece de forma espontánea. Habitan en domicilio con instalación eléctrica casera. Analítica sanguínea, a destacar: CK 1.187 U/L, CKMB 8,68 ng/ml con normalización posterior. ECG y tira reactiva de orina seriados sin hallazgos patológicos. Alta médica a las 24 horas, asintomática. **Caso 2.** Niña de 8 años, sin antecedentes de interés, refiere haber sufrido una descarga eléctrica en antebrazo izquierdo tras contactar con caja de tendido eléctrico de instalación municipal. Presenta dolor y disestesias en región anterointerna del antebrazo, con lesión eritemática circundante. Analítica sanguínea: CK: 210 U/L, CKMB: 2,63 ng/ml, resto normal. ECG y sistemático de orina seriados, sin hallazgos patológicos. Alta a las 12 horas, asintomática.

**Conclusión.** Las lesiones por accidentes eléctricos son múltiples y con un amplio espectro clínico que abarca desde la percepción sensorial desagradable hasta la muerte súbita por electrocución. Establecer los factores relacionados con el momento de la exposición tales como el tipo de corriente, la duración del contacto, la intensidad y voltaje o el mecanismo de contacto es determinante en la valoración inicial y estratificación del riesgo de presentar lesión tisular interna. El empleo adecuado de los elementos de seguridad para el hogar, la aplicación de la legislación vigente en normas de seguridad y los buenos cuidados de los padres ayuda a garantizar las condiciones de seguridad óptimas para los niños.

**2. ACCIDENTES EN PISCINA: NO SOLO AHOGAMIENTOS.** Alkadi Fernández K, Fernández Jiménez MI, De Diego García EM, López López AJ, García Calatayud S, Garmendia Amunárriz M, González Pérez D, Suárez Alonso J. Servicio de Pediatría. Hospital Universitario Marqués de Valdecilla. Santander.

**Introducción.** El atrapamiento por succión es un accidente no habitual observado más frecuentemente en niños, producido por las fuerzas de vacío que generan los drenajes sumergidos en las piscinas. Las consecuencias de estos accidentes varían desde lesiones en el cuello cabelludo, tórax, abdomen o miembros, hasta evisceración de asas intestinales incluso la muerte ahogamiento. En los últimos 30 años se han documentado hasta 200 casos de atrapamientos por succión, y medio centenar de muertes por este tipo de accidentes.

**Caso clínico.** Presentamos el caso de un varón de 9 años sin antecedentes reseñables, que acude a urgencias por presentar lesiones en glúteo izquierdo causadas por el mecanismo de drenaje del jacuzzi en un hotel. Las lesiones se produjeron tras sentarse el niño sobre el lugar de drenaje en funcionamiento, sin la rejilla protectora. Tras unos segundos el dispositivo se detuvo y se produjo el rescate del niño. Al ingreso presentaba buen estado general con exploración física y abdomen normales, salvo múltiples lesiones equimóticas con tumefacción que ocupa todo el glúteo izquierdo que resulta doloroso a la palpación (fig. A). No presentaba lesiones perineales, ni rectorragia y el tacto rectal fue normal. Los análisis de sangre incluyendo hemograma, coagulación y bioquímica fueron normales. El paciente permaneció ingresado en observación 48 horas, sin nuevas incidencias, recibiendo tratamiento antiinflamatorio y antibioterapia con amoxicilina-clavulánico orales junto con medidas locales.

**Conclusiones.** Las lesiones secundarias al efecto de succión de los drenajes en piscinas pueden ser potencialmente letales. Todas las piscinas y jacuzzis públicos deben tener unos desagües conformes a la ley, con sistemas antiatrapamiento que incluyen sistemas de liberación de vacío, de succión limitada, bombas de apagado automático o un sistema de desagüe por gravedad.

**3. BAJA SATURACIÓN DE OXÍGENO POR PULSIOXIMETRÍA: UN DIAGNÓSTICO INESPERADO.** García Aparicio C<sup>1</sup>, Puerta Pérez P<sup>1</sup>, Zoido Garrote E<sup>1</sup>, Guevara Caviedes LN<sup>1</sup>, Reguera Bernardino J<sup>1</sup>, Oulego Erroz I<sup>1</sup>, Andrés Andrés AG<sup>1</sup>, Martínez Robles V<sup>2</sup>. <sup>1</sup>Servicio de Pediatría, <sup>2</sup>Servicio de Hematología. Complejo Asistencial Universitario de León.

**Introducción.** La pulsioximetría es una técnica no invasiva que valora la SatO<sub>2</sub> basándose en propiedades de absorción espectrofotométricas de la hemoglobina. Constituye uno de los métodos habituales

en la monitorización y manejo del paciente crítico o potencialmente grave. Permite disminuir el número de gasometrías arteriales, optimizar las concentraciones de oxígeno según las necesidades del paciente y el seguimiento continuo del mismo. Normalmente la Sat de O<sub>2</sub> por pulsioximetría se correlaciona con la obtenida por gasometría arterial, detectándose de forma rápida y sencilla hipoxemias en patología respiratoria aguda. Sin embargo, no está exenta de limitaciones, pudiendo obtenerse mediciones erróneas (por ejemplo en la metahemoglobinemia la SatO<sub>2</sub> puede ser falsamente sobreestimada).

**Caso clínico.** Niño de 6 años que acude a Urgencias por cuadro catarral sin dificultad respiratoria y auscultación cardiopulmonar normal, FR 20 rpm y SatO<sub>2</sub> aire ambiente del 87-89% mediante pulsioximetría. Se administra salbutamol nebulizado y corticoterapia oral por antecedente previos de broncoespasmo sin mejoría de la SatO<sub>2</sub> ingresando para estudio. La radiografía de tórax y ecocardiografía no muestran hallazgos patológicos. Hb 10,8 g/dl, Hto 38,1%, reticulocitos 4,2%. Perfil hepatorenal, lipídico, férrico, tiroideo, vitamina B12 y ácido fólico normales, con LDH 455 U/L y bilirrubina total 0,79 mg/dl. Se realizan en UCIP gasometría y cooximetrías arteriales seriadas con FiO<sub>2</sub> crecientes comprobándose adecuado aumento de la pO<sub>2</sub> arterial hasta 453 con FiO<sub>2</sub> del 100% alcanzándose únicamente una saturación del 94%. En la cooximetría se muestra una fracción de Hb oxigenada del 95% y un 3% de metahemoglobina. Dada la hemólisis leve, la alteración en la saturación con adecuada captación de oxígeno y la leve metahemoglobinemia se sospecha la presencia de una hemoglobina inestable. Se solicita test de sacarosa (negativo), análisis de hemoglobinas por electroforesis capilar y análisis de las moléculas de hemoglobina que muestra la presencia de un 10% de hemoglobina de Köln, confirmando el diagnóstico de hemoglobina inestable.

**Comentarios.** Las hemoglobinas inestables se deben a mutaciones que modifican la estructura de la molécula con tendencia a precipitar dentro del eritrocito. Ello produce una hemólisis de bajo grado y un aumento de la producción de metahemoglobina que no suele tener consecuencias clínicas. La forma más frecuente es la Hb de Köln. Los pacientes afectados suelen tener un 10-25% de dicha Hb. Esta Hb tiene una alta afinidad por el oxígeno y no ocasiona hipoxia tisular. Sin embargo, su espectro de absorción de la luz es diferente a la molécula de Hb oxigenada normal y se comporta de forma parecida al de la Hemoglobina reducida de forma que puede dar lugar a lecturas falsamente bajas de la saturación de oxígeno. Ante el hallazgo de SatO<sub>2</sub> baja que no se explica por la clínica del paciente y en el que existe una discrepancia con la medición por cooximetría debemos plantearnos la posibilidad de una hemoglobina inestable.

#### 4. BRONCOASPIRACIÓN DE CUERPO EXTRAÑO: A PROPÓSITO DE UN CASO. Ruiz Castellano N, Palacios Sánchez M, Garde Basas J, Caunedo Jiménez M, Vega Santa-Cruz B, Barbarin Echarri S, Pérez Gordón J, Alegría Echarri J. Servicio de Pediatría. Hospital Universitario Marqués de Valdecilla. Santander.

**Introducción.** El fenómeno de broncoaspiración de cuerpos extraños (CE) constituye una urgencia pediátrica, con una morbimortalidad elevada afectando principalmente a niños menores de tres años. La naturaleza del cuerpo extraño, su localización y el grado de obstrucción que genera a lo largo de la vía aérea se relacionan con la gravedad del proceso. La sintomatología más frecuente es la tos, estridor, dificultad respiratoria, sialorrea o cianosis. Entre los principales CE aspirados se encuentran los frutos secos, los objetos metálicos, juguetes y otros alimentos.

**Caso clínico.** Niña de 2 años sin antecedentes personales de interés, que acude al Servicio de Urgencias por presentar tos y dificultad respiratoria tras ingesta de un trozo de zanahoria mientras estaba jugando.

A la exploración cardiopulmonar destaca hipoventilación en campo pulmonar izquierdo, y discreto estridor inspiratorio sin presentar signos de dificultad respiratoria, con saturación de oxígeno de 98%. Resto de exploración por aparatos sin hallazgos. Se solicita Rx de tórax en inspiración y espiración no concluyentes por la escasa colaboración de la paciente para la realización de la técnica, completándose el estudio con proyección AP y decúbito lateral, observándose hallazgos sugestivos de enfisema obstructivo en pulmón izquierdo compatible con cuerpo extraño endobronquial en bronquio principal izquierdo. Dada la sospecha de broncoaspiración se deriva a hospital de referencia para extracción de cuerpo extraño endobronquial, confirmando la presencia de fragmento de zanahoria en bronquio principal izquierdo.

**Comentarios.** La sintomatología producida por la aspiración de cuerpo extraño es muy variable, pudiendo ser una urgencia vital. Por ello resaltar la importancia de la realización de broncoscopia lo antes posible ante historia clínica, exploración física y radiológica sugestivas. El Pediatra desarrolla un papel fundamental como transmisor a las familias de la importancia del problema, ofreciendo consejos básicos sobre alimentación y conducta e instruyendo a la población en las maniobras de desobstrucción de la vía aérea, realizando así tanto una prevención primaria como secundaria del fenómeno de broncoaspiración.

#### 5. DIAGNÓSTICO Y MANEJO DE NEUMOTÓRAX ESPONTÁNEO MASIVO ASINTOMÁTICO. Díaz Zabala M<sup>1</sup>, Díaz Simal L<sup>1</sup>, Álvarez Muñoz V<sup>2</sup>, Oviedo Gutiérrez M<sup>2</sup>, Mayordomo Colunga J<sup>1</sup>, Concha Torre A<sup>1</sup>, Menéndez Cuervo S<sup>1</sup>, Rey Galán C<sup>1</sup>. <sup>1</sup>Unidad Cuidados Intensivos Pediatría. AGC de Pediatría. <sup>2</sup>Servicio de Cirugía Pediátrica. Hospital Universitario Central de Asturias. Oviedo.

**Introducción.** Los neumotórax en la edad pediátrica, fuera del periodo neonatal, tienen una baja incidencia. Se clasifican según su mecanismo de producción en dos tipos: traumáticos y espontáneos, que pueden ser a su vez primarios o secundarios. Los neumotórax espontáneos presentan una incidencia estimada de 5-10/100.000 en la población general, mayor frecuencia en varones, y clínica variable. Presentamos el siguiente caso de dos neumotórax espontáneos, de interés por su escasa incidencia y presentación clínica.

**Caso clínico. Caso 1.** Varón de 11 años que consulta por dolor costal de 10 días de evolución, sin otra clínica. A la exploración: hábito delgado, no presenta signos de dificultad respiratoria, con saturación de oxígeno 98% e hipoventilación en hemitórax derecho. En radiografía de tórax se observa significativo neumotórax derecho con desplazamiento mediastínico por lo que se traslada a UCIP, con resolución tras colocación de tubo de tórax. Acude a realización de TC de tórax ambulatoria, permaneciendo a reposo relativo y asintomático, salvo dolor costal esa misma mañana. Se detecta al inicio del estudio neumotórax derecho masivo, ingresando nuevamente en UCIP. Se intenta retirar tubo en varias ocasiones, sin éxito. Se realiza TC de tórax completo donde se detectan múltiples bullas apicales derechas (máximo de 22 mm) e izquierdas (máximo 12 mm). Se realiza pleurodesis mecánica y bullectomía apical derecha mediante toracoscopia. En un segundo tiempo y tras aparición de neumotórax izquierdo se realiza misma intervención en el pulmón izquierdo. **Caso 2.** Mujer de 15 años que presenta como antecedente de interés 3 episodios de neumotórax, sin síntomas respiratorios y precisando en dos de ellos colocación de tubo de tórax en UCIP. Se realiza TC de tórax donde se detectan bullas apicales bilaterales (máximo 20 mm). Se realiza de forma programada pleurodesis mecánica y bullectomía apical izquierda mediante toracoscopia, y en un segundo tiempo se interviene del lado contralateral. La evolución fue favorable en ambos casos.

**Conclusiones.** Los neumotórax espontáneos primarios pese a tener buen pronóstico, presentan una alta tasa de recurrencias. Como en

nuestros casos, el hallazgo de bullas pleurales bilaterales complica su manejo. El tratamiento quirúrgico está indicado en casos de persistencia de neumotórax a pesar de drenaje torácico o detección de bullas.

**6. NEUMOMEDIASTINO ESPONTÁNEO DESENCADENADO POR CRISIS DE LLANTO.** *Cuervas-Mons Tejedor M, Aja García G, Rodríguez Miguélez M, Urquiza Físico JL, Martínez Díaz S, Álvarez Calderón M, Portugal Rodríguez R, Merino Arribas JM.* Servicio de Pediatría. Hospital Universitario de Burgos.

**Introducción.** El neumomediastino espontáneo (síndrome de Hamman) es una patología rara en la infancia fuera del periodo neonatal, su incidencia varía entre 1:800 y 1:42.000 de los pacientes que acuden a Urgencias. La mayoría de los casos se da en pacientes con patología pulmonar de base siendo la crisis de ansiedad una de las causas más infrecuentes. El enfisema subcutáneo y la crepitación a la auscultación sincrónica con el latido cardiaco (signo de Hamman) son los datos exploratorios más significativos. La confirmación diagnóstica se realiza mediante radiografía de tórax al evidenciar aire en el mediastino.

**Caso clínico.** Presentamos el caso de una niña de 8 años, sin antecedentes de interés, que acude a Urgencias por dolor torácico opresivo de 6 horas de evolución tras episodio de llanto intenso. En la exploración física destaca la crepitación a la auscultación en región anterior del tórax sin otros hallazgos. ECG y ecografía cardiaca normales. En la radiografía de tórax se evidencia una línea de aire ectópico confirmando el diagnóstico de neumomediastino en contexto de crisis de llanto.

**Conclusión.** El síndrome de Hamman es una patología rara en la infancia fuera del periodo neonatal. La evolución natural es benigna y su tratamiento sintomático, manteniendo una actitud expectante hasta la resolución de los síntomas.

**7. EL PREESCOLAR QUE NO QUIERE CAMINAR, UNA MISMA EXPRESIÓN DE DISTINTAS PATOLOGÍAS.** *Rodríguez García L, Carrera García L, Aparicio Casares H, Méndez Sánchez A, Pascual Pérez A, Moya Dionisio V, Blanco Lago R, Málaga Diéguez I.* Servicio de Pediatría. Hospital Universitario Central de Asturias. Oviedo.

**Objetivos.** La anamnesis y exploración pediátricas resultan, en muchas ocasiones, una labor muy difícil para el pediatra, y es más complicada cuanto más pequeño es el niño. Por ello, es muy importante tener presente que, distintas entidades y con fisiopatología muy diferente, pueden presentarse con un síntoma guía común.

**Material y métodos.** Presentamos los casos de dos varones de 3 y 2 años respectivamente, con clínica cardinal consistente en rechazo/imposibilidad para la marcha y bipedestación y dolor lumbar. **Paciente 1:** inició en las 48 horas previas debilidad progresiva de miembros inferiores (MMII), sin ser precedido de cuadro infeccioso previo. **Paciente 2:** presentaba dolor abdominal y lumbar con impotencia funcional de miembros inferiores de cuatro días de evolución. No hallazgos patológicos en ecografía abdominal realizada los días previos por sospecha de abdomen agudo salvo adenitis mesentérica. Afebril.

**Resultados.** **Paciente 1:** a la exploración presenta en MMII, parálisis flácida y arreflexia, dolor y rigidez nuchal, paresia facial transitoria. Hallazgo de serología positiva para *Campylobacter* (IgG e IgA) con coprocultivo negativo y anticuerpos antiGT1a (IgM e IgG) positivos. Velocidad de conducción nerviosa compatible con neuropatía desmielinizante. Resto de estudios sin hallazgos significativos. Se diagnostica de síndrome de Guillain Barré y se inicia tratamiento con gammaglobulina por progresión de la enfermedad, buena evolución. **Paciente 2:** a la exploración se mantiene tumbado y se niega a sentarse, no dolor a

palpación muscular ni ósea. Movilidad de MMII y reflejos osteotendinosos conservados. Resultados de laboratorio anodinos. Gammagrafía ósea y resonancia magnética compatibles con espondilodiscitis L1-L2, recibe tratamiento 4 semanas con antibioterapia con resolución total.

**Conclusiones.** Una correcta anamnesis y exploración, junto con la elección adecuada de los exámenes complementarios, son los elementos clave a la hora de diagnosticar diferentes patologías que, a priori, pueden presentarse ante nosotros de forma muy similar.

**8. UNA CAUSA ATÍPICA DE COJERA EN LA EDAD PEDIÁTRICA: ENFERMEDAD DE VAN NECK-ODELBERG.** *Pérez B<sup>1</sup>, Mayordomo J<sup>1</sup>, González S<sup>2</sup>, Anes G<sup>2</sup>, Gutiérrez S<sup>1</sup>, Palacios ML<sup>1</sup>.* <sup>1</sup>Área de Gestión Clínica de Pediatría, <sup>2</sup>Servicio de Radiología. Hospital Universitario Central de Asturias. Oviedo.

**Introducción.** La osteocondrosis isquiópubiana o enfermedad de Van Neck-Odelberg es una entidad poco frecuente. Cursa frecuentemente de forma asintomática o con una clínica poco manifiesta, exacerbada tras períodos de intensa actividad física, con dolor en las ingles o muslos, claudicación de la marcha, cojera, cansancio o dolores erráticos y poco intensos en miembros inferiores

**Resumen del caso.** Niño de 4 años con cuadro de cojera inicialmente intermitente, asociada a episodios febriles, y que tras unos 3 meses de evolución (con estudios reumatológicos normales), comienza a hacerse más llamativa, asociada a proceso febril de varios días de evolución, por lo que se decide ingreso hospitalario. Durante éste se realizan pruebas complementarias diversas incluyendo ecografía de miembros inferiores y abdominal así como radiografía de miembros inferiores normales; con una gammagrafía sugestiva de sinovitis en cabeza femoral izquierda. La fiebre desaparece sin mejoría de la cojera a pesar de tratamiento con AINEs. El servicio de Traumatología repitió ecografía y RMN de cadera, siendo la primera normal y la segunda sugestiva de osteomielitis, ingresando de nuevo el paciente para recibir tratamiento con cefuroxima intravenosa. Dos meses después se realiza RMN de control en la que se observa imagen sugestiva de osteonecrosis de la sindesmosis isquiópubiana izquierda, persistiendo la cojera. Meses más tarde, la familia consulta en centro privado, donde le realizan biopsia guiada por TAC (en nuestro hospital se había descartado por invasiva, ante diagnóstico claro), que muestra ausencia de malignidad u otras alteraciones. En la actualidad, continúa con claudicación en la marcha, así como intenso dolor con la sedestación prolongada, con importante alteración de su calidad de la vida y la de su familia.

**Comentarios.** La enfermedad de Van Neck-Odelberg puede verse hasta en el 20% de los niños y actualmente se considera una variante de la normalidad. Su diagnóstico suele darse por hallazgo casual en radiografía. Su etiología es desconocida, considerándose como factores causales posibles los traumatismos leves, trastornos vasculares y participación de factores hormonales. Es una patología a tener en cuenta ante un dolor óseo y cojera que no remiten en un paciente pediátrico, ya que con frecuencia esta sintomatología suele confundirse con otras como la osteomielitis o fracturas de estrés, y podría presentar dudas diagnósticas con el sarcoma de Ewing.

**9. MECANISMOS ATÍPICOS Y REVISIÓN DE LA FRACTURA-AVULSIÓN DE TUBEROSIDAD TIBIAL ANTERIOR. A PROPÓSITO DE UN CASO.** *Álvarez González D<sup>1</sup>, García Granja S<sup>2</sup>, Rubio Lorenzo M<sup>2</sup>, Caunedo Jiménez M<sup>3</sup>, Sancho Gutiérrez R<sup>3</sup>, González Escartín E<sup>3</sup>.* <sup>1</sup>Servicio de Urgencias de Pediatría. Hospital de Cabueñes. Gijón. <sup>2</sup>Servicio de Traumatología, <sup>3</sup>Servicio de Pediatría. Hospital Universitario Marqués de Valdecilla. Santander.



**Introducción.** La fracturas de la tuberosidad tibial son raras. Suponen menos del 1% de todas las fracturas fisarias. Ocurren típicamente en varones deportistas en edad próxima a su madurez esquelética. La mayoría suceden durante la actividad física, en el momento del saltar, debido a una fuerte contracción muscular del cuádriceps con la rodilla en extensión, o por una rápida flexión pasiva de la rodilla cuando el cuádriceps está en contracción. En este trabajo presentamos un caso con mecanismo inusual y hacemos una revisión de este tipo de fracturas.

**Métodos.** Niño de 13 años de edad con IMC 27, que presenta dolor agudo en la rodilla izquierda e imposibilidad para la carga sobre esa pierna tras una caída por las escaleras de su casa. No presentaba otra patología ni antecedentes de interés. A la exploración física presentaba edema y dolor sobre la tuberosidad tibial y sobre la rodilla en general, con incapacidad para extender activamente la rodilla. Las radiografías AP y lateral revelaban un fractura de la tuberosidad tibial. Se procedió al tratamiento quirúrgico, con reducción y estabilización a través de un abordaje anterolateral. La rodilla fue inmovilizada mediante ortesis durante 4 semanas.

**Resultados.** La fractura obtuvo consolidación favorable, se alcanzó movilidad completa a las 8 semanas y a los 12 meses el paciente se encontraba asintomático y realizando actividad normal.

**Conclusiones.** El desarrollo anatómico de la tuberosidad tibial anterior, junto a los cambios que sufre cuando se aproxima su epifisiodesis fisiológica, la hacen susceptible a sufrir fracturas avulsiones. Nostro paciente es un niño que sufrió esta lesión tras una caída por las escaleras, sufriendo un golpe directo en la rodilla, siendo éste un mecanismo distinto habitual. En las series publicadas, la reducción abierta y fijación interna tiene unos excelentes resultados, cualquiera que sea el mecanismo de acción. La mayoría de los pacientes logran la curación y la recuperación completa de la función.

#### 10. OSTEOCONDROITIS DISECANTE DE RODILLA BILATERAL. A PROPÓSITO DE UN CASO. *Álvarez González D<sup>1</sup>, García Granja S<sup>2</sup>, Torres Díez E<sup>2</sup>, Gómez del Alamo G<sup>2</sup>, González García J<sup>1</sup>.* <sup>1</sup>Servicio de Urgencias de Pediatría. Hospital de Cabueñes. Gijón. <sup>2</sup>Servicio de Traumatología. Hospital Universitario Marqués de Valdecilla. Santander.

**Introducción:** La osteocondritis disecante es una causa relativamente frecuente de dolor y disfunción de rodilla en niños y adolescentes; su etiología se desconoce pero está implicada la presencia de microtraumatismos repetidos. Afecta al hueso subcondral; inicialmente se observa un aplanamiento del cartílago que progresa a una separación precoz con desprendimiento parcial de un fragmento articular y finalmente separación osteocondral de cuerpos libres. El tratamiento varía según el grado de lesión y sintomatología.

**Material y método.** Presentamos un caso clínico de un niño de 13 años que realiza rugby como deporte habitual. Acude a la consulta de Ortopedia Infantil con clínica de gonalgia crónica en rodilla derecha, especialmente tras esfuerzo deportivo. Se realiza una exploración física seriada, evaluación de la marcha y radiografías de pelvis, rodillas y telemetría de miembros inferiores. Se observa lesión en femur distal derecho en la radiografía simple, por lo que se decide estudio con resonancia. La resonancia informa de Lesión focal subcondral en región posterior del cóndilo femoral externo, de 16 mm de diámetro transverso por 17 mm anteroposterior. El fragmento subcondral muestra un halo hiperintenso periférico en secuencias T2, y discreta esclerosis. Juicio Diagnóstico de Osteocondritis disecante grado 3 en cóndilo femoral externo. Debido a esto se realiza resonancia contralateral que también se informa de Osteocondritis disecante grado 3 en cóndilo femoral externo y muestra imagen muy similar.

**Resultados.** Se deriva urgente a la Unidad de Artroscopias donde se evalúa al paciente y realiza un tratamiento conservador de restricción

deportiva, con evolución muy favorable, retomando actividad deportiva normal al cabo de 3 meses, sin cambios en la actualidad.

**Conclusiones.** El caso clínico presentado es especialmente curioso por presentar imágenes similares bilaterales, con diagnóstico de osteocondritis disecante de rodilla de gravedad que no se correlaciona con clínica. Se discute si puede ser una alteración de la osificación.

#### 11. OSTEOCONDROMA SOLITARIO: REGRESIÓN ESPONTÁNEA. A PROPÓSITO DE UN CASO. *Álvarez González D<sup>1</sup>, García Granja S<sup>2</sup>, Santos Ledo C<sup>2</sup>, Arbona Jiménez C<sup>2</sup>, Fernández Martínez B<sup>1</sup>.* <sup>1</sup>Servicio de Urgencias de Pediatría. Hospital de Cabueñes. Gijón. <sup>2</sup>Servicio de Traumatología. Hospital Universitario Marqués de Valdecilla. Santander.

**Introducción.** A pesar de la frecuencia de estas lesiones en la infancia, la resolución espontánea de un osteocondroma solitario es rara y su causa exacta no se conoce.

**Material y método.** Presentamos el caso de una niña de 7 años de edad sana sin antecedentes personales ni familiares de interés, con hallazgo casual de tumoración dura, fija e indolora en cara posterior y proximal del brazo derecho, sin antecedente traumático previo. El estudio radiográfico muestra una lesión sésil, diáfiso-metáfisaria proximal del húmero, típica de un osteocondroma. Dada la ausencia de sintomatología se optó por seguimiento periódico de la paciente, sin realizar ningún tratamiento.

**Resultados.** Durante un año la lesión permanece estable y posteriormente se produce una disminución progresiva de su tamaño hasta su desaparición completa, clínica y radiológicamente a los 3 años y medio de evolución.

**Conclusiones.** Aunque es muy infrecuente, algunos osteocondromas solitarios pueden desaparecer de forma espontánea, particularmente en niños con una edad inferior a los 12 años, no conociéndose el mecanismo exacto que lo produce. Se discute las posibles causas de este fenómeno. Se considera necesario planificar el tratamiento de estas lesiones, recomendando diferir la escisión quirúrgica en aquellos casos asintomáticos, posiblemente hasta la madurez esquelética.

#### 12. FRACTURA TRAUMÁTICA DE AXIS (C2) EN PACIENTE PEDIÁTRICO. IMPORTANCIA DE LA NEURONAVEGACIÓN. *Álvarez González D<sup>1</sup>, García Granja S<sup>2</sup>, López de Dicastillo L<sup>2</sup>, Suárez Fernández D<sup>2</sup>, Martínez Agüeros JA<sup>2</sup>, Gómez González B<sup>1</sup>.* <sup>1</sup>Servicio de Urgencias de Pediatría. Hospital de Cabueñes. Gijón. <sup>2</sup>Servicio de Traumatología y Unidad de Raquis. Hospital Universitario Marqués de Valdecilla. Santander.

**Introducción.** Las fracturas vertebrales en la infancia suponen 1-2% de todas las fracturas, la mayoría se tratan de manera conservadora, aunque a veces la dificultad reside en encontrar ortesis que se ajusten adecuadamente. Existe indicación de cirugía cuando hay inestabilidad cráneo-cervical, compromiso neurológico progresivo o fracturas desplazadas. Las fracturas de pedículos del axis se denominan como fractura de la "pars interarticularis", espondilolistesis traumática del axis o fractura de hangman. Supone una fractura aislada en el 75% de los casos.

**Material y método.** Presentamos el caso de un niño de 6 años, sin antecedentes personales de interés, que sufre caída accidental de una cama elástica. Presentaba cervicalgia intensa, por lo que acude a urgencias presentando fractura de la pars de C2 Bilateral. Se realiza RMN que se informa como fractura de la pars interarticularis C2-C3 con ligera listesis C2-C3, sin afectación discal y lesión ligamentaria posterior C1-C2. Se opta por tratamiento conservador con ortesis, manteniendo una buena alineación y estática conservada, corrigiendo la listesis C2-C3. Tras 4 semanas el paciente sufre una nueva caída accidental

y radiográficamente se observa un aumento de la diastasis y mayor listesis. Se decide cirugía de osteosíntesis de C2, mediante apoyo de neuronavegación tipo O-Arm y neurofisiología intraoperatoria. La cirugía consiste en una abordaje posterior mínimo y osteosíntesis mediante tornillos guiados con neuronavegación.

**Resultados.** Inicialmente el paciente porta un collarín cervical blando en el postoperatorio, posteriormente evolución y consolidación, realizando el paciente una vida normal actualmente.

**Conclusiones.** La evolución de la lesión y su desplazamiento tras un nuevo traumatismo supuso el cambio del tratamiento. Se realizó cirugía de osteosíntesis con éxito debido en gran parte al apoyo mediante neuronavegación, que permite ver imágenes claras, detalladas y concisas en tiempo real durante la cirugía, además de reducción del tiempo quirúrgico y de la radiación, lo que supone una ventaja para el paciente y mayor seguridad del procedimiento. El empleo intraoperatorio de la neuronavegación O-Arm ha demostrado mayor precisión en la colocación de los tornillos transpediculares comparada con las técnicas convencionales.

**13. FRACTURA ESTERNOCLAVICULAR CON LUXACIÓN POSTERIOR. A PROPÓSITO DE UN CASO.** *Álvarez González D<sup>1</sup>, García Granja S<sup>2</sup>, Rubio Lorenzo M<sup>2</sup>, Caunedo Jiménez M<sup>3</sup>, Sancho Gutiérrez R<sup>3</sup>, González Escartín E<sup>3</sup>.* <sup>1</sup>Servicio de Urgencias de Pediatría. Hospital de Cabueñes. Gijón. <sup>2</sup>Servicio de Traumatología, <sup>3</sup>Servicio de Pediatría. Hospital Universitario Marqués de Valdecilla. Santander.

**Introducción.** Las fracturas esternoclaviculares con luxación posterior son raras en pediatría. Este tipo de lesión y su desplazamiento posterior son difíciles de diagnosticar, pudiendo ocasionar lesiones importantes en el nervio laríngeo recurrente, venas innominadas y vasos arteriales vecinos. El mecanismo de acción suele ser un impacto directo de alta energía y los hallazgos clínicos pueden ser mínimos.

**Método.** Comentamos el caso de un niño de 4 años sin antecedentes personales de interés, que sufrió una caída de un tobogan, recibiendo un impacto directo en su hombro derecho. Fue atendido en Urgencias, realizándose radiografías y dándose de alta como contusión, tratándose mediante reposo y cabestrillo. Dada la persistencia del dolor acude de nuevo a Urgencias tras 2 días. Presentaba dolor en la zona clavicular, sin otros síntomas. A la exploración física presentaba moderado edema local, con fuerza y estado neurovascular conservados. Mediante RX AP simple no se visualizaba la lesión, observándose en otras proyecciones una luxación esternoclavicular derecha. Se realizó también un TAC, sin signos de compresión ni lesión.

**Resultados.** Se intentó inicialmente reducción cerrada bajo anestesia sin éxito, por lo que se continuó con tratamiento conservador, consiguiéndose un buena recuperación tras 6 semanas, sin aumento del desplazamiento, sin dolor, y con movilidad completamente conservada.

**Conclusiones.** La luxación esternoclavicular es difícil de diagnosticar ya que no suele visualizarse mediante una radiografía AP, por lo que para un correcto diagnóstico se requiere un alto índice de sospecha. La TAC con contraste es el método ideal para el diagnóstico, ya que permite visualizar completamente la articulación y su relación con las estructuras vecinas. El consenso para el tratamiento si no hay afectación vascular no está claro. Cuando el desplazamiento afecta estructuras vecinas está indicado el tratamiento quirúrgico, igualmente cuando hay gran desplazamiento, sintomatología marcada o afectación de otras estructuras.

**14. MANEJO DE LA TELORRAGIA AGUDA EN URGENCIAS.** *Díaz Simal L<sup>1</sup>, Lastra Areces B<sup>2</sup>, Díaz Zabala M<sup>1</sup>, Pérez Candás JJ<sup>3</sup>, Solís Sánchez G<sup>1</sup>.* <sup>1</sup>AGC Pediatría. Hospital Universitario Central de Asturias. Oviedo. <sup>2</sup>Hospital San Agustín. Avilés. <sup>3</sup>CS de Sabugo. Avilés.

**Introducción.** La telorragia es un signo poco frecuente en pediatría. Si bien en adultos debe alertarnos sobre causas malignas; la principal etiología en la edad pediátrica es la ectasia ductal benigna, entidad de carácter benigno, autolimitada en unas semanas y cuyo manejo debe ser conservador. Consiste en la dilatación de los conductos galactóforos, de causa desconocida, con acúmulo de detritus que ulceran el epitelio ductal. Como diagnóstico diferencial debemos tener presentes: la mastitis, los prolactinomas hipofisarios y el papiloma intraductal, inusual a esta edad. Presentamos dos casos de telorragia unilateral en lactantes de corta edad, de interés por su escasa incidencia.

**Casos clínicos.** Se trata de dos lactantes varones, de 2 y 8 meses, que acuden a urgencias por presentar en las últimas 24 horas sangrado indoloro por un pezón, sin traumatismo previo, fiebre, ni otra clínica asociada. No presentan antecedentes de interés. A la exploración, tienen buen estado general, sin otros signos externos de sangrado. En el de 2 meses el aspecto de las mamas es normal. En el de 8 meses se apreciaba un tenue oscurecimiento retroareolar violáceo en el pezón sangrante. Ninguno de los dos presenta botón mamario, ni signos inflamatorios. En ambos casos se obtenía emisión de sangre roja al apretar el pezón. Como pruebas complementarias se solicitó una ecografía mamaria y cultivo del exudado mamario. En lactante menor ambas pruebas fueron normales. En el segundo caso (8 meses) se observa en la ecografía una pequeña lesión de características quísticas de 5 mm, bien delimitada y sin vascularización en el estudio doppler, pendiente de repetir nuevo control ecográfico. En su cultivo se aisló *Chryseobacterium indologenes*, una bacteria ubicua y de escasa relevancia clínica en pacientes no inmunocomprometidos; por lo que, junto a la ausencia de indicios de infección, se consideró un contaminante, y no recibió tratamiento. Con sospecha de ectasia ductal benigna, se realizó manejo conservador, con controles periódicos y desaparición de los síntomas en ambos casos.

**Conclusiones.** A pesar de que la ectasia ductal benigna es poco frecuente, los pediatras debemos estar familiarizados con esta entidad y conocer su carácter benigno autolimitado, para tranquilizar a las familias y evitar la realización de estudios innecesarios o intervenciones agresivas. Si revisamos la literatura, se recomienda un abordaje conservador, ya que la resolución espontánea acontece en la mayor parte de los casos.

**15. RABDOMIÓLISIS SECUNDARIA A DÉFICIT DE CARNITINA PALMITOIL TRANSFERASA II.** *Gabaldón Pastor D, Arribas Montero I, Gorriá Redondo N, Puente Ubierna L, Hortigiuela Saeta M, Portugal Rodríguez R, Conejo Moreno D.* Servicio de Pediatría. Hospital Universitario de Burgos.

**Objetivos.** Presentar un caso de rabdomiolisis secundaria a déficit de CPTII.

**Material y métodos.** Presentamos el caso de un niño de 13 años, que acude a Urgencias por realización de orinas oscuras asociado a abdominalgia y dolor en masas musculares. Refiere realización de ejercicio físico moderado 24 horas antes. Como antecedentes personales destacaba un episodio hace un año de similares características.

**Resultados.** Los hallazgos analíticos más relevantes fueron: CPK 283.400 U.I./L [38-190], AST 4.178 U.I./L [5-35], ALT 768 U.I./L. [5-26], LDH 4.100 U.I./L [135-225] y mioglobinuria 17.446 µg/24 horas. El estudio metabólico en sangre y orina resulta normal. El estudio genético mostró un déficit de CPT-II con mutación Ser113Leu en el cromosoma 1p32.3 confirmando el diagnóstico.

**Conclusiones.** La rabdomiolisis es un síndrome clínico y analítico resultado de la destrucción y necrosis de fibras de músculo esquelético con liberación de su contenido al torrente sanguíneo. Existen multitud de causas, siendo el ejercicio físico el desencadenante más frecuente. Entre las causas genéticas, las miopatías metabólicas representan un

pequeño porcentaje de los casos de rabdomiolisis recurrente en la infancia, siendo el déficit de CPT-II la más frecuente entre ellas. Las medidas higiénico-dietéticas, evitando los periodos de ayuno y siguiendo una dieta rica en hidratos de carbono de absorción lenta permiten a estos niños llevar a cabo una vida normal.

### Viernes 6 de noviembre - Sesión 2

*Moderador:* Ignacio Málaga Diéguez

#### 17. PRESENTACIÓN DE UN CASO ATÍPICO DE DEBILIDAD MUSCULAR. *Moreno Pavón B, Rodríguez Rodríguez M, Fernández Martínez B, Higuelmo Gómez H, Gómez González B, Barrio Traspaderne E, Pardo de la Vega R. Servicio de Pediatría. Hospital de Cabueñes. Gijón.*

**Caso clínico.** Paciente varón de 13 años que consulta por dolor en miembros inferiores de tres semanas de evolución que le impide una normal deambulación. Refiere cuadro catarral y actividad física moderada en los días previos al inicio del cuadro. *Antecedentes personales:* enfermedad de Kawasaki a los 5 años de edad con buena evolución posterior, meningitis aséptica tras tratamiento con inmunoglobulina *Antecedentes familiares:* madre con esclerosis múltiple. En la primera valoración se detectó elevación leve de CPK de 286 U/L, por lo que fue diagnosticado de miositis aguda. A las 4 semanas desde el inicio del cuadro ingresa por empeoramiento del dolor que le incapacita la marcha y por añadir parestesia e incapacidad para la extensión de los dedos de la mano derecha. A la exploración se aprecia como hallazgo fundamental dificultad para la dorsiflexión de ambos pies y discreta pérdida de fuerza en mano derecha, con resto de exploración normal. Se decide entonces realizar electromiograma en el que se muestran alteraciones de los parámetros motores en todos los territorios explorados, de predominio en extremidades inferiores, hallazgos sugestivos de una polineuropatía motora, de tipo mixto, con un marcado componente axonal distal, de intensidad moderada-severa en extremidades inferiores y moderada en la extremidad superior derecha. En el análisis de LCR se constata disociación albumino-citológica. Se realiza RMN encefálica y medular, determinación de anticuerpos antigangliósido, coprocultivo y estudio de bandas oligoclonales en LCR, con resultado normal. Ante sospecha de neuropatía axonal motora aguda se inicia tratamiento con inmunoglobulina intravenosa durante 5 días, con mejoría lentamente progresiva. A los cuatro meses del alta, persiste discreta alteración de la marcha y recuperación casi completa de la fuerza, así como mejoría evidente en el estudio neurofisiológico.

**Conclusión.** La neuropatía axonal motora aguda es una variante atípica del Guillain Barré muy poco frecuente en nuestro entorno y que debe ser tenida en cuenta en el diagnóstico diferencial de casos agudos de debilidad muscular.

#### 18. PLASMAFÉRESIS COMO TRATAMIENTO DE LA MIELITIS TRANSVERSA AGUDA REFRACTARIA A CORTICOTERAPIA EN EL LACTANTE. *Carrera García L<sup>1</sup>, Rodríguez García L<sup>1</sup>, Gómez González B<sup>2</sup>, González García LG<sup>1</sup>, Díaz Zabala M<sup>1</sup>, García Norniella B<sup>2</sup>, Málaga Diéguez I<sup>1</sup>, Blanco Lago R<sup>1</sup>. <sup>1</sup>Pediatría. Hospital Universitario Central de Asturias. Oviedo. <sup>2</sup>Hospital de Cabueñes. Gijón.*

**Introducción.** La mielitis transversa aguda (MTA) es una enfermedad desmielinizante de la médula espinal que se instaura en horas o días. Cursa con afectación motora, sensitiva y autonómica a la altura de la inflamación medular. La edad media de afectación en niños son los 5-9 años y la localización a nivel cervical la más frecuente.

**Caso clínico.** Lactante de 14 meses que presenta impotencia funcional en extremidades superiores de 48 horas de evolución. Refiere antecedente traumático hace 10 días, sin asociar patología infecciosa. En la exploración física destaca inmovilidad total de los miembros superiores y casi total de los inferiores, imposibilidad para la sedestación, hiperreflexia generalizada, hipertonía y clonus marcado en miembros inferiores. Los pares craneales son normales. No se obtiene reflejo cutáneo abdominal y el tono del esfínter anal parece conservado. Las pruebas complementarias muestran linfomonocitosis con reactantes de fase aguda normales. La RM cráneo-medular urgente es compatible con mielitis transversa aguda cervical. El estudio de líquido cefalorraquídeo muestra pleocitosis e IgG elevada. Se detecta en la serología anticuerpos anti VEB IgM, IgG y EBNA positivos. Los potenciales evocados visuales son normales. Se inicia tratamiento con metilprednisolona a dosis altas bajo monitorización en cuidados intensivos. Ante la falta de respuesta tras 6 días de tratamiento corticoideo, se decide la realización de plasmaféresis. La paciente mejora progresivamente y tras 3 recambios de plasma mueve las extremidades inferiores con normalidad y de manera más limitada las superiores. Realiza posteriormente fisioterapia rehabilitadora, persistiendo al alta hipotonía distal de miembros superiores con ROTs débiles, el resto de la exploración es normal.

**Conclusiones.** La MTA está causada por una inflamación aguda de la médula espinal. Su etiología es desconocida, aunque se relaciona con enfermedades infecciosas previas o alteraciones del sistema inmune. Ante un paciente con sospecha de lesión medular aguda debemos realizar una RM medular con contraste urgente para descartar lesiones compresivas. No existe hasta el momento un tratamiento que haya demostrado modificar el pronóstico de la enfermedad de forma clara. Se usan inicialmente corticoides a dosis altas y gammaglobulinas en caso de no haber respuesta. La plasmaféresis ha demostrado su utilidad en el tratamiento de enfermedades desmielinizantes que no han respondido a corticoterapia y cada vez más autores la recomiendan como segunda opción terapéutica.

#### 19. LUMBALGIA COMO PRESENTACIÓN DE NEUROBORRELIO-SIS EN UN NIÑO DE 11 AÑOS. *Fidalgo Alonso A, Blanco Lago R, Carreras Ugarte L, Alonso Rubio P, Álvarez Álvarez S, Carrera García L. Área de Gestión Clínica de Pediatría. Hospital Universitario Central de Asturias. Oviedo.*

**Introducción.** La neuroborreliosis es la infección del sistema nervioso central por *Borrelia burgdorferi*, espiroqueta cuyo vector es la garrapata común. La manifestación más frecuente en su forma precoz (3-6 semanas tras el contacto) es la meningoradiculitis linfocítica, también conocida como síndrome de Bannwarth.

**Caso clínico.** Niño de 11 años con dolor lumbar de dos semanas de evolución, que posteriormente asocia cefalea, astenia, mialgias y febrícula. En la exploración física destaca una contractura muscular llamativa en toda la zona paravertebral, con dolor selectivo a la palpación de 4º y 5º apófisis espinosas y signos de Brudzinsky y Kernig positivos. Se constata una mácula eritematosa con centro oscuro puntiforme en hipocondrio derecho, que se corresponde según anamnesis posterior con extracción de garrapata un mes antes, dato no mencionado previamente. Pruebas complementarias: serología sanguínea con *Borrelia burgdorferi* IgG, IgM e Inmunoblot positivos y un líquido cefalorraquídeo con hipogluorraquia, hiperproteorraquia y linfocitosis, e IgG positiva para *Borrelia burgdorferi*. Se inició tratamiento con cefotaxima, con rápida mejoría clínica desde la primera dosis, especialmente de la afectación lumbar. Cabe destacar la aparición de parálisis periférica del VII par en el evolutivo, con recuperación espontánea en 3-4 días. La RM craneal resultó normal.

**Comentarios.** La lumbalgia no traumática en niños debe ser estudiada exhaustivamente, investigando especialmente las causas infecciosas. La *Borrelia* puede ser una de ellas, y el antecedente de garrapata frecuentemente ignorado. La neuroborreliosis puede presentar una clínica inespecífica y larvada con consecuencias neurocognitivas si no es identificada y tratada en fases precoces.

## 20. DOS CASOS DE SÍNDROME DE CLAUDE-BERNAND-HORNER DE DISTINTA ETIOLOGÍA. Blázquez Gómez CJ<sup>1</sup>, Pérez Menéndez MT<sup>1</sup>, Rodríguez Rodríguez M<sup>2</sup>, Gutiérrez Alonso S<sup>1</sup>, Pérez Basterrechea B<sup>1</sup>, Palacios Loro ML<sup>1</sup>, Segura Ramírez DK<sup>1</sup>, Vicente Quílez M<sup>3</sup>.

<sup>1</sup>AGC de Pediatría, <sup>3</sup>Servicio de Radiodiagnóstico. Hospital Universitario Central de Asturias. Oviedo. <sup>2</sup>Servicio de Pediatría. Hospital de Cabueñes. Gijón.

**Introducción.** El síndrome de Claude-Bernard-Horner (SCBH), caracterizado por ptosis palpebral, enoftalmos, miosis y anhidrosis, es producido por lesión de la vía simpática cervical. Su etiología puede ser congénita o adquirida. La mayoría de los congénitos son benignos y su pronóstico es bueno, pero pueden ser secundarios a traumatismos perinatales, neuroblastomas o tumores cervicales. El adquirido suele ser secundario a cirugía. Presentamos dos casos de SCBH.

**Casos clínicos.** *Caso 1.* Lactante mujer de 2 meses que, en una revisión programada, se objetivó ptosis palpebral y miosis izquierda. Como antecedentes personales, en las ecografías prenatales se observó posición fetal con rotación izquierda; el parto fue por cesárea, resto sin incidencias. En la exploración, ptosis palpebral, miosis y enoftalmos izquierdo con movimientos oculares, fondo de ojo y reflejos fotomotores normales. El objetivo del ingreso fue descartar que tras ese signo clínico no existiera una enfermedad subyacente. El estudio analítico (hemograma, bioquímica, coagulación, enolasa, hCG, alfa fetoproteína y catecolaminas en orina) fue normal. Las pruebas de imagen (radiografía de tórax, TAC cervico-torácico y RMN craneal) no mostraron hallazgos patológicos. Al alta, diagnóstico de SCBH incompleto izquierdo congénito idiopático. *Caso 2.* Mujer de 17 meses que en estudio de fiebre y auscultación patológica se encuentra en radiografía de tórax una masa en región superior del tórax. El TAC y la elevación de catecolaminas en orina sugieren la posibilidad de un neuroblastoma. Es intervenida quirúrgicamente con extirpación completa de la masa desarrollando a las 36 horas postcirugía un SCBH adquirido incompleto.

**Comentarios.** La ptosis y anisocoria, dos signos clínicos poco habituales y en ocasiones difíciles de percibir, deben de poner alerta al pediatra, por la existencia de una patología grave enmascarada. Ante un SCBH de hallazgo casual, es prioritario descartar neuroblastoma torácico, además de otras causas de menor frecuencia. El SCBH no tiene un tratamiento específico a no ser que dificulte la visión, donde podría intervenir quirúrgicamente.

## 21. FALSO HEMATOMA EPIDURAL ECOGRÁFICO EN UN NEONATO. Tobar Mideros MC, Paz Payá E, López Wilches M, Bermúdez Hormigo I, Matías del Pozo V, Miñambres M, Vázquez Martín S, De la Huerga López A. Servicio de Pediatría. Unidad de Neonatología. Hospital Clínico Universitario de Valladolid.

**Introducción.** La hemorragia intracraneal es una patología poco común en el recién nacido a término pero que puede producir graves consecuencias. La ecografía transfontanelar es el método más utilizado para detectar patología cerebral en neonatos por ser inocuo y fácilmente accesible. Una imagen en espejo es un artefacto que ocurre cuando el haz ultrasónico incide oblicuamente en una superficie que actúa como espejo ecográfico, reflejándolo. Presentamos el caso de un neonato con

fractura craneal y cefalohematoma parietal derecho, que en la ecografía transfontanelar, imitó un hematoma epidural debido a un artefacto.

**Caso clínico.** Recién nacido a término de 12 horas de vida, con embarazo controlado y parto instrumentado con ventosa por falta de progresión. Apgar 9/10. No precisó reanimación. En la primera exploración física se palpa cefalohematoma parietal derecho con crepitación. En la radiografía de cráneo se objetiva dudosa línea de fractura parietal derecha. Se realiza ecografía transfontanelar urgente en la que se objetiva hematoma epidural de unos 6 x 1 cm. Se interconsulta al servicio de Neurocirugía, que tras valorar al paciente, decide actitud expectante y control ecográfico. Permanece en observación en la unidad de neonatología, asintomático con exploración neurológica normal, sin anemización en controles analíticos. En ecografía a las 24 horas se objetiva hematoma intracraneal biparietal de probable localización epidural de 15 y 10 mm de espesor. Parénquima cerebral y sistema ventricular sin alteraciones. Estructuras de línea media centradas. Se realiza tomografía axial computarizada craneal, en la que se objetiva cefalohematoma biparietal sin identificar las colecciones descritas como hematomas epidurales o subdurales en los estudios ecográficos previos, ni tampoco de forma concluyente fractura parietal. El paciente es dado de alta con control evolutivo normal.

**Comentarios.** El diagnóstico correcto y precoz de la hemorragia intracraneal en el recién nacido es fundamental para un manejo oportuno. Para ello es importante identificar los factores de riesgo asociados y reconocer los signos y síntomas que produce. Para su confirmación se debe realizar una prueba de imagen. Nuestro caso ilustra que aunque la ecografía transfontanelar es un método inocuo y estándar de evaluación en el neonato, en ocasiones es necesario recurrir a pruebas más invasivas, sobre todo cuando existe discordancia clínico-radiológica.

## 22. MALFORMACIÓN ARTERIOVENOSA COMO CAUSA DE HEMORRAGIA INTRACRANEAL NO TRAUMÁTICA. Díaz Simal L, Díaz Zabala M, Medina Villanueva A, Mayordomo Colunga J, Vivanco Allende A, Rey Galán C. Unidad de Cuidados Intensivos Pediatría. AGC Pediatría. Hospital Universitario Central de Asturias. Oviedo.

**Introducción.** La hemorragia intracraneal no traumática en la infancia es poco frecuente, pero con una importante morbimortalidad. La causa más frecuente son las malformaciones vasculares, sobre todo de tipo arteriovenoso (MAV). Es muy importante un alto índice de sospecha para realizar un abordaje lo más precoz posible, ya que la sintomatología es inespecífica. El manejo inicial va encaminado a disminuir la hipertensión intracraneal, minimizando las secuelas. El tratamiento quirúrgico es aconsejable siempre que el hematoma sea accesible, mejorando el pronóstico. Presentamos un caso clínico de hemorragia secundaria a MAV, de interés por su escasa incidencia.

**Caso clínico.** Niño de 6 años previamente sano que acude a urgencias por disminución brusca del nivel de conciencia, sin trauma previo ni ingesta de tóxicos. Refieren disminución de fuerza en brazo y pierna derechos unas horas antes, con deterioro progresivo del nivel de conciencia. En urgencias se objetiva bradicardia de 50 lpm, hipertensión arterial y anisocoria, con escala de Glasgow 6/15. Se decide intubación urgente, administración de suero salino hipertónico y tras estabilización se realiza TC craneal donde se observa una lesión parenquimatosa fronto parietal izquierda con efecto masa y signos de herniación subfalcial, todo ello compatible con MAV con sangrado. Se interviene de urgencias para realización de craniectomía descompresiva urgente y medición de presión intracraneal (PIC), precisando reintervención en los siguientes días por mal control de la misma. Se realizó embolización de la lesión tras la fase aguda con buena evolución, confirmándose resección completa mediante angiografía. Durante el ingreso, precisó

realización de traqueotomía temporal por imposibilidad de extubación, y administración de desmopresina por sospecha de síndrome pierde sal. La evolución clínica posterior fue satisfactoria; actualmente presenta secuelas principalmente de tipo motor, con hemiparesia derecha con trastorno mioclonico-coreico, a tratamiento con tetrabenazina y rehabilitación.

**Conclusiones.** La mortalidad de la hemorragia intracraneal secundaria a MAV es elevada (20-30%), presentando un importante índice de secuelas principalmente a nivel motor. Un manejo inicial adecuado de la hipertensión intracraneal son esenciales para mejorar el pronóstico de estos pacientes, así como un abordaje quirúrgico adecuado.

**23. NEURORRETINITIS EN UN PACIENTE PEDIÁTRICO.** *Fernández Villar AM, Fernández Rodríguez AN, Terroba Seara S, Ocaña Alcobar C, Cordero Coma M, Oulego Erroz I, Rodríguez Fernández L. Servicio de Pediatría. Complejo Asistencial Universitario de León (CAULE). León.*

**Introducción.** La neuritis óptica inflamatoria (NO) es la causa más frecuente de pérdida visual aguda en adultos jóvenes. La neurorretinitis es una variante de la NO, en la cual el paciente presenta pérdida de la agudeza visual indolora y en la exploración de fondo de ojo se observan edema de la papila y exudados en la mácula con forma de estrella.

**Caso clínico.** Niño de 13 años de raza gitana con pérdida de visión del ojo derecho de un mes de evolución. Como antecedentes refiere diarrea autolimitada dos semanas antes y contacto con gatos en domicilio. En el fondo de ojo derecho se objetiva un gran edema de papila con zonas isquémicas perimaculares sin hemorragias, edema de macula y estrella macular. Es diagnosticado clínicamente de neurorretinitis del ojo derecho. Se realizaron RM cráneo-espinal, punción lumbar con bandas oligoclonales en suero y sangre y autoinmunidad normales. En la RM de órbita se identifica un sutil engrosamiento de capas posteriores del globo derecho con hipercaptación de contraste en papila del nervio óptico y datos de inflamación activa. El estudio de causas infecciosas de neurorretinitis (VEB, *Brucella*, lues, *Toxoplasma*, *Borrelia*, *Mycoplasma pneumoniae*, *Bartonella*, leptospirosis Mantoux) fue negativo. Se inicia tratamiento empírico de neurorretinitis de origen no filiado con metilprednisolona iv durante 3 días, mostrando discreta mejoría en fondo de ojo y manteniendo corticoterapia oral en descenso. Se asocia tratamiento con Doxiciclina dado el antecedente de contacto con gatos y posible falso negativo de *Bartonella*. Progresivamente ha ido mejorando poco a poco la visión desde inicio del tratamiento.

**Comentarios.** La patología de nervio óptico puede deberse a múltiples causas. En la edad pediátrica la causa infecciosa es una de las más frecuentes, siendo por ello fundamental realizar una buena anamnesis, exploración física y pruebas complementarias para descartar otras causas de tipo desmielinizante o linfoproliferativa. Los corticoides siguen siendo el tratamiento de elección para esta patología.

**24. PARÁLISIS BRAQUIAL ASOCIADA A PARÁLISIS DIAFRAGMÁTICA. CASO CLÍNICO.** *Barrio Traspaderne E, González Martínez T, Gómez González B, González García J, Fernández Martínez B, Moreno Pavón B, Rodríguez Rodríguez M, Higelmo Gómez H. Servicio de Pediatría. Hospital de Cabueñes. Gijón.*

**Introducción.** La parálisis braquial es uno de los traumatismos obstétricos más frecuentes. Los factores de riesgo son fundamentalmente aquellas circunstancias que condicionan un aumento del tamaño fetal o dificultades en el momento del parto. Esta lesión puede acompañarse de parálisis diafragmática ipsilateral con dificultad respiratoria asociada como en el caso que se presenta a continuación.

**Resumen del caso.** Recién nacido a término macrosómico de 3.940 g hijo de madre con diabetes tipo 2 tratada con insulina durante el embarazo. Parto con ventosa dificultoso por distocia de hombros. Apgar 5/8. Ingresos por distrés respiratorio. En la exploración destaca ausencia de la actividad motora e hipotonía del miembro superior derecho por lo que es diagnosticado de parálisis braquial derecha completa. En la radiografía de tórax se visualiza elevación del hemidiafragma derecho. La ecografía confirma el diagnóstico de parálisis frénica. Normalidad del resto de los exámenes complementarios. La primera semana de vida precisa ventilación no invasiva y oxigenoterapia que se va disminuyendo progresivamente. Es dado de alta a las 3 semanas persistiendo taquipnea superficial. Descanalización progresiva de su carril ponderal en relación con incapacidad para tomar volúmenes adecuados dado su distrés respiratorio a pesar incluso de alimentarse con fórmula hipocalórica. Desde su ingreso está con tratamiento fisioterápico que continúa de manera ambulatoria. El estudio neurofisiológico realizado al mes de vida confirma una denervación del plexo braquial superior, medio e inferior con ausencia de respuestas motoras evocadas. Ha sido intervenido quirúrgicamente mediante neurectomía del plexo braquial a los 8 meses de edad. No se realiza plicatura diafragmática por encontrar conducción intraoperatoria en C5, C6 y C7 aunque los potenciales evocados no fueron fiables. Tras dos meses de la cirugía persiste la paresia de la extremidad sin observarse mejoría a nivel motor. La parálisis diafragmática radiológica y la dificultad respiratoria persisten. Actualmente su peso se encuentra por debajo del percentil 3 para su edad.

**Comentarios.** Ante un neonato con parálisis braquial tras el nacimiento y distrés respiratorio se debe pensar en la asociación con parálisis frénica. El tratamiento fisioterápico es fundamental aunque cuando se asocian ambas lesiones la recuperación de la movilidad suele ser nula y el objetivo de la cirugía se debe centrar en evitar deformidades. La dificultad respiratoria asociada puede provocar fallo de medro por lo que es importante que estos niños tengan un aporte nutricional capaz de cubrir el aumento de las necesidades calóricas.

**25. COLOBOMA DE NERVIO ÓPTICO BILATERAL DE DIAGNÓSTICO TARDÍO EN EL LACTANTE.** *Caunedo Jiménez M, Cagigas Daza MP, Sariego Jamaro A, Pereira Bezanilla E, Ruiz Castellano N, Vega Santa-Cruz B, Barbarin Echarri S, Pérez Gordón J. Servicio de Pediatría. Hospital Universitario Marqués de Valdecilla. Santander.*

**Introducción.** El coloboma papilar es una anomalía congénita debida al cierre incompleto o anormal de la hendidura embrionaria. Puede deberse a una agresión externa durante el desarrollo fetal o a una mutación genética, generalmente autosómica dominante, que suele originar colobomas bilaterales. Predominio en región inferonasal por ser la última zona de cierre, se objetiva un disco agrandado, demarcado y con excavación blanca. Es frecuente la presencia de áreas hiper e hipo-pigmentadas peripapilares. Se puede extender a coroides y esclera adyacentes, y puede asociar anomalías sistémicas. El grado de agudeza visual es variable y difícil de predecir. La pérdida de visión puede ser brusca, por un desprendimiento de retina, o paulatina, por disminución progresiva del tejido neural de la papila.

**Caso clínico.** Lactante de 1mes y 20 días que ingresó por síndrome febril por infección por Rhinovirus. Embarazo controlado. RNAT de PAEG. Parto sin incidencias, siendo dada de alta de Maternidad a las 48 horas. Test metabólicos normales. En exploración física al ingreso se objetiva reflejo blanco en ojo izquierdo. Es valorada por oftalmología que realiza estudio con electroretinograma y potenciales evocados visuales, diagnosticándose de coloboma de nervio óptico bilateral. Se completa estudio con serologías, CMV en orina, ecografía abdominorenal y valoración cardiológica normales. En ecografía cerebral dudo-

dos focos hipocóicos de aspecto quístico en región inferior de vermis cerebeloso por lo que se completa estudio con RMN que confirma el diagnóstico sin otros hallazgos asociados. Actualmente se encuentra en seguimiento por Oftalmología y Neuropediatría con buena evolución, desarrollo psicomotor normal y aunque debido a su corta edad es difícil valorar su agudeza visual fija la mirada y coge objetos.

**Conclusiones.** El coloboma es una malformación congénita que puede afectar a diferentes niveles oculares. Si afecta al nervio óptico es de diagnóstico difícil y su pronóstico visual muy variable. Es fundamental una correcta exploración física, descartar anomalías asociadas y un seguimiento estricto por el riesgo asociado de desprendimiento de retina.

**26. DISPLASIA CLEIDOCRANEAL. DIFERENCIAS NOTABLES EN LA EXPRESIVIDAD CLÍNICA EN DOS HERMANOS AFECTOS.** *Fernández Rodríguez AN, Gálvez Criado R, Fernández Villar AM, Terroba Seara S, Ocaña Alcober C, García Aparicio C, Zoido Garrote E, Andrés Andrés AG. Servicio de Pediatría. Complejo Asistencial Universitario de León.*

**Introducción.** La displasia cleidocraneal (DCC) es un trastorno genético raro del crecimiento de los huesos, que se caracteriza por clavículas hipoplásicas o aplásicas, persistencia de fontanelas, suturas abiertas y múltiples anomalías dentales. Hay un rango extremadamente amplio de manifestaciones clínicas (incluso dentro de la misma familia), desde anomalías dentarias aisladas hasta malformaciones graves con repercusiones funcionales. Presentamos dos hermanos afectados de dicha enfermedad con distinta expresividad.

**Casos clínicos.** Varón de 3 años diagnosticado al nacimiento de displasia cleidocraneal, hijo de madre afecta, con embarazo y parto normales. En la exploración física al nacimiento presentaba fontanela anterior amplia (8cm), dehiscencia de sutura sagital, esbozo de clavícula derecha palpable y displasia de caderas. Durante el seguimiento en consultas externas se evidencian múltiples comorbilidades asociadas a la enfermedad que irá presentando progresivamente: retraso global del desarrollo, sobre todo del lenguaje expresivo, hiperlaxitud, hipotonía, hipoacusia bilateral leve y talla baja. Niña de 11 meses, hermana del caso anterior, diagnosticada al nacimiento por hipoplasia de clavícula izquierda, ausencia de extremo distal de clavícula derecha, así como fontanelas amplias y suturas dehiscentes. Durante el seguimiento desarrollo psicomotor normal y sin otros hallazgos.

**Comentarios.** El pronóstico de la disostosis cleidocraneal es bueno en la mayoría de los casos, si bien es necesario el seguimiento de la edad ósea y el tratamiento precoz de la osteoporosis, además del tratamiento de las comorbilidades (audífonos, ortodoncia, prótesis, etc.). En esta familia podemos encontrar hasta 5 generaciones afectas pero en ninguno de los casos se encontró una expresión tan amplia de la enfermedad como en nuestro paciente varón

**27. PREVENCIÓN PRIMARIA DE LA PLAGIOCEFALIA POSTURAL.** *Cacheda Abeledo A, Rodríguez Martínez M, Adalia Rodríguez J, Pérez Zaa M, Montes Fernández C, Bestilleiro Fernández P, González Danz L, Valle Lence L. Servicio de Pediatría. Hospital de Cabueñes. Gijón.*

**Introducción.** Aunque se han demostrado los grandes beneficios de la postura en decúbito supino para dormir en la prevención de la muerte súbita en los lactantes, un efecto colateral es la plagiocefalia postural. Esta consiste en un aplanamiento de la zona occipital del cráneo producida por la aplicación continuada de fuerzas de presión en la misma posición.

**Objetivo.** Conocer qué medidas podemos aplicar en el niño para la prevención de la plagiocefalia postural y su eficacia.

**Material y métodos.** Se ha realizado una revisión bibliográfica mediante la revisión sistemática de artículos publicados en bases de datos online; PubMed, Cinahl, Web of Knowledge y La Biblioteca Cochrane. Las palabras clave utilizadas han sido "positional plagiocephaly AND prevention", estableciendo como filtro solo artículos recientes, de menos de 5 años. Se obtuvieron 42 estudios con estos criterios de los que finalmente se eligieron tres que cumplen con los criterios requeridos.

**Resultados.** Se ha encontrado que las medidas preventivas pueden con éxito evitar la aparición de deformaciones posturales sobre todo si se aplican en el período postnatal. Para prevenir deformaciones posicionales, debemos poner al niño a dormir siempre boca arriba e ir rotando la posición de la cabeza y cambiando la orientación del niño en la cuna, para que los estímulos que perciba le obliguen a girar la cabeza hacia un lado distinto cada vez. Cuando esté despierto y vigilado, debemos ponerlo en decúbito prono, lo que le ayudará también al fortalecimiento de los músculos del cuello y la columna. Además, debemos potenciar juegos que eviten el decúbito supino y en las sillas de paseo debemos fomentar que la cabeza no permanezca lateralizada hacia el mismo lado continuamente.

**Conclusiones.** La correcta enseñanza de los padres desde la consulta de atención primaria de las actuaciones y medidas que deben llevar a cabo pueden evitar con éxito la aparición de la plagiocefalia postural. Estas medidas se deben llevar a cabo de forma precoz, animando a ellas desde la primera visita y realizando su seguimiento por parte de los profesionales en las visitas posteriores, evitando así el uso de medidas más agresivas como por ejemplo el casco ortopédico.

**28. PRESENTACIÓN EN DOS FAMILIAS DE DISPLASIA ESQUELÉTICA DE DIAGNÓSTICO CASUAL.** *Galbis Soto S, Mombiedro Arizmendi MC, Bahillo Curieses P, Rodríguez Boderó S, Rellán Rodríguez S, Matías del Pozo V, Martínez Sopena MJ. Servicio de Pediatría. Endocrinología Pediátrica. Hospital Clínico Universitario de Valladolid.*

**Introducción.** Las displasias esqueléticas son patologías de difícil diagnóstico debido a la gran variedad existente. Entre ellas se encuentra la disostosis cleidocraneal cuyo rasgo diferencial es la aplasia/hipoplasia clavicular.

**Casos clínicos. Caso 1.** Niña de 7 años con hipoplasia clavicular bilateral detectada en estudio preoperatorio. Sin antecedentes familiares de interés. *Antecedentes personales:* Deambulación tardía y retraso de la adquisición del lenguaje. Adenoidectomía. Estrabismo corregido con lentes y varias intervenciones quirúrgicas. *Exploración física:* Talla 118 cm (-1,68 DE), peso 25 kg (-0,44 DE). Macizo facial pequeño y alargado, hipertelorismo, estrabismo, prognatismo, paladar ojival, hiperplasia gingival, distribución anárquica de piezas dentarias. Actitud con tendencia a hombros caídos y estrechos aproximándose entre sí por delante del tórax. Hiperlordosis lumbar con escoliosis derecha. *Serie ósea:* Hipoplasia clavicular, 11 pares de costillas horizontalizadas. Espina bífida a nivel de últimas vértebras cervicales, primeras torácicas y últimas lumbares. Separación de sínfisis pública (4 cm). Suturas craneales abiertas. Ante hallazgos radiológicos se diagnosticó de disostosis cleidocraneal. Actualmente tiene 32 años y una talla de 148 cm (-2,7 DE). **Caso 2.** Niña de 7 años. *Antecedentes familiares:* Madre de 32 años con disostosis cleidocraneal (Caso 1). *Antecedentes personales:* Deambulación tardía. Estrabismo corregido con cirugía. Amigdalectomía. *Exploración física:* Talla 119,85 cm (-0,69 DE), peso 22 kg (-0,49 DE). Frente amplia y ancha, hipertelorismo, estrabismo, macizo facial pequeño, hombros estrechos. *Serie ósea:* Cráneo: normal. Tórax: costillas horizontalizadas,

hipoplasia clavicular derecha con deformidad en tercio medio, Clavícula izquierda normal. Columna: ausencia de fusión de arcos posteriores C7, T1-T2 y T3. Pelvis y extremidades: retraso en la osificación de los huesos del pubis. **Caso 3.** Niño de 2 años. *Antecedentes familiares:* Padres sanos, primos segundos. *Antecedentes personales:* Ingreso a los 2 meses por bronquiolitis, momento en el que se sospecha disostosis cleidocraneal ante los hallazgos de la radiografía de tórax: hipoplasia clavicular, 11 pares de costillas. *Exploración física* (2 años de edad): Peso 9,750 kg, talla 78,8 cm (-3,76 DS), IMC 15,41 kg/m<sup>2</sup> (-0,83DS). Dehiscencia de suturas craneales, ojos prominentes, hipertelorismo, raíz nasal plana, narinas antevertidas, labio superior escondido, micrognatia, pabellones auriculares de implantación baja, hiperlaxitud articular, hombros caídos con aproximación a línea media, hiperlordosis lumbar. Resto normal. Estudio genético: se detecta la mutación c.674G>A (p.Arg225Gln) localizada en heterocigosis en el gen RUNX2.

**Conclusiones.** El diagnóstico de la disostosis cleidocraneal se basa en hallazgos clínicos y radiográficos y se puede confirmar mediante determinación genética. La expresividad clínica es muy variable, pudiendo existir casos no diagnosticados.

**29. POLIO Y ESPECIALIZACIÓN PEDIÁTRICA: LA ASIMILACIÓN DE LA REHABILITACIÓN INFANTIL NORTEAMERICANA Y EL INTENTO DE CREACIÓN DE UN HOSPITAL ORTOPÉDICO INFANTIL EN SALAMANCA EN LA DÉCADA DE 1950.** *Mombiedro Arizmendi MC, Velasco Morgado R, Fernández Provencio V, Rodríguez-Sánchez JA. Servicio de Pediatría. Hospital Clínico Universitario de Valladolid. Área de Historia de la Ciencia. Universidad de Salamanca*

**Objetivos.** Algunos trabajos previos han demostrado que la polio epidémica del siglo XX supuso un estímulo para la especialización médica. La Rehabilitación era aún una protoespecialidad en la España de los años 50 y, si bien fueron fundamentalmente ortopedas y traumatólogos los integrantes de los primeros círculos científicos de la especialidad, los pediatras se vieron involucrados directamente en el problema. Con el fin de demostrar la importancia dada a la Rehabilitación por parte de la comunidad pediátrica española y el efecto que tuvo sobre su subespecialización, ofrecemos aquí un estudio de caso de la cátedra de Pediatría de Salamanca

**Material.** Se ha recurrido al Archivo Histórico de la Universidad de Salamanca, a la documentación del *Rockefeller Archive Center* (Nueva York) y al expediente del pediatra Javier Fernández de Trocóniz como becario de la *Del Amo Foundation*, que localizamos en la biblioteca de la *California State University Dominguez Hills* (Los Ángeles).

**Resultados y conclusiones.** Agraciado con una de las becas de la *Del Amo Foundation*, Trocóniz viajó hasta Los Ángeles en 1952. Allí comenzó a trabajar en el *Children's Hospital* e, interesado especialmente en la Rehabilitación y la Ortopedia infantiles, acudió a la Escuela de Fisioterapia, a la consulta privada de Lawrence Jones y, finalmente, al *Orthopedic hospital* de la ciudad, donde se especializó en el tratamiento rehabilitador quirúrgico de la polio. De regreso a España, con el fin de aplicar su experiencia, se introdujeron los departamentos de fisioterapia y ortopedia infantil en el ambicioso proyecto de hospital pediátrico que Ernesto Sánchez-Villares había propuesto a la *Rockefeller* en 1955 desde la cátedra de Pediatría. Era tal la preocupación del profesor adjunto por el problema, que su proyecto alternativo –más económico– era un hospital “ortopédico infantil”, con departamentos específicos de cirugía, ortopedia, fisioterapia, logopedia y terapia ocupacional. La denegación de ayuda por parte de la fundación estadounidense y la pobre estructura pública asistencial del país acabaron con ambos proyectos, acabando con el intento de asimilación de la Rehabilitación infantil norteamericana.

**Conclusiones.** Las epidemias de polio a mediados del siglo XX estimularon la especialización de la asistencia al niño, forzando a los pediatras a preocuparse por los aspectos rehabilitadores y ortopédicos y poniendo sobre la mesa un debate que se desarrollará durante las siguientes décadas sobre la subespecialización del Pediatra en áreas específicas.

Viernes 6 de noviembre - Sesión 3

*Moderador:* Flor Ángel Ordóñez Álvarez

**30. BOCIO CONGÉNITO SECUNDARIO A MUTACIÓN GEN TIROGLOBULINA.** *Naranjo González C, Bertholt Zuber L, Barbarin Echarri S, Pérez Gordón J, Pozas Mariscal S. Servicio de Pediatría. Hospital Universitario Marqués de Valdecilla. Santander.*

**Introducción.** Describir un caso clínico de Bocio Neonatal congénito.

**Caso clínico.** Neonato remitido a las 48 horas de vida desde Neonatología por bocio. *Antecedentes personales:* Embarazo controlado, bocio objetivado en ecografías prenatales (20SG 2,2 cm; 38SG 5,8 cm). Función tiroidea materna normal. Parto cesárea programada, EG 38+6, Peso 2.920 g, Longitud 49,5 cm, PC 34,2 cm. Antecedentes familiares: padres consanguíneos. *Exploración física:* Hipotonía cervicoaxial, cutis marmorata, discreta protusión lingual, diátesis rectos anteriores, bocio visible, se palpa glándula tiroidea aumentada 4 veces su tamaño, simétrica y de consistencia blanda. *Pruebas complementarias iniciales:* A las 48 horas de vida: TSH 155 mUI/ml (VN 0,5-4,6), T4I 0,4 ng/dl (VN 0,7-2), Tiroglobulina 10,1 ng/ml (VN 2-60). *Ecografía Tiroidea:* Marcado bocio con vascularización muy aumentada sugestivo de efecto de síntesis de tiroxina. Edad ósea: ausencia de osificación de núcleos distales de ambos fémures (EO < 36 SG). *Gammagrafía con Tc99:* Tiroides situación anatómica, morfología conservada, crecimiento global de ambos lóbulos con distribución trazador uniforme. Potenciales evocados auditivos: normales. *Tratamiento:* Inicia a las 48 horas de vida Levotiroxina 12 µg/kg/día. *Evolución:* Mejoría anafítica y clínica con disminución de bocio. Niveles de tiroglobulina <0,5 ng/ml. Descenso progresivo de dosis Levotiroxina hasta mínimo 2,3 µg/kg/día a los 4 años de edad. A los 4 años se prueba retirada de medicación sin éxito, se reinicia tratamiento por reaparición de clínica hipotiroidismo y bocio, en analítica TSH 41,9 mUI/ml, T4I 0,75 ng/dl. Se mantiene tratamiento con levotiroxina en la actualidad. *Estudio genético:* A los 11 años de edad se solicita estudio gen Tiroglobulina, encontrándose una mutación en heterocigosis en exón 17 no descrita en la literatura, pero que sugiere alta patogenicidad en programas de predicción genética. *Última visita:* Edad 13,5 años, talla 163,8 cm (p 78), peso 47,6 kg (p 29,3), relación Peso/Talla 81,5%. Bocio aumentado 4 veces su tamaño, asimétrico, mayor tamaño de lóbulo derecho. *Tratamiento:* Levotiroxina 0,98 µg/kg/día. Controles analíticos en rango de normalidad. *Ecografía y Gammagrafía tiroidea:* Bocio multinodular, pequeños nódulos ligeramente hipocaptantes.

**Conclusión.** El bocio neonatal es una entidad poco frecuente, en la que debemos pensar como causa en la dishormonogenesis. Un diagnóstico prenatal y correcta coordinación entre servicios Obstetricia/Pediatría posibilita un tratamiento precoz e incluso prenatal adecuado.

**31. HIPERPLASIA SUPRARRENAL CONGÉNITA: UN CASO DE PRESENTACIÓN ATÍPICA.** *Bertholt Zuber ML, Naranjo González C, Pérez Gordón J, Barbarin Echarri S, Ruiz Castellano N, Palenzuela Revuelta I, Pozas Mariscal S. Servicio de Pediatría. Sección Endocrinología Pediátrica. Hospital Universitario Marqués de Valdecilla. Santander.*

**Introducción.** Los términos hiperplasia suprarrenal congénita (HSC) engloban todos los trastornos hereditarios de la esteroidogénesis suprarrenal. Tiene una incidencia de 1/15.000 nacimientos (95% secundaria a déficit de 21-hidroxilasa). Se hereda con carácter autosómico recesivo. Existen formas severas y moderadas en función del grado de afectación enzimática, las más frecuentes son la de forma clásica precoz y grave o “pierde sal” y la forma no clásica o “tardía”.

**Caso clínico.** Niña de 2,5 años sin antecedentes personales de interés, salvo un ingreso en período neonatal por bronquiolitis VRS+ (iones en analítica y exploración física normales). Remitida por su pediatra por hipertrofia de clitoris y pubarquia constatadas en exploración rutinaria. Examen físico: clitoromegalia por 2-3 veces (Grado I-II Prader) y 3 formaciones pilosas maduras en labios mayores; no otros signos de hiperandrogenismo. Estudio inicial, hormonas basales: ACTH 21 pg/ml (VN 0-50), 17OH-progesterona 105 ng/ml (VN 0,1-4,8), testosterona 1,48 ng/ml (VN 0,14-0,76), androstendiona 6,1 ng/ml (VN 0,1-4,8), aldosterona 26,20 ng/ml (VN 1,8-23,2), renina 413,1 pg/ml (VN 2,8-39,9), actividad renina 23,75 ng/ml/h (VN 0,30-4), cortisol 19,2 µg/dl (VN 3,1-22,4). LH, FSH, Progesterona, 17-β-estradiol y DHEA normales. Bioquímica sanguínea: sodio 138 mEq/L, potasio 4,2 mEq/L. Confirmación diagnóstica, similares resultados, salvo sodio de 132 mEq/L (coincidiendo con infección respiratoria febril). Edad ósea: correspondiente a 3,5 años (+1 año). Ecografía y RM abdominal: glándulas suprarrenales sin hallazgos patológicos. Ante la sospecha de HSC, se inicia tratamiento glucocorticoideo (hidrocortisona) y mineralocorticoideo (5-fludrocortisona), en espera de resultados definitivos. Estudio Genético gen 21-hidroxilasa: heterocigosidad para dos mutaciones severas (mutación de procesamiento del RNA mensajero del intrón 2 -c.293-13Aoc>G- en su alelo paterno y -p.Ile173Asn- en su alelo materno). La mutación paterna en heterocigosis compuesta con alteración severa da lugar a fenotipo virilizante simple.

**Conclusiones.** La hiperplasia suprarrenal congénita abarca un espectro muy complejo de manifestaciones clínicas, en el cual la correcta disquisición diagnóstica resulta fundamental. La función del pediatra de atención primaria es primordial a la hora de actuar precozmente sobre estas alteraciones, permitiendo implantar tratamiento y evitando complicaciones futuras.

**32. HIPOCRECIMIENTO ASOCIADO A ALTERACIÓN DE ESTRUCTURA DEL SUEÑO.** *Mombiedro Arizmendi MC, Galbis Soto S, Bahillo Curieses P, Velasco Morgado R, Guillén Pérez MA, de la Huerga López A, Matías del Pozo V. Servicio de Pediatría, Endocrinología Pediátrica. Hospital Clínico Universitario de Valladolid.*

**Introducción.** El crecimiento es un proceso complejo en el que intervienen gran número de factores tanto endógenos como exógenos. Para su correcta valoración debemos conocerlos con el fin de elaborar un adecuado diagnóstico etiológico e instaurar tratamientos específicos frente a pacientes con talla baja.

**Caso clínico.** Varón de dos años y ocho meses de edad que acude a Consulta derivado desde Atención Primaria por hipocrecimiento. Antecedentes familiares: no reseñables. Talla diana: 172,6 cm. Antecedentes personales: embarazo controlado, con ecografías prenatales normales, parto a término y somatometría normal al nacimiento. Destacan cuadros repetidos de infecciones respiratorias de vía aérea superior en seguimiento por Otorrinolaringología con diagnóstico de hipertrofia adenoidea y sospecha clínica de apneas nocturnas. Exploración física: Talla 83,5 cm (-3,2DE), peso 10,5 kg, IMC 17,11 kg/m<sup>2</sup> (+0,48 DE). Hábito proporcionado. Frente amplia, facies adenoidea, respiración bucal, auscultación cardiopulmonar y exploración abdominal

normales. Amígdalas hipertróficas. Genitales externos masculinos con Tanner I. Se realizan estudio de talla baja con hemograma, bioquímica sanguínea, perfil de hormonas tiroideas, inmunoglobulinas, serología para enfermedad celíaca y cariotipo sin hallazgos patológicos. IGF-1 23 ng/ml (-3,3DE), IGFBP3 normal. Edad ósea: 2 años para edad cronológica de 3 años. En control sucesivo en consulta se detecta una velocidad de crecimiento patológica de 2,5 cm/año y se realiza test estímulo de GH con clonidina: GH basal 0,9 ng/ml y pico de 3,05 ng/ml. En polisomnografía presenta síndrome de apnea-hipopnea del sueño de tipo obstructivo de intensidad severa por lo que se realiza, ante estos hallazgos, cirugía de adenoidectomía y amigdalectomía. Tras la intervención quirúrgica se constata una mejoría de la velocidad de crecimiento y talla que se normaliza progresivamente alcanzando niveles de IGF1 normales.

**Conclusión.** La secreción de hormona de crecimiento sigue un patrón pulsátil, ascendiendo en las dos primeras horas del sueño profundo. El síndrome de apnea-hipopnea del sueño puede asociarse a retraso del crecimiento. Los mecanismos productores son poco claros, destacando la anorexia y disfagia deglutoria, la disminución de secreción de GH debida a la reducción en la proporción de sueño profundo y la hipoxemia y acidosis nocturna con trabajo respiratorio secundario.

**33. SÍNDROME DE TURNER DE PRESENTACIÓN FAMILIAR.** *Galbis Soto S, Mombiedro Arizmendi MC, Orellana Castillejo N, Bahillo Curieses P, Vázquez Martín S, Rellán Rodríguez S. Servicio de Pediatría, Endocrinología Pediátrica. Hospital Clínico Universitario de Valladolid.*

**Introducción.** Aunque el síndrome de Turner es esporádico por naturaleza, se han descrito ocasionalmente en la literatura formas hereditarias. Presentamos una madre e hija con monosomía parcial de Xp. Ambas presentaban talla baja sin anomalías viscerales ni de otro tipo asociadas.

**Caso clínico.** Paciente con diagnóstico prenatal de síndrome de Turner (46 X, del (X) (p21). Antecedentes familiares: Madre talla 148 cm, menarquia a los 11 años. Talla diana 152,5 cm. Abuela materna talla 145 cm. Antecedentes personales: Embarazo, controlado, normal, amniocentesis (46 X, del (X) (p21). Somatometría al nacimiento: peso 2.760 g (-1,4 DE), longitud 49 cm (-0,49 DE). Período neonatal inmediato normal. Se realiza ecocardiograma y ecografía abdomino-renal normales. Estudio ORL: normal. Inicia tratamiento con hormona de crecimiento a la edad de 4 años 7 meses, en ese momento presenta talla de 98,1 cm (-2,2 DE), peso 14,9 kg y edad ósea de 4 años 6 meses (TW2RUS). Evolución: Presenta muy buena respuesta al tratamiento con mejoría de 1,3 DS en el primer año de tratamiento y talla actual de 140,6 cm (+0,29 DS) tras 5 años de tratamiento. Los controles analíticos realizados, son normales incluida la función tiroidea y el despistaje de enfermedad celíaca. En los seguimientos realizados como único hallazgo destacable presenta astigmatismo en seguimiento oftalmológico. A los 7 años inicia adrenarquia con estudio de hormonas suprarrenales normales (test de ACTH: 17 OH progesterona basal 0,8 ng/ml, a los 60 minutos 1,61 ng/ml). A los 8 años 6 meses inicia botón mamario bilateral con aceleración de la edad ósea y test de LHRH puberal (LH basal 0,21 mUI/ml, LH pico 9,5 mUI/ml, FSH basal 1,07 mUI/ml, pico 9,93 mUI/ml), diagnosticándose de pubertad adelantada e iniciando tratamiento con Triptorelina. Se ha realizado cariotipo a la madre con resultado idéntico a la niña (46 X, del (X) (p21).

**Conclusiones.** Las deleciones del brazo corto del cromosoma X (Xp-) son raras y frecuentemente se asocian a mosaicismos 45X. Aquellas pacientes con una deleción terminal del brazo corto del cromoso-



ma X (distal al Xp21) pueden tener una función ovárica normal y no presentar ningún estigma somático salvo la posible existencia de un cierto grado de retraso estatural.

**34. CUIDADOS DEL DIABÉTICO TIPO I DEBUTANTE EN FINLANDIA.** Iglesias García B<sup>1</sup>, Fernández García D<sup>2</sup>, Fernández Ferrera C<sup>3</sup>. <sup>1</sup>Área de Neonatología, <sup>2</sup>Área de Ginecología. Hospital Universitario Central de Asturias. Oviedo. <sup>3</sup>Área de Salud Comunitaria. Centro de Salud de Avilés.

**Objetivos.** Conocer los cuidados llevados a cabo en un diabético debutante en una planta de pediatría en Finlandia, el país con más incidencia en la diabetes tipo 1 del mundo.

**Material y métodos.** Para el estudio se recogieron los datos de los protocolos de actuación de la planta de pediatría, así como de entrevistas a las enfermeras especialistas en diabetes pediátrica del hospital central del Kymenlaakso (Finlandia)

**Resultados y conclusiones.** Conoceremos el modo de actuación y los pasos a seguir ante un ingreso de un debut de diabetes tipo I en el país con más incidencia en el mundo de esta enfermedad. Nos encontramos ante un protocolo bien estructurado, con el que queda totalmente claro cómo actuar en cada fase del cuidado del diabético tipo I. El principal cambio con los diabéticos en España, podríamos decir que se encuentra en el modo de ajustar la insulina en las comidas, siendo en Finlandia el cálculo de hidratos de carbono en las mismas imprescindible para la administración adecuada de insulina rápida; y con ello, será posible conseguir unos valores de glucemias más estables, lo que disminuirá situaciones tanto de hipo como hiperglucemia. La desventaja se encuentra en que se necesitaría una mayor formación para el niño diabético, así como a su familia, alargando así los periodos de estancia en el hospital.

**35. ADOLESCENTES Y SINTOMATOLOGÍA TIROIDEA. ¿SOLO ADOLESCENCIA O UNA ENFERMEDAD?** Sarmiento Martínez M, Somalo Hernández L, Labra Álvarez R, Ruano Fajardo CM. Centros de Salud de Pumarín y La Lila, Oviedo. Hospital Valle del Nalón, Langreo.

**Introducción.** El pediatra de Atención Primaria juega un papel importante en el diagnóstico precoz de las enfermedades tiroideas, imprescindible para instaurar el tratamiento y evitar las consecuencias de las mismas.

**Casos clínicos. Caso 1.** Niña de 13 años que consulta, a finales del curso, por cansancio, apatía y dificultad para concentrarse. Ganancia ponderal coincidiendo con desarrollo puberal (menarquia a los 12 años). No antecedentes personales de interés. Antecedentes familiares de enfermedades autoinmunes en madre y rama materna (hipotiroidismo, gastritis atrófica y enfermedad celíaca). Exploración física: IMC: 20. No bocio. Tanner S4. P3. Analítica general: normal. Analítica tiroidea: TSH 11,34. T4L: 0,87. Ac TPO: 82. Ac TSI: <1. Yoduria: 159 µg/L. Derivación a Endocrinología. Diagnóstico: Hipotiroidismo por tiroiditis linfocitaria crónica de Hashimoto. Tratamiento con levotiroxina con buena respuesta clínica y analítica. **Caso 2.** Niña de 12 años, sin antecedentes de interés que consulta en el Centro de Salud por adelgazamiento (unos 4-5 kg), nerviosismo y dificultades para conciliar y mantener el sueño en los últimos dos meses. En la exploración física llama la atención el aspecto delgado (IMC 16,8), la taquicardia (95 lpm) y la presencia de masa en cuello compatible con tiroides aumentado de tamaño (grado 3 según clasificación de la OMS). Se realiza analítica sanguínea que muestra TSH anulada con T4L 7,7 y anticuerpos TPO >600 y TSI 13,6. Ante la sospecha de enfermedad de Graves se deriva a Urgencias del HUCA. Ingresa en planta, se instaura tratamiento antitiroideo con metimazol

y sintomático con propranolol con buena respuesta. Actualmente se mantiene tratamiento antitiroideo y sigue controles en las Consultas de Endocrinología.

**Comentarios.** El Pediatra de Atención Primaria tiene que conocer los riesgos de patología tiroidea que tienen algunos niños con determinadas enfermedades autoinmunes y síndromes asociados a autoinmunidad y realizar controles analíticos con cierta periodicidad y estar alerta ante la aparición de clínica en estos niños. El diagnóstico precoz del hipertiroidismo en los niños adolescentes es un desafío. Los síntomas de inicio son sutiles y se atribuyen a los propios de la pubertad (cansancio, adelgazamiento, insomnio, cambios conductuales...). Hay que sospecharlo si hay cambios bruscos en la conducta y rendimiento escolar, si hay signos cardiovasculares (hipertensión, taquicardia o palpitaciones) no atribuidos a otra causa o si los síntomas, inicialmente atribuidos al periodo adolescente, son muy intensos o progresan rápidamente.

**36. NO TODA ABDOMINALGIA EN EL VACTER ES UNA OBSTRUCCIÓN INTESTINAL.** Hernández Carbonell M<sup>1</sup>, Valladares Díaz AI<sup>1</sup>, García Velázquez J<sup>1</sup>, García del Saz MN<sup>1</sup>, Garrote Molpeceres R<sup>2</sup>, Martínez López AB<sup>3</sup>, Luque de Pablos A<sup>3</sup>. <sup>1</sup>Servicio de Pediatría. H. General de Segovia. <sup>2</sup>Unidad de Nefrología Pediátrica. H. Clínico Universitario de Valladolid. <sup>3</sup>Servicio de Nefrología Pediátrica. H. General Universitario Gregorio Marañón. Madrid.

**Introducción.** Las litiasis urinarias son una patología de escasa incidencia en pediatría, produciéndose sobre todo en niños con enfermedades de base. Su etiología es muy variada (alteraciones metabólicas, anatómicas, dietéticas, infecciones, etc.). Clínicamente pueden simular una infección urinaria o presentarse como dolor abdominal asociado a retención urinaria aguda, siendo fundamental efectuar un adecuado diagnóstico diferencial.

**Caso clínico.** Niño de 4 años afecto de síndrome de VACTER, de procedencia europea, portador de gastrostomía y yeyunostomía, en tratamiento con ranitidina, omeprazol, colecalciferol e hidróxido de magnesio-aluminio. Consulta en el Servicio de Urgencias Pediátricas por dolor abdominal de tipo cólico, oliguria, irritabilidad y decaimiento. Recibe alimentación enteral intermitente nocturna, con escaso aporte dietético diario de agua. Última deposición tres días antes. Se solicita Rx abdominal AP y lateral (abundantes heces) y ecografía abdominal (riñón en herradura, dilatación pielocalicial de hemirriñón izquierdo y vejiga rellena con sedimento hiperecico). Ante sospecha inicial de abdominalgia asociada a estreñimiento se administra enema de SSF, con mejoría parcial. A la exploración física se palpa globo vesical, procediéndose a realizar sondaje urinario, evacuando abundante volumen de orina, con mejoría clínica significativa, que empeora tras su retirada. Se solicita sistemático/sedimento urinario (densidad 1000, pH 9, proteínas++, esterasa leucocitaria 75 cel/µl, abundantes fosfatos amorfos, cristales de oxalato cálcico aislados) y urocultivo (negativo). En orina de 24 h se comprueba calciuria 5,46 mg/kg/24h, magnesuria 3,7 mg/kg/24 h y oxaluria 62,4 mg/1,73 m<sup>2</sup>/24 h, con bioquímica sanguínea normal. Ante la sospecha de obstrucción de vía urinaria se recoloca sondaje vesical y se remite a centro de referencia, donde realizan cistografía, encontrando múltiples cálculos milimétricos y uno de mayor tamaño impactado en uretra peneana, que fue retirado. Dicho cálculo estaba compuesto principalmente por fosfato amónico-magnésico y fosfato cálcico.

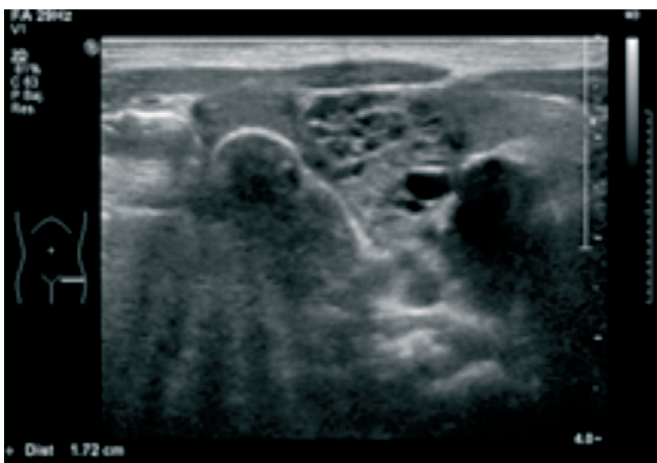
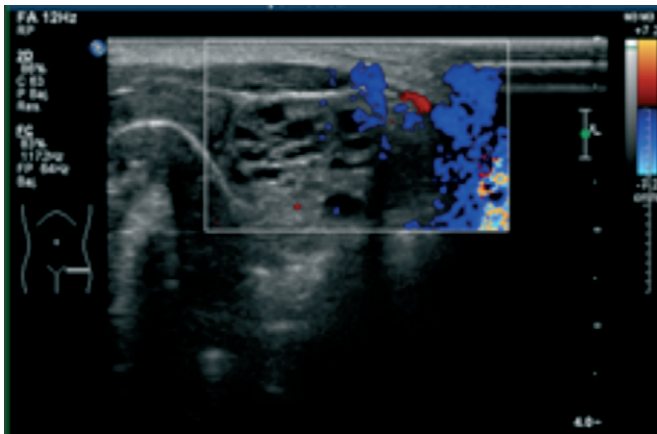
**Conclusiones.** Los cálculos uretrales son una patología pediátrica poco común. La mayoría están compuestos por fosfato y oxalato cálcico, migran desde la vejiga y se impactan en la uretra, produciendo retención urinaria aguda. Es importante filiar su etiología y composición para intentar prevenirlos en pacientes predispuestos. En nuestro caso

lo más probable es que la combinación de la medicación recibida, junto con la dieta y el escaso aporte de líquidos, precipitase la formación de los cálculos encontrados.

**37. TUMORACIÓN EN TESTÍCULO ECTÓPICO DE RECIÉN NACIDO (RN).** *Ocaña Alcober C<sup>1</sup>, Fernández Rodríguez AN<sup>1</sup>, Terroba Seara S<sup>1</sup>, Fernández Villar A<sup>1</sup>, Rodríguez Blanco S<sup>1</sup>, Palau Benavides MT<sup>1</sup>, Pinedo Ramos ME<sup>2</sup>, Pradillos Serna JM<sup>3</sup>.* <sup>1</sup>Servicio de Pediatría, <sup>2</sup>Servicio de Radiología, <sup>3</sup>Servicio de Cirugía Pediátrica. Complejo Asistencial Universitario de León.

**Introducción.** La criptorquidia es una entidad que aparece hasta en el 9% de los RN. a término, siendo la endocrinopatía y la malformación congénita de los genitales externos masculinos más frecuente. Su importancia radica en que incrementa el riesgo relativo de padecer cáncer testicular en hasta 2,3 veces si no se extirpa antes de los 12 años.

**Caso clínico.** RN a término en el que destaca en la exploración física inicial, ausencia de testículo izquierdo en la bolsa escrotal. Se solicita ecografía, identificándose la gónada en cavidad abdominal que incluye una tumoración de 1,9 cm, de naturaleza mixta (componente sólido y quístico con vasos entre las áreas quísticas). En la analítica destaca una  $\beta$ HCG de 38,736 UI/ml y una  $\alpha$ FP de 0,5 ng/dl. Se programa cirugía antes de los 2 meses para extirpación de la masa por medio del abordaje Pfannenstiel.



**Conclusión.** La criptorquidia es una de las alteraciones genitales más frecuentes en el varón. Un testículo mal descendido es susceptible de degeneración maligna y con frecuencia asocia otras malformaciones de la vía genitourinaria. Por ello es importante una exploración minuciosa al nacimiento

**38. AGENESIA UTERINA. A PROPÓSITO DE UN CASO.** *Javaloyes G, Cabanillas Boto M, Del Olmo M, Serena Gómez G, Ariza Sánchez ML, Muñozerro Sesmero M, Vaca Vaca JM, De la Torre Santos SI.* Servicio de Pediatría. Servicio de Ginecología y Obstetricia. Complejo Asistencial Universitario de Palencia.

**Introducción.** La agenesia mulleriana, también conocida como síndrome de Mayer-Rokitansky-Küster-Hauser es un cuadro malformativo debido a trastornos en el desarrollo de los conductos de Müller embrionarios, que afecta al desarrollo del útero, trompas, cérvix y parte superior de la vagina. Los ovarios son funcionantes y los genitales externos normales. Se presenta como amenorrea primaria en pacientes fenotípicamente femeninas. Es una enfermedad congénita rara que afecta a 1 de cada 5000 mujeres.

**Caso clínico.** Mujer de 13 años 6 meses remitida a la consulta por entecimiento de la velocidad de crecimiento en el último año. No menarquia. Aporta estudio realizado por su pediatra, incluyendo serología de enfermedad celíaca y función tiroidea dentro de la normalidad. Como antecedentes familiares: Talla paterna: 164 cm. Talla materna: 159 cm. Menarquia a los 10 años. Talla diana: 155 cm (-1,5 DS). Hermana de 10 años, sana. Padre con déficit parcial de  $\alpha$ -1-antitripsina con genotipo MZ. Antecedentes personales: Embarazo, parto normal. Ictericia neonatal por déficit parcial de  $\alpha$ -1-antitripsina con genotipo MZ. Peso al nacimiento: 3220 g. Talla al nacimiento: 51 cm. A la exploración física destacaba un peso de: 45,700 kg (-0,67 DS) y talla: 149,9 cm (-1,46 DS). Velocidad de crecimiento: 2,8 cm/año (-0,03 DS), con un desarrollo puberal: S4P3-4A3. Genitales externos femeninos normoconfigurados. Resto de la exploración normal. Se realizó radiografía de muñeca para valorar edad ósea con un TW3-RUS en Pc 50 de 15 años (maduración ósea completa). Una radiografía de columna en la que se evidencia defecto de segmentación del arco posterior C2-C3. (No condiciona escoliosis ni deformidad). En la ecografía abdominal-pélvica solicitada se evidenciaban los siguientes hallazgos: ambos riñones con tamaño y morfología normal, superficie lisa, parénquima con grosor conservado sin masas ni quistes ni dilatación de los sistemas colectores. Se visualizaban ambos ovarios de 25 y 20 mm con folículos de 9-11 mm. No se visualizaba útero. Ante estos resultados se solicitó una RNM de pelvis donde se comprobó la existencia de una agenesia uterina completa con ausencia de receso vaginal. Ovarios con morfología conservada, con folículos en su interior, el izquierdo algo más elevado aunque sin patología macroscópica. El cariotipo fue 46 XX. Se derivó al Servicio de Cirugía Pediátrica para valoración donde se pudo objetivar un acortamiento vaginal además de la agenesia uterina, valorando tratamiento conservador o quirúrgico en un futuro.

**Conclusiones.** 1) El síndrome de Rokitansky debe incluirse en el diagnóstico diferencial de amenorrea primaria. 2) La RMN está considerada "gold standard" para el diagnóstico de anomalías del aparato reproductor. 3) Es necesario descartar la presencia de malformaciones asociadas (renales y óseas). 4) Las diferentes variantes de aplasia/atresia vaginal se corrigen mediante técnicas de dilatación vaginal o cirugía creando una neovagina en los casos de aplasia.

**39. ABDOMEN AGUDO COMO PRESENTACIÓN ATÍPICA DE VÁLVULAS DE URETRA POSTERIOR. A PROPÓSITO DE UN CASO.** *Caunedo Jiménez M<sup>1</sup>, Arriola Rodríguez-Cabello S<sup>1</sup>, Ruiz Castellano N<sup>1</sup>, González-Lamuño Leguina D<sup>1</sup>, Fernández Jiménez MP, López López AJ.* <sup>1</sup>Servicio de Pediatría, <sup>2</sup>Servicio de Cirugía Pediátrica. Hospital Universitario Marqués de Valdecilla. Santander.

**Introducción.** Las válvulas de uretra posterior constituyen la causa más común de obstrucción de la vía urinaria en el período neonatal y es

la uropatía obstructiva que con más frecuencia lleva a la insuficiencia renal en la edad pediátrica. Sin embargo, el diagnóstico y tratamiento de las valvas de uretra posterior se ha revolucionado con el desarrollo de nuevas tecnologías de ultrasonido prenatal y el desarrollo de nuevos instrumentos endoscópicos y de resección, con lo que ha mejorado la supervivencia de los niños con este diagnóstico.

**Caso clínico.** RNPT (35 + 2 sem) PAEG (2.240 g). Embarazo controlado. Ecografías prenatales: semana 20 dilatación de pelvis renal izquierda; semana 32 dilatación pieloureteral bilateral. Inicia diuresis y expulsa meconio en las primeras horas. Lactancia artificial desde el nacimiento. Rechazo parcial de alimentación. Micciones frecuentes aunque chorro miccional anormal. Ingres a las 2 semanas por abdomen patológico/peritonitis. Laparotomía exploratoria y estudios de imagen (ecografía, RMN) donde se observan válvulas de uretra posterior con vejiga muy engrosada; hematoma subcapsular renal derecho; y probables urinomas perirrenales izquierdos. Vejiga de lucha secundaria, que condiciona estenosis ureteral distal bilateral (por hipertrofia del detrusor) y ureterohidronefrosis asociada. Signos que sugieren rotura de vía urinaria, con presencia de colecciones compatibles con urinomas (con componente hemorrágico asociado); significativa cantidad de líquido ascítico. Datos de insuficiencia renal (mixta: prerrenal, renal, postrrenal). Sondaje vesical y tratamiento médico de sostén. Buena evolución con corrección de las cifras de urea/cr, iones y acidosis metabólica. A los 38 días resección de las válvulas mediante cistoscopia. Ureterostomía bilateral de descarga. Buena evolución postquirúrgica. Tratamiento con ditropan y profilaxis antibiótica. Buen crecimiento y desarrollo. A los 7 meses no existen datos que sugieran insuficiencia renal, salvo discreta poliuria. Pendiente de reintervención para cierre de las ostomías.

**Conclusiones.** Un diagnóstico tardío de las válvulas de uretra posterior puede tener repercusiones clínicas y analíticas severas, como en nuestro caso, por lo que una valoración detallada de las ecografías prenatales y un control evolutivo estrecho de los neonatos con alteraciones fetales es fundamental.

**40. UROPATÍA OBSTRUCTIVA LITIÁSICA DE PRESENTACIÓN ATÍPICA.** *Fernández García L, Granell Suárez C, Oviedo Gutiérrez M, Barnes Marañón S, Molnar A, Lara Cárdenas DC, Gómez Farpón A, Amat Valero S. Servicio de Cirugía Pediátrica. Hospital Universitario Central de Asturias. Oviedo.*

**Introducción.** La urolitiasis es una entidad poco frecuente en la infancia pero de gran importancia en la práctica urológica pediátrica. La manifestación clínica de uropatía obstructiva más frecuente es el dolor abdominal tipo cólico e irradiado que asocia frecuentemente hematuria.

**Caso clínico.** Presentamos el caso de una mujer de 4 años con síndrome emético, e intolerancia completa, de tres días de evolución. Afebril. Sin dolor abdominal ni clínica miccional. Como antecedentes familiares su madre había presentado cólicos renales. Con una exploración anodina y un abdomen no doloroso sin signos de peritonismo y puñopercusión renal bilateral negativa, además de una analítica sanguínea y de orina normales, se ingresa a la paciente a dieta absoluta para fluidoterapia y observación. A las 48 horas de ingreso por la persistencia de los vómitos se realiza ecografía abdominal en la que se objetiva un cálculo ureteral distal derecho de 4 mm además de material ecogénico en cáliz inferior del riñón ipsilateral. Se mantiene actitud expectante unas horas pero la paciente comienza a presentar febrícula y una analítica sanguínea de control muestra leucocitosis discreta con desviación izquierda y un aumento de reactantes de fase aguda además de hematuria en el sistemático y sedimento de orina. Se repite

ecografía abdominal en la que se observa litiasis en uréter distal de 10 mm de diámetro que condiciona una moderada hidronefrosis derecha no pudiéndose descartar pionefrosis. Se inicia antibioterapia empírica y se interviene de forma urgente realizándose cistoscopia, extracción de cálculos y colocación de catéter doble J. El postoperatorio cursa sin incidencias produciéndose la desaparición inmediata de los vómitos y reintroduciéndose alimentación oral a las 24 horas de la intervención. Una semana tras el alta con una ecografía abdominal que resulta ser normal, la paciente es programada para retirada de catéter ureteral. Actualmente a estudio nefrológico.

**Conclusiones.** La sintomatología digestiva (náuseas, vómitos, ileo reflejo) como manifestación clínica aislada de urolitiasis es muy infrecuente, por lo que condiciona normalmente un retraso en su diagnóstico. La identificación precoz de uropatía obstructiva es fundamental de cara a evitar daños a nivel renal potencialmente irreversibles.

**41. MASA INTERLABIAL COMO FORMA DE PRESENTACIÓN DE URETEROCELE.** *Ruiz Castellano N<sup>1</sup>, Vázquez Canal R<sup>1</sup>, González Pérez D<sup>1</sup>, Gutiérrez Pascual D<sup>1</sup>, Alegría Echauri E<sup>1</sup>, Fernández Jiménez MP, López López AJ<sup>2</sup>, Villaespesa Díaz MC<sup>3</sup>. <sup>1</sup>Servicio de Pediatría, <sup>2</sup>Servicio de Cirugía Pediátrica, <sup>3</sup>Servicio Radiodiagnóstico. Hospital Universitario Marqués de Valdecilla. Santander.*

**Introducción.** Las masas que podemos encontrar a nivel interlabial en una niña son heterogéneas, pudiendo existir a menudo confusión en su diagnóstico y manejo. El ureteroceles es una malformación congénita rara, con incidencia aproximada 1/4.000 recién nacidos vivos y predominio en el sexo femenino en una proporción 6:1. Consiste en la dilatación de la porción distal del uréter, pudiendo ser intravesical o extravesical, y está frecuentemente asociado a malformaciones del tracto urinario. Su presentación como prolaps interlabial es rara.

**Casos clínicos.** **Caso 1.** Recién nacida a término mujer que presenta en exploración al nacimiento tumoración blanda violácea lisa interlabial, que protruye con maniobras de valsava. En ecografías prenatales en semana 32, sospecha de riñón derecho pélvico atrófico y riñón izquierdo hipertrófico. Se realiza ecografía abdominal en las primeras horas de vida donde no se visualiza riñón derecho, se observa riñón izquierdo hipertrófico (6 cm) sin alteraciones y estructura tubular en fosa iliaca derecha, que se extiende retrovesicalmente, sugestivo de uréter ectópico. Se confirma con RM abdominal riñón derecho displásico no funcional, y uréter ectópico derecho. Dados los hallazgos se inicia profilaxis antibiótica y se practica punción evacuadora a nivel masa interlabial aspirándose orina. Buena evolución posterior, sin reaparición de la lesión. **Caso 2.** Neonato mujer de 8 días de vida, que presenta en las últimas horas tumoración violácea de consistencia blanda entre labios mayores. Embarazo sin incidencias, con ecografías prenatales sin alteraciones. Se solicita ecografía abdominal en la que se objetiva doble sistema renal izquierdo con ureterohidronefrosis del piélon superior y uréter ectópico, con riñón derecho normal. Se inicia profilaxis antibiótica y se procede a drenaje del ureteroceles desapareciendo la lesión interlabial. Se realiza control ecográfico en el que se observa mejoría de la dilatación de piélon superior izquierdo. Pendiente de gammagrafía renal para valorar función del hemiriñón superior y CUMS para valorar RVU residual.

**Comentarios.** Ante masa interlabial en recién nacida mujer, se debe pensar en la posibilidad de que se trate de un ureteroceles a pesar de ser una forma rara de presentación. Dada la frecuente asociación con la duplicación renal, se debe completar estudio con pruebas de imagen y funcionales. El objetivo del tratamiento quirúrgico es eliminar la obstrucción que produce, para disminuir el posible daño renal.

**42. MOTIVO DE CONSULTA ENURESIS SECUNDARIA: UNA URGENCIA HIPERTENSIVA.** *Zoido Garrote E, Puerta Pérez P, Revilla Orias MD, García Aparicio C, Guevara Caviedes LN, Fernández Fernández M, Martínez Badás JP, Álvarez Cañas MC. Servicio de Pediatría. Complejo Universitario Asistencial de León.*

**Introducción.** Una urgencia hipertensiva es una HTA severa sin disfunción orgánica aguda, que precisa descenso progresivo de la TA en 24-48 horas. Todo niño con crisis hipertensiva requiere ingreso, monitorización de TA y administración de drogas hipotensoras intravenosas. Hay que realizar determinaciones seriadas de TA, identificar causas secundarias e investigar la presencia y severidad del daño en los órganos diana.

**Caso clínico.** Niña de 13 años que acude a consulta de Nefrología Infantil por enuresis secundaria, de un año de evolución, sin respuesta a desmopresina vo. Refiere clínica de sudoración profusa, astenia y polidipsia. Se constata TA de 169/127 (>Pc 99). Ingresa para estudio y tratamiento de crisis hipertensiva. Se realiza ecografía abdominal con masa suprarrenal derecha de unos 4x4 cm, compatible con feocromocitoma. Se inicia tratamiento alfa bloqueante con doxazosina vía oral. En orina de 24 horas se constata noradrenalina de 1.816 µg/24 h. Se realiza estudio de extensión con RMN, Gammagrafía con MIBG con I<sup>123</sup> y SPECT-CT abdominal sin detectar implantes extrasuprarrenales. Se optimiza tratamiento con doxazosina hasta un máximo de 0,75 mg/kg/día, y se asocia beta bloqueante, atenolol a 0,7 mg/kg/día vía oral, una semana previa a la intervención. Se lleva a cabo adrenalectomía laparoscópica derecha, sin incidencias. En el postoperatorio presenta hipotensión tratada con expansión de volumen y perfusión continua de noradrenalina. Posteriormente mantiene TA normales, sin clínica asociada. La anatomía patológica descarta malignidad. Actualmente nuestra paciente se encuentra asintomática, estando pendiente de realizar estudio genético.

**Comentarios.** La inclusión de la medición de TA en la asistencia pediátrica, y publicación de valores de referencia de TA en niños ha permitido detectar casos graves de HTA asintomática o enmascarada. El feocromocitoma es una neoplasia rara en pediatría; la mayoría son esporádicos, aunque los síndromes familiares son más frecuentes en este rango de edad. Se trata del tumor endocrino más frecuente en la infancia, de ahí la importancia de descartarlo en todo paciente pediátrico con HTA. La experiencia del manejo en niños es limitada, por lo que se basa en la obtenida en la población adulta.

**43. HIPOURICEMIA COMO HALLAZGO CASUAL.** *Puente Montes S, González Martín L, Crespo Valderrábano L, Pérez Gutiérrez E, Vegas Álvarez AM, Sánchez Garrido M, Centeno Malfaz F. Servicio de Pediatría. Hospital Universitario Río Hortega. Valladolid.*

**Introducción.** La hipouricemia renal hereditaria está caracterizada por un transporte defectuoso de ácido úrico en el túbulo proximal. Sigue un patrón de herencia autosómica recesiva. Existen dos subtipos: hipouricemia renal tipo 1 causada por mutaciones en el gen SLC22A12 que codifica el transportador URAT1 y el tipo 2 debido a mutaciones en el gen SLC2A9 que codifica el transportador GLUT9. Cursa con niveles de ácido úrico en sangre generalmente inferiores a 1 mg/dl con excreción fraccional aumentada. El filtrado glomerular y el resto de función tubular deben ser normales.

**Caso clínico.** Niña de 11 años de etnia gitana derivada a la consulta por proteinuria. No refieren antecedentes personales ni familiares reseñables. Se confirma la existencia de proteinuria de origen ortostático objetivándose una hipouricemia con excreción fraccional de ácido úrico elevada. Resto de función tubular normal. Investigando en la

historia familiar se comprueba la misma alteración hidroelectrolítica en la madre de la paciente. Se solicita estudio genético en la paciente detectándose mutación en el gen SLC22A12 confirmándose el diagnóstico de hipouricemia renal.

**Comentarios.** La hipouricemia renal hereditaria es una tubulopatía en general benigna, que como en nuestro caso suele ser asintomática. Pero en un 10% de los casos produce clínica de nefrolitiasis, e incluso insuficiencia renal aguda inducida por el ejercicio. El tratamiento incluye el incremento de ingesta de líquidos para evitar la hipersaturación del ácido úrico y la alcalinización con citrato potásico para aumentar la solubilidad del ácido úrico.

**44. REVISIÓN DE LAS PUBLICACIONES DE LOS AUTORES DE CASTILLA Y LEÓN EN ANALES DE PEDIATRÍA EN LOS ÚLTIMOS 15 AÑOS.** *Puerta Pérez MP, Guevara Caviedes LN, García Aparicio C, Zoido Garrote E, Revilla Orias MD, Muñoz Lozón A, Reguera Bernardino J, Rodríguez Fernández LM. Servicio de Pediatría. Complejo Asistencial Universitario de León.*

**Introducción.** La Asociación Española de Pediatría dispone desde 1968 de su revista científica, *Anales de Pediatría*.

**Objetivos.** Conocer las aportaciones de los autores Castellano-leoneses en la publicación de artículos científicos en la revista *Anales de Pediatría* en los últimos 15 años.

**Material y métodos.** Estudio descriptivo retrospectivo mediante la revisión de los artículos publicados en la página oficial de la revista, *Anales de Pediatría*, entre los años 2000 y 2014.

**Resultados.** *Anales de Pediatría* cuenta con una producción anual que supera los 200 artículos/año. Las publicaciones de Castilla y León suponen un 6% del volumen de la revista. Desde la introducción del factor de impacto, en 2009, se redujo el número de publicaciones de los autores de Castilla y León de manera global. En el periodo de estudio, Valladolid publicó un total de 97 artículos, seguida de León (47) y Zamora (35). Zamora guardó una relación entre el número de artículos publicados por cada 10.000 habitantes en edad pediátrica y su dotación de pediatras, de 4,35 y de 1,84 respectivamente, seguida de Valladolid (3,83 y 1,17, respectivamente). El 75,3% de las publicaciones procedían de pediatras de atención hospitalaria, el 17,5% de atención primaria y el 7,2% de autores de las universidades de Valladolid y Salamanca. El Hospital Clínico Universitario sumó 50 publicaciones, seguido por el Complejo Asistencial Universitario de León (43) y Hospital Virgen Concha (34). El 33% de los artículos publicados por autores castellano-leoneses fueron "cartas al editor" y el 23%, "originales". En un 30% de los artículos, Castilla y León firmó junto con otras comunidades autónomas.

**Conclusiones.** En nuestra comunidad Valladolid es la provincia con mayor número de artículos publicados y Zamora registra el mayor número de publicaciones en relación a su población en edad pediátrica y a su número de pediatras. La tipología de artículo elegida por los autores de nuestra comunidad es la de "originales" y "cartas al editor". Los pediatras hospitalarios son la fuente mayoritaria de artículos. En un tercio de los artículos hay asociación con otros autores, españoles o extranjeros.

**45. LA ENFERMERA ESCOLAR: UNA REALIDAD INVISIBLE EN ASTURIAS.** *Bestilleiro Fernández P<sup>1</sup>, Cacheda Abeledo A<sup>1</sup>, Pena Ramírez N<sup>2</sup>, Pérez Zaa M<sup>3</sup>, Laiz Rodríguez ME<sup>4</sup>, Montes Fernández C<sup>4</sup>, Valle Lence L<sup>4</sup>, Rodríguez Martínez MP.* <sup>1</sup>Residente de Enfermería Pediátrica. Hospital de Cabueñes. <sup>2</sup>Residente de Enfermería Pediátrica. Hospital Universitario Central de Asturias. <sup>3</sup>Supervisora de Neonatología. Hospital de Cabueñes. <sup>4</sup>Enfermera en Pediatría. Hospital Universitario Central de Asturias.

**Introducción.** La enfermera escolar lleva desempeñando su trabajo desde 1902 y aunque haya pasado más de un siglo, su presencia en los colegios españoles es ínfima pese a los beneficios que se obtendrían desde el momento de su incorporación al centro escolar.

**Objetivo.** Conocer los beneficios derivados de la presencia de la enfermera escolar en los distintos centros educativos para su inminente implantación en los colegios del Principado de Asturias.

**Material y método.** Revisión en las bases de datos Pubmed, Web of Knowledge y Cochrane, durante los meses de junio a septiembre de 2015. Se han encontrado 224 estudios pero solo 12 cumplen con los criterios del estudio.

**Resultados.** Con la presencia de la enfermera escolar se realizaría un seguimiento del enfermo crónico escolarizado a través de unos cuidados seguros, pudiendo administrar medicación de forma legal y segura. Reduciría los costes sanitarios disminuyendo la hospitalización y las visitas al Centro de Salud gracias a su rol asistencial en el colegio ante accidentes y potenciaría hábitos de vida saludables a través de la impartición de un programa de educación sanitaria continuo a padres y niños.

**Conclusiones.** La presencia de la Enfermera escolar aporta numerosos beneficios y ningún inconveniente.

#### 46. ARTRITIS IDIOPÁTICA JUVENIL (AIJ) POLIARTICULAR SECA: UNA VARIANTE QUE COMPLICA EL DIAGNÓSTICO.

*García Aparicio C, Fernández Rodríguez AN, Revilla Orías D, Garrote Zoido E, Guevara Caviedes LN, Reguera Bernardino J, Rodríguez Blanco S, Muñiz Fontán M. Servicio de Pediatría. Complejo Asistencial Universitario de León.*

**Introducción.** El término AIJ engloba todas las formas de artritis crónica (al menos 6 semanas de evolución), etiología desconocida e inicio antes de los 16 años de edad. Aunque su prevalencia en nuestro medio es de, al menos, 1/1.000 niños; sigue siendo una entidad relativamente desconocida por los pediatras generales, lo cual demora el diagnóstico, especialmente en casos de presentación atípica o larvada.

**Caso clínico.** Niña de 12 años con cuadro de 2 meses de evolución de rigidez articular progresiva y dolor de predominio matutino en extremidades inferiores, sin cuadro infeccioso previo o concomitante; aunque sí febrícula e hiporexia al inicio del proceso cuando acude a Urgencias realizándose hemograma, bioquímica con reactantes de fase aguda (RFA) y CK; todo ello sin alteraciones, pese a lo cual es remitida a la consulta de Neurología Infantil por ser muy llamativa la rigidez. En las siguientes semanas presenta empeoramiento progresivo que le impide la deambulación; por lo que su pediatra realiza una nueva analítica en la que destaca ferropenia, aumento de RFA (PCR 96,2 mg/L y VSG 77 mm/1<sup>h</sup>), FR negativo y ANAs positivos (1/2560); al ser valorada en la Consulta de Reumatología Infantil, presenta aceptable estado general con fenotipo peculiar (micrognatia, pabellones auriculares de implantación baja, facies alargada, sindactilia parcial del tercer y cuarto dedo en ambos pies); escoliosis, masas musculares hipotróficas, posición rígida en semiflexión de extremidades inferiores, limitación articular con movilización pasiva dolorosa en rodillas, caderas, interfalángicas, carpos, codos, zona cervical y témporo-mandibular, sin datos claros de derrame salvo en varias interfalángicas proximales de ambas manos; constatada la existencia de una poliartritis muy incapacitante, ingresa para estudio con ibuprofeno pautado a dosis antiinflamatorias y, tras lectura de Mantoux negativo y llegada de serologías también negativas a virus hepatotropos, se inicia corticoterapia con prednisona a 1 mg/kg/día (5 días con lento descenso posterior), metotrexato subcutáneo (15

mg/m<sup>2</sup>/semanal) e infiltración con triamcinolona intraarticular, bajo sedoanalgesia en UCIP, de rodillas, caderas y muñecas; siendo dada de alta para control ambulatorio tras objetivar una mejoría importante en la movilidad general, persistiendo sobre todo el bloqueo en la cadera izquierda.

**Comentarios.** La clasificación actual de la AIJ incluye 6 formas clínicas distintas (oligoarticular, poliarticular, asociada a entesitis, psoriásica, indiferenciada y sistémica), de las cuales hasta un 25% pueden corresponder a poliarticulares factor reumatoide (FR) negativo, con un claro predominio femenino. Cuando la presentación no incluye tumefacción articular clara (las llamadas formas “secas” de la cual nuestra paciente es un ejemplo) el diagnóstico es mucho más complicado y los niños pueden hacer un largo periplo por consultas tan variadas como Neurología, Gastroenterología, Endocrinología, etc. por sospecha de espasticidad, debilidad muscular, fallo de medro, etc., por lo que hay que estar atentos ante esta posibilidad diagnóstica para iniciar un tratamiento intensivo antes de que la afectación articular genere secuelas irreversibles.

47. LA UVEÍTIS QUE NOS QUISO DESPISTAR. *Blázquez Gómez CJ, Pérez Menéndez MT<sup>1</sup>, Macías Franco S<sup>2</sup>, Gutiérrez Alonso S<sup>1</sup>, Pérez Basterrechea B<sup>1</sup>, Palacios Loro ML<sup>1</sup>, Segura Ramírez DK<sup>1</sup>. <sup>1</sup>AGC de Pediatría, <sup>2</sup>Servicio de Oftalmología. Hospital Universitario Central de Asturias. Oviedo.*

**Introducción.** La uveítis es una patología infrecuente. La mayoría se asocian con las AIJs, sin embargo, puede ser uno de los signos acompañantes de la sarcoidosis, del TINU, del síndrome de Behçet. En cuanto a la etiología infecciosa, la endoftalmitis bacteriana endógena puede ocurrir con mínimos signos sistémicos y la candidiásica suele estar presente en inmunodeprimidos.

**Caso clínico.** Paciente de 11 años consulta por movimientos sacádicos bilaterales y visión borrosa de 1 mes de evolución y fiebre de 39,1°C. Antecedentes personales, tics esporádicos; antecedentes familiares, componente autoinmune presente. La EF era anodina. En la exploración oftalmológica no se objetivaron en polo anterior signos de inflamación; el fondo de ojo reveló vitritis con “snowballs”. Se realiza analítica presentando unos RFA elevados y ante ello, se sospecha una endoftalmitis candidiásica. Se inicia tratamiento empírico con anfotericina B, vancomina y cefotaxima intravenosas. Durante su ingreso, se buscan etiologías inmunológicas y microbiológicas; hallándose únicamente, un *Campylobacter jejuni* en heces. Se solicita ecocardiograma y RMN para descartar endocarditis micótica enfermedad desmielinizante respectivamente, siendo ambas normales. Al 4º día de ingreso y ante la falta de mejoría, se pide control analítico para realizar vitrectomía. Se obtiene una hipopotasemia (2,5 mEq/dl), TP alterado (36%), hipotiroidismo subclínico, anemia de probable origen multifactorial y proteinuria de 1 g/L. Al 7º día y ante el empeoramiento de la agudeza visual, se decidió vitrectomía diagnóstico-terapéutica que descartó patología infecciosa y linfoproliferativa. Se diagnosticó de *pars planitis*, se suspende antibioterapia y antimicóticos; se inicia metilprednisolona oral y micofenolato mofetil. En el seguimiento de Oftalmología su evolución es satisfactoria.

**Comentarios.** Muchos pacientes no verbalizan su queja, con el consiguiente retraso en el diagnóstico y el mayor riesgo de ambliopatía y daño irreversible. A pesar de que la mayoría son autoinmunitarias, algunas son infecciosas o por infiltración maligna; por ello cobra importancia el abordaje multidisciplinar. De hecho, el oftalmólogo tendrá la clave en el diagnóstico etiológico para indicar una batería racional de pruebas. El reto, en pediatría, está en el tratamiento inmunosupresor.

## Viernes 6 de noviembre - Sesión 4

**Moderador:** Francisco Javier Fernández González

#### 48. TUMOR HINCHADO DE POTT, A PROPÓSITO DE UN CASO.

González García LG<sup>1</sup>, Fernández Morán M<sup>1</sup>, Díaz Zabala M<sup>1</sup>, Carrera García L<sup>1</sup>, Rodríguez García L<sup>1</sup>, Pascual Pérez AI<sup>1</sup>, Méndez Sánchez A<sup>1</sup>, Lastra Areces B<sup>2</sup>. <sup>1</sup>AGC Pediatría. Hospital Universitario Central de Asturias. Oviedo. <sup>2</sup>Pediatría. Hospital San Agustín. Avilés.

**Introducción.** El tumor hinchado de Pott se define como una osteomielitis del hueso frontal con absceso subperióstico y tumefacción frontal, que aparece como complicación infrecuente de la sinusitis y los traumatismos craneales, siendo más habitual en adolescentes. La cefalea, la fiebre y una masa fluctuante en la frente son hallazgos típicos que ayudan al diagnóstico, precisando siempre tratamiento quirúrgico combinado con antibioterapia intravenosa. A continuación se presenta un caso cuyo diagnóstico se demoró por su infrecuencia.

**Material y métodos.** Paciente mujer de 11 años que ingresa por tumefacción frontal de 20 días de evolución, de aparición inicial tras un traumatismo frontal y que posteriormente se perpetuó en contexto de sinusitis (cefalea y rinorrea purulenta). Recibió 2 semanas de tratamiento con claritromicina por sinusitis y permaneció afebril en todo momento. En la analítica presentaba leucocitosis (17.900/mm<sup>3</sup>) con neutrofilia (94%) y proteína C reactiva de 0,8 mg/dl. El cultivo del absceso subgaleal mostró *Streptococcus milleri*. Se realizó TC craneal que mostró 2 colecciones epidurales que inicialmente se interpretaron como hematomas en evolución. Finalmente la resonancia cerebral realizada al mes del inicio del cuadro fue diagnóstica; mostrando dos abscesos epidurales frontales con origen en una sinusitis del hueso frontal. Recibió tratamiento con cefotaxima durante 28 días hasta que finalmente se decidió abordaje quirúrgico por persistencia de la clínica. La cirugía evidenció importante osteomielitis del hueso frontal. Se realizó curetaje con exéresis del hueso dañado y obliteración del seno frontal. Tras 2 semanas más de antibioterapia intravenosa con cefalosporinas de 3ª generación y metronidazol fue dada de alta. La evolución en los dos años siguientes ha sido satisfactoria, se encuentra asintomática y no ha experimentado recidivas.

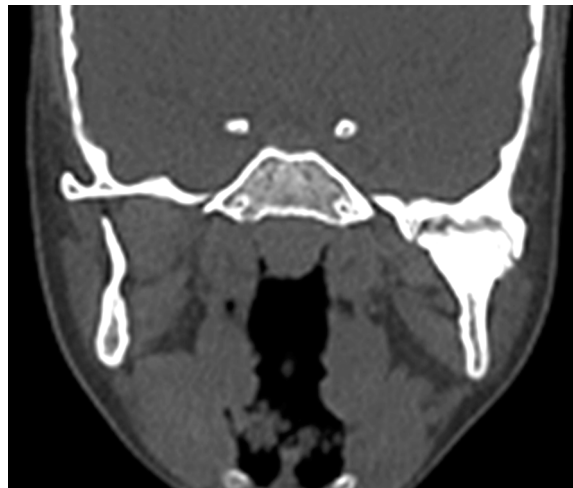**Conclusiones.** El tumor hinchado de Pott es una entidad muy infrecuente y que por ello supone un reto diagnóstico. La aparición de una masa fluctuante persistente en la región frontal en un paciente con síntomas de sinusitis o tras un traumatismo craneal previo debe hacernos sospecharla. El tratamiento se basa en la cirugía junto con la antibioterapia intravenosa.

#### 49. MALOCCLUSIÓN BUCAL COMO SECUELA DE ARTRITIS SÉPTICA DE ARTICULACIÓN TEMPORO-MANDIBULAR SECUNDARIA OTITIS MEDIA. Fernández Miaja M<sup>1</sup>, Mata Zubillaga D<sup>1</sup>, Miaja Quiñones J<sup>2</sup>. <sup>1</sup>Hospital San Agustín. Avilés. <sup>2</sup>Centro de Salud Mieres Sur.

**Introducción.** La artritis séptica de la ATM es infrecuente. Se produce por migración bacteriana hematogena o infección continua directa (dentaria, ótica, parotídea...). Se manifiesta como dolor y eritema preauricular espontáneo y fiebre. El edema poco frecuente.

**Caso clínico.** Niña de 2 años con dificultad en apertura bucal. Había ingresado a los 18 meses por OMA derecha de curso tórpido, con fiebre persistente e inflamación preauricular. Se trató con cefotaxima y cloxacilina IV (7 días), completando 10 días VO. Ante la sospecha de anquilosis de ATM secundaria a OMA se realizó TAC (figura) observándose hallazgos compatibles con secuelas de artritis séptica de la ATM. Realizó fisioterapia intensiva, consiguiendo apertura bucal máxima de 15 mm. A

los 6 años se realizó primera fase de tratamiento quirúrgico (liberación del bloque anquilótico, artroplastia y coroidectomía), consiguiendo una apertura máxima de 30 mm y espontánea de 20 mm.



**Comentarios.** 1) La artritis séptica de la ATM se debe sospechar en ante dolor severo y repentino en región preauricular, trismus y maloclusión aguda. 2) La recuperación de la función articular puede requerir procedimientos invasivos como reconstrucciones parciales o recambios articulares.

#### 50. HIPERTRANSAMINEMIA Y VIRUS DE EPSTEIN-BARR. Fournier Carrera M<sup>1,2</sup>, Suárez Castañón C<sup>1</sup>, García González V<sup>2</sup>, Martínez Blanco J<sup>2</sup>. <sup>1</sup>Centro de Salud "Severo Ochoa". <sup>2</sup>Centro de Salud "El Coto". Gijón. Asturias.

**Introducción.** La mononucleosis infecciosa es una entidad muy frecuente en edad pediátrica, producida por el virus de Epstein-Barr, y con una serie de características clínicas y analíticas que, cuando están presentes, nos ayudan a orientar el diagnóstico. Sin embargo, en ocasiones, tanto la sintomatología como los resultados de laboratorio, pueden ser inespecíficos.

**Caso clínico.** Presentamos el caso de un niño de 5 años, sin antecedentes patológicos de interés, que acude inicialmente por presentar una adenopatía < 3 cm, sin signos inflamatorios, a nivel del ángulo submandibular derecho, sin acompañarse de fiebre ni otros síntomas, ni hallazgos significativos en la exploración. Se mantiene en observación explicando signos de alarma a vigilar. Dos semanas más tarde, acude por aumento de tamaño de la adenopatía y dolor a ese nivel. Continúa afebril. En la exploración se aprecian: a nivel submandibular derecho bloque adenopático > de 3 cm, de consistencia dura y ligeramente doloroso a la palpación, pequeñas adenopatías laterocervicales e inguinales sin signos inflamatorios. No presenta adenopatías supraclaviculares ni axilares. Se palpa bazo 2 cm bajo reborde costal. No hepatomegalia, ni ictericia. Exploración ORL sin hallazgos. Se decide solicitar analítica y serologías de mononucleosis infecciosa, añadiendo *Bartonella henselae* por presentar contacto con un gato en domicilio familiar. En la analítica destaca importante elevación de las transaminasas (GOT 631 U/L; GPT 1.334 U/L), aumento de la LDH (897 U/L) y linfocitosis. Se reciben los resultados de la serología, que es positiva para VEB (IgM VCA y Paul Bunnell positivos). En nuevo control analítico realizado un mes más tarde, se objetiva normalización de la fórmula leucocitaria y de la LDH, y disminución de las cifras de transaminasas (GOT 62 U/L; GPT 106 U/L). Asintomático, con una pequeña adenopatía residual <1 cm en región submandibular, sin otras alteraciones en la exploración física.

**Comentarios.** En nuestro caso, el virus de Epstein Barr produjo síntomas muy inespecíficos con una llamativa elevación de enzimas hepáticas (muy superior a la habitual). Dentro del diagnóstico diferencial de la hipertransaminemia debemos tener en cuenta obesidad, fármacos hepatotóxicos, hepatitis autoinmunes, enfermedad celíaca..., pero sobre todo infecciones virales, ya que son la causa más frecuente.

**51. FIEBRE EN NIÑO TRAS VIAJE A BRASIL: A PROPÓSITO DE UN CASO DE DENGUE.** *Alonso Rubio P, Mangas Sánchez C, Gutiérrez Martínez JR, Fidalgo Alonso A, Carreras Ugarte L, Álvarez Álvarez S. AGC de Pediatría. Hospital Universitario Central de Asturias. Oviedo.*

**Introducción.** Las enfermedades infecciosas importadas han aumentado en los últimos años en pediatría. En los pacientes que consultan por síndrome febril con antecedentes de estancias en países tropicales, si tras la anamnesis y una exhaustiva exploración no se descarta con seguridad la etiología propia del lugar, cabe la posibilidad de pensar en una enfermedad infecciosa importada.

**Caso.** Paciente varón de 11 años consulta por cuadro de fiebre de 5 días de evolución (máximo 39°C), sin enfermedades previas, y como único antecedente de interés el regreso hace 15 días de una estancia de dos meses en Brasil. En la exploración destaca la presencia de adenopatías cervicales no patológicas, y la visualización de varias picaduras en tronco y extremidades. Tras una anamnesis y una exploración que no descarta con seguridad una enfermedad infecciosa importada, se realizan una serie de pruebas para descartar paludismo (hemograma, bioquímica, gota gruesa y test sérico de detección de antígeno de plasmodium). Tras la negatividad de estas pruebas, se realiza un segundo escalón diagnóstico consistente en una radiografía de tórax, coprocultivo, estudio de orina y por último serologías y determinación de virus en sangre correspondientes a cuadros infecciosos concordantes con la procedencia del paciente. Se obtiene un resultado positivo consistente en una cuantificación millonaria de copias de ácido ribonucleico para flavivirus. Se realiza una valoración clínica y control analítico al paciente, sin datos de progresión de la enfermedad, y se informa de las medidas y precauciones a seguir.

**Comentarios.** Las enfermedades infecciosas importadas más frecuentes de Brasil son la malaria y el dengue. Esta última se caracteriza por ser transmitida mediante mosquitos la ausencia de vacuna y la posibilidad de aparición de cuadros hemorrágicos tras la reinfección. Este último hecho hace obligado realizar una serie de recomendaciones profilácticas en caso de regresar a una región endémica de la enfermedad.

**52. ESCARLATINA ESTAFILOCÓCICA COMO FORMA ABORTIVA DEL SÍNDROME DE ESCALDADURA ESTAFILOCÓCICA. A PROPÓSITO DE UN CASO.** *Alkadi K, Leonardo MT, Viadero MT, Garmendia M, Merayo L, González D, Suárez J. Servicio de Pediatría. Hospital Universitario Marqués de Valdecilla. Santander.*

**Introducción.** La escarlatina estafilocócica es una enfermedad rara, clínicamente puede ser similar a la escarlatina pero es desencadenada por infecciones estafilocócicas previas o concurrentes. Se debe a la diseminación hematógena de la toxina exfoliativa del *Staphylococcus aureus* y se engloba dentro del síndrome de la piel escaldada estafilocócica como forma abortiva.

**Caso clínico.** Presentamos el caso de un varón de 4 años sin antecedentes de interés, que presenta febrícula de 48 horas de evolución, adenopatías submandibulares bilaterales y faringe eritematosa con exudado, sin sintomatología catarral. Además, presenta exantema eritematoso generalizado levemente doloroso en cara, extremidades, ingles,

palmas y plantas y un exantema micropapular sobreelevado en "piel de gallina" que afectaba al tronco y a los pliegues inguinales y axilares, levemente pruriginoso. Así mismo, presenta hiperemia conjuntival en ojo izquierdo con exudado purulento, sugestivo de conjuntivitis bacteriana. Ante la sospecha clínica de escarlatina al inicio del cuadro se le realiza un test rápido de detección de *Streptococcus pyogenes*, que fue negativo por lo que se decide conducta expectante y revisión clínica. A las 48 h, el estado general empeora con persistencia de febrícula y exantema, asociando además lesiones con costra melicérica perinasal, por lo que es derivado a nuestro Servicio de Urgencias. Se extrae analítica con hemograma y reactantes de fase aguda que no muestran alteraciones significativas y se recoge frotis conjuntival y hemocultivo. Ante la alta sospecha de escarlatina estafilocócica, se pauta amoxicilina-clavulánico en dosis de 80 mg/kg/día y colirio oftálmico con tobramicina tópica. Revisado a las 48 horas, presenta mejoría clínica con desaparición del exantema y del dolor, así como de la conjuntivitis. En el cultivo del frotis faríngeo, no se aisló ningún germen causal. El cultivo del frotis conjuntival, fue positivo para *Staphylococcus aureus*, sensible a amoxicilina/ácido clavulánico. El paciente presentó una evolución favorable destacando a los 4 días descamación en cara, palmas y plantas en "dedo de guante".

**Conclusión.** En este paciente, la negatividad del test rápido de detección de *Streptococcus pyogenes* ayudó al diagnóstico diferencial, siendo el frotis conjuntival y la clínica lo que permitió hacer el diagnóstico. Ante la presencia de un exantema escarlatiniforme acompañado de otros síntomas que orienten a etiología estafilocócica (costra melicérica, exudado conjuntival...) debe tenerse en cuenta la posibilidad de que se trate de un caso de escarlatina estafilocócica.

**53. ENFERMEDAD POR ARAÑAZO DE GATO: DOS ESPECTROS CLÍNICOS DE UNA MISMA ENFERMEDAD.** *Díaz Simal L, Arroyo M, Riaño Galán I. Servicio de Pediatría. Hospital San Agustín. Avilés.*

**Introducción.** Las adenopatías en la infancia son un motivo frecuente de consulta, siendo la mayor parte de las veces de etiología benigna, aguda y autolimitada. Dentro del diagnóstico diferencial de las linfadenopatías crónicas, se incluye la enfermedad por arañazo de gato, causada por la bacteria *Bartonella henselae*, con un periodo de incubación de 2 a 3 semanas, aparición de adenopatías y en ocasiones síntomas sistémicos. En la mayoría de los casos la resolución es espontánea, siendo necesario la antibioterapia y más raramente drenaje en casos de evolución tórpida. Presentamos dos casos clínicos de enfermedad por arañazo de gato en dos hermanos, con distinta evolución clínica.

**Casos clínicos.** Varón de 12 años que acude a urgencias por aparición de adenopatías inguinales de un mes de evolución, con febrícula asociada. Inicialmente recibió tratamiento con antiinflamatorios y amoxicilina clavulánico empírico sin mejoría. Contacto habitual con animales entre los que se incluyen gatos, por lo que se realizó serología mostrando una IgG e IgM positiva para *Bartonella henselae*. Recibió tratamiento con azitromicina (500 mg/día) durante 5 días sin mejoría con aumento de tamaño de las lesiones. En la ecografía se detectan adenopatías inguinales bilaterales de 4 cm de diámetro máximo con signos de abscesificación. Se decide ingreso para tratamiento antibiótico intravenoso y completar estudios. Pruebas complementarias realizadas: hemograma, bioquímica, radiografía de tórax y QTferon normales. Estudio anatomopatológico mediante realización de PAAF de las adenopatías compatible con material purulento, con cultivo negativo. Mala evolución, precisando drenaje de las adenopatías y completando tratamiento con amoxicilina clavulánico oral durante 1 semana más. Pese a mejoría clínica, se detecta en exudado de herida quirúrgica un mes después *Bartonella henselae* mediante PCR, por lo que se completa tratamiento con azitromicina (500 mg/12 horas, 5 días). Posteriormente,

su hermano de 10 años consulta por adenopatías axilares de 15 días de evolución, con un tamaño máximo de 2,3 cm en la ecografía sin signos de abscesificación. Dados los antecedentes se inicia tratamiento con azitromicina oral durante 5 días con resolución del cuadro, confirmando infección por *Bartonella henselae* en serología.

**Conclusiones.** La necesidad de antibioterapia intravenosa y drenaje es poco habitual en la enfermedad de arañazo de gato. El aislamiento en cultivos es excepcional, demostrándose mediante serología y PCR de las lesiones.

#### 54. ATAXIA AGUDA EN CONTEXTO DE VARICELA ¿QUÉ DÍA ES HOY? *Rodríguez García L, Carrera García L, Moya Dionisio V, Pascual Pérez A, Méndez Sánchez A, Aparicio Casares H, Blanco Lago R, Málaga Diéguez I. Servicio de Pediatría. Hospital Universitario Central de Asturias. Oviedo.*

**Objetivos.** El Virus Varicela Zóster (VVZ) es muy común en nuestro medio, aunque no es habitual, la primoinfección puede causar complicaciones neurológicas. En pacientes inmunocompetentes la frecuencia de éstas es baja, siendo la manifestación más frecuente la ataxia post-infecciosa (4-10%), que aparece a partir de los 7-14 días y se considera una entidad benigna. Otras complicaciones neurológicas son las encefalitis. Diferenciar entre las entidades que acompañan a una enfermedad tan común es muy importante para su diagnóstico, tratamiento y pronóstico.

**Material y métodos.** Presentamos el caso de un varón de 5 años, con cuadro compatible con varicela (7º día de erupción del exantema) que en las últimas horas comienza con fiebre, vómitos, inestabilidad de la marcha y trastorno del habla, así como temblor e incapacidad para la bipedestación.

**Resultados.** A la exploración física se constata exantema variceliforme típico, con muchas lesiones (alguna de ellas en fase de vesícula). Además presenta bradipsiquia, lenguaje lento y habla escándida; ataxia con imposibilidad para la marcha e inestabilidad y disimetría con temblor intencional y de reposo. Sensibilidad, fuerza y reflejos conservados, pares craneales normales. En cuanto a los exámenes complementarios, el hemograma, bioquímica y coagulación fueron normales, salvo ligera elevación de la proteína C reactiva. Se realiza tomografía computarizada urgente que es normal y punción lumbar con 51 células (86% linfocitos), discreta proteinorraquia, glucorraquia normal. En el estudio microbiológico del LCR se halla la presencia de VVZ (> 7.800 copias/ml), resultando el resto de virus y bacterias negativos. Ante la sospecha de encefalitis/cerebelitis por VVZ, se completan los estudios con electroencefalograma y resonancia magnética (RM) que resultan normales (salvo hallazgo casual de malformación de Arnold Chiari I) y se inicia tratamiento intravenoso con aciclovir, que se mantiene 3 semanas. Buena evolución clínica, con resolución total del cuadro al alta.

**Conclusiones.** La ataxia aguda en contexto de varicela puede ser una manifestación más de una encefalitis aguda por el VVZ, y es de suma importancia diferenciarla de la ataxia postinfecciosa, pues condiciona el tratamiento y la evolución.

#### 55. LACTANTE CON DIARREA, VÓMITOS, MANCHAS EN LA PIEL Y ASPECTO DISTRÓFICO. *Aparicio Ríos P, González González M, Criado Muriel C, Sánchez Moreno S, Parra Rodríguez A. Servicio de Pediatría. Complejo Asistencial Universitario de Salamanca.*

**Introducción.** La mastocitosis engloba a un conjunto de procesos en los que hay un aumento del número de mastocitos en uno o varios tejidos del organismo, diferenciándose así la forma exclusivamente

cutánea y la sistémica, siendo la primera la más frecuente en la infancia. La mayoría de los casos son esporádicos aunque hay descritas formas familiares con herencia AD. Presentamos a un paciente en el que se llegó al diagnóstico de dicha patología.

**Caso clínico.** Lactante de 15 meses que acude al servicio de urgencias por vómitos y diarrea de tres días de evolución. En la exploración física, además de un mal estado general llaman la atención el estado distrófico y la existencia de unas lesiones maculo-papulosas marrónáceas distribuidas por la región retroauricular, tronco y extremidades. Se decide realizar una analítica en la que se evidencia una importante elevación de los reactantes de fase aguda, por lo que sumado esto a la situación clínica del paciente se decide ingreso para iniciar tratamiento antibiótico intravenoso y continuar con el estudio. Los padres, de origen rumano y con dificultad para comprender el idioma, nos cuentan de manera genérica que el paciente lleva con las lesiones cutáneas desde los 4 meses, manteniéndose posteriormente estables y que no habían sido revisadas por ningún especialista. También refieren algún episodio previo de gastroenteritis y no recuerdan episodios de anafilaxia o alergias conocidas previas. Una vez que se consigue la estabilización clínica del paciente se decide realizar una biopsia cutánea de una de las lesiones. El resultado de la misma informa de un infiltrado inflamatorio mixto y un incremento significativo de la densidad de mastocitos, compatible con una posible mastocitosis cutánea. Se realizan otras pruebas complementarias como la determinación de la triptasa sérica, de la Beta 2 microglobulina, una ecografía abdominal y una serie radiológica ósea. Tras valorar el caso se decide completar el estudio con una biopsia de MO, en la que se encuentran mastocitos CD25+ y células CD34+ con la mutación D816V (A7176T) de c-KIT. Se llega así según los criterios de la OMS o de la REMA (Red Española de Mastocitosis) al diagnóstico de mastocitosis sistémica. Por último se informa a la familia de las medidas preventivas, factores desencadenantes y se intenta concienciar de la importancia de un seguimiento médico.

**Conclusión.** La mastocitosis es una patología poco frecuente, y más aún lo es su forma sistémica en la infancia. A pesar de ello, debemos tenerla en mente ante todo paciente pediátrico que presente las lesiones cutáneas descritas y no debemos olvidar que puede pasar desapercibida si no realizamos una exploración completa del paciente que consulta por otro motivo.

#### 56. PIODERMA GANGRENOSO: A PROPÓSITO DE UN CASO. *Ramajo Polo A, Múñez Rodríguez B, Martínez Figueira L, Rodilla Rojo EN, Del Rey Tomás Biosca M, Gómez Recio L, Élices Crespo R, Mendoza Sánchez MC. Servicio de Pediatría. Complejo Asistencial Universitario de Salamanca.*

**Objetivo.** El pioderma gangrenoso es una entidad clínico-patológica cutánea que se engloba dentro de las llamadas dermatosis neutrofílicas, caracterizadas por un infiltrado inflamatorio neutrofílico estéril. Es una enfermedad infrecuente, sobre todo en la edad pediátrica, donde se estima una incidencia del 4%. El objetivo de nuestro estudio es dar a conocer un caso de esta patología.

**Material y métodos.** Presentamos un paciente de 11 años diagnosticado de esta enfermedad en el Complejo Asistencia Universitario de Salamanca.

**Resultados.** Niña de 11 años de origen boliviano que consulta en Urgencias por fiebre de hasta 39,1°C y malestar general de 17 horas de evolución. Asocia edema en articulaciones de MMII, lesiones eritemato-violáceas sobre elevadas con vesícula central y dolorosas en pierna derecha y glúteos y lesión ulcerosa con superficie costrosa en mucosa de labio inferior. La paciente no refiere antecedentes personales ni familiares de interés. Entre las pruebas complementarias realizadas,



se objetivó leucocitosis con neutrofilia, PCR de 2,49 mg/dl y PCT negativa, siendo el resto normales. La paciente ingresa para control del dolor y ampliar estudio, realizándose determinación de hormonas tiroideas, marcadores tumorales y calprotectina fecal, estudio de autoinmunidad, prueba de embarazo y citometría de flujo de sangre periférica, siendo todas ellas compatibles con la normalidad. El cultivo de orofaringe fue positivo para *Streptococcus pyogenes* y la serología IgM positiva para *Mycoplasma pneumoniae*. Así mismo, se lleva a cabo biopsia cutánea donde se observa infiltrado neutrofílico compatible con dermatosis neutrofílica. Se instaura tratamiento con glucocorticoides a dosis altas vía oral y ante la no mejoría, se inicia tratamiento con ciclosporina, con buena respuesta, permitiendo el alta domiciliaria. En las revisiones posteriores, la paciente presentó mala evolución de las lesiones con cicatrices atróficas, confirmando el diagnóstico de pioderma gangrenoso.

**Conclusiones.** Las dermatosis neutrofílicas son un grupo de patologías poco frecuentes en Pediatría que engloba varias entidades. Su etiología es desconocida pero puede ser una manifestación de otra patología sistémica subyacente, más frecuentemente hematológica o inflamatoria, por lo que hay que descartar dichas etiologías. El diagnóstico se realiza mediante anatomía patológica. Su tratamiento se basa en el uso de corticoterapia y otros inmunomoduladores.

**57. ENFERMEDAD DE KAWASAKI REFRACTARIA. EXPERIENCIA Y PROPUESTA.** *Caunedo Jiménez M, Viadero Ubierna MT, Alegría Echauri I, Fernández Suárez N, Planelles Asensio I, Peñalba Citores A, Pereira Bezanilla E, de la Rubia Fernández L. Servicio de Pediatría. Hospital Universitario Marqués de Valdecilla. Cantabria.*

**Introducción.** La enfermedad de Kawasaki (EK) es una enfermedad multisistémica, auto limitada, que afecta a vasos de pequeño y mediano calibre. Su importancia radica en el riesgo de desarrollar anomalías cardíacas que pueden comprometer la vida. El tratamiento inicial se basa en inmunoglobulina intravenosa (IVIG) y ácido acetil salicílico (AAS), sin embargo, en los casos refractarios (10-25%), la literatura es escasa sobre el esquema terapéutico a seguir. Presentamos nuestra experiencia con un caso muy refractario que ha evolucionado favorablemente.

**Caso clínico.** Lactante de 6 meses, sin antecedentes de interés, que ingresa por fiebre elevada de 3 días, diarrea, irritabilidad y mal estado general. Presenta leucocitosis con desviación izquierda, iniciándose antibioterapia iv. Pese a ello, persiste fiebre y aparece hiperemia oral y conjuntival, labios fisurados, exantema polimorfo y eritema del pañal. Con sospecha de EK se inicia IVIG (2 mg/kg) y ASS (80 mg/kg). Buena respuesta inicial, reapareciendo la fiebre a las 48 h y persistiendo leucocitosis marcada, PCR y VSG elevadas. Refractariedad persistente, reapareciendo la fiebre y alteraciones analíticas a las 48 horas tras administración sucesiva de: segundo bolo de IVIG, 3 bolos de metilprednisolona ev (30 mg/kg/24 h, 3 días), infliximab (5 mg/kg) ev, nuevo ciclo de metilprednisolona iv dejando posterior mantenimiento (1,5 mg/kg/día, vo) y, finalmente, tercera dosis de IVIG. Siendo hasta entonces los eco cardiogramas normales, el día 14 de evolución se objetiva aneurisma en arteria coronaria derecha (ACD) (hasta 4x5 mm) y ectasia en origen de coronaria izquierda (ACI) (2,8 mm). Actualmente, persiste afebril desde hace 3 semanas, con normalización progresiva de parámetros analíticos; la ACI se ha normalizado y el aneurisma de la ACD es de 2,5x3 mm. mantiene tratamiento con prednisolona oral (en retirada), clopidogrel y AAS a dosis antiagregantes.

**Conclusiones.** La evidencia sobre tratamiento en EK refractaria es escasa y basada en estudios observacionales y series de casos. Se postula el uso de infliximab cada vez más precoz, pudiendo usarse una segunda

dosis a las 2 semanas de la primera. Otras alternativas (ciclosporina, ciclofosfamida, metotrexate, etanercept...) son más controvertidas y su elección depende de la tolerancia y experiencia personal de los distintos grupos. En nuestro caso, el esquema utilizado consiguió finalmente controlar la enfermedad.

**58. EDEMA AGUDO HEMORRÁGICO DEL LACTANTE.** *Sánchez Moreno S, Criado C Muriel, González González M, Aparicio Ríos P, García Iglesias D. Servicio de Pediatría. Unidad de lactantes. Complejo Asistencial Universitario de Salamanca.*

**Introducción.** El edema agudo hemorrágico del lactante o Enfermedad de Finkelstein, es una vasculitis leucocitoclástica limitada a piel con inicio brusco pero curso rápido y benigno. Afecta sobre todo a niños entre los 3 meses y los 2 años de edad. Puede confundirse con otras dermatosis como la Púrpura de Schölein-Henoch, el Síndrome de Sweet, el Eritema multiforme o la vasculitis séptica.

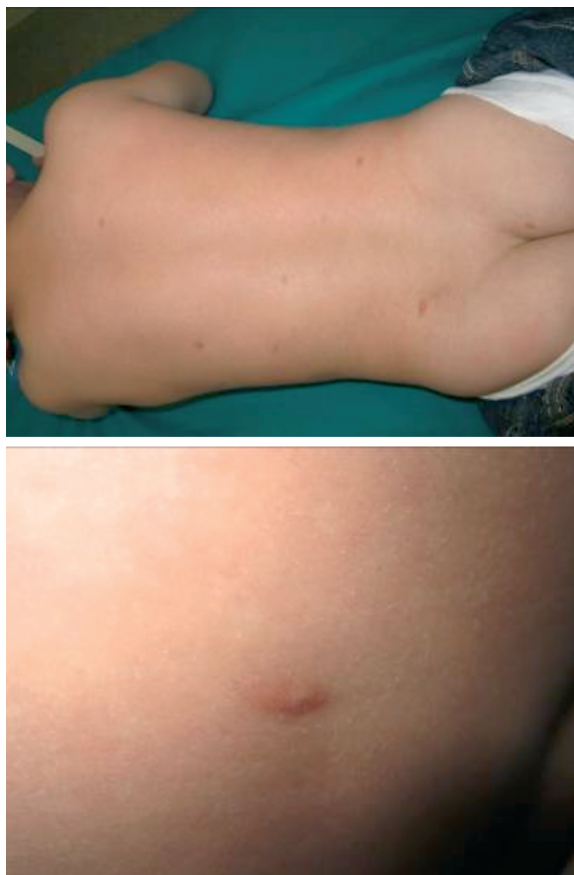
**Caso clínico.** Lactante de 1 año que acudió al Servicio de Urgencias por fiebre y exantema inespecífico en flanco derecho. Fue diagnosticado de un Síndrome febril con buen estado general y fue dado de alta. Dos días después reacude a Urgencias por persistencia de la fiebre y erupción cutánea consistente en lesiones anulares dianiformes, algunas con componente hemorrágico, distribuidas por todo el cuerpo con importante componente edematoso en extremidades inferiores y que impresionan de dolor a la palpación. Se realiza hemograma, bioquímica, coagulación y gasometría con resultados dentro de la normalidad. Se recogió orina para sistemático y sedimento sin hallazgos patológicos y se extrajeron hemocultivo y serologías que fueron negativos. Se solicita interconsulta a Dermatología que diagnostica de Urticaria multiforme like vs Edema hemorrágico del lactante y pauta tratamiento con prednisolona vía oral. La evolución del paciente es favorable quedando afebril a las 48 horas del ingreso. Las lesiones cutáneas fueron evolucionando hacia la confluencia y posterior resolución completa.

**Conclusión.** El edema agudo hemorrágico del lactante tiene una resolución clínica completa y espontánea en menos de 3 semanas y no suele precisar tratamiento. Es importante el reconocimiento temprano de esta patología para evitar tratamientos innecesarios y tranquilizar a los padres, informándoles de la benignidad y excelente pronóstico del cuadro.

**59. DIAGNÓSTICO DIFERENCIAL DE EXANTEMA CRÓNICO: URTICARIA PIGMENTOSA Y SIGNO DE DARIER.** *Fernández Miaja M<sup>1</sup>, Mata Zubillaga D<sup>1</sup>, Miaja Quiñones J<sup>2</sup>. Servicio de Pediatría. Hospital San Agustín. Avilés. <sup>2</sup>Centro de Salud Mieres Sur.*

**Introducción.** La urticaria pigmentosa es la forma más común de mastocitosis cutánea. Afecta por igual a varones y mujeres, siendo durante la infancia más frecuente en menores de 3 años. Se caracteriza por placas eritemato-parduzcas en tronco, respetando zonas acras. Puede afectar mucosas. El signo de Darier, consistente en la aparición de habones ante la fricción sobre la piel lesionada, se considera patognomónico y es positivo en más del 90% de los casos. En caso de duda diagnóstica se recurre a biopsia cutánea.

**Caso clínico.** Niño de 10 meses sin antecedentes de interés. Desde el nacimiento presentaba en región dorsal dos pápulas marrones, lisas, con bordes mal definidos y de menos de 6 mm. Progresivamente aparecieron lesiones similares, hasta un máximo de 10, en espalda y región glútea. El signo de Darier resultó positivo, por lo que se diagnosticó de urticaria pigmentosa. Por el momento no ha precisado tratamiento y el control analítico ha resultado normal.



**Comentarios.** 1) Se debe incorporar esta entidad en el diagnóstico diferencial de las dermatosis pigmentarias y urticarias. 2) Las complicaciones son raras y las lesiones suelen involucionar espontáneamente en la pubertad (50%) o en la edad adulta (25%). 3) El tratamiento consiste en evitar las situaciones inductoras de degranulación mastocitaria y en los pacientes sintomáticos los fármacos de elección son los antihistamínicos.

**60. SÍNDROME DE EVANS, A PROPÓSITO DE DOS CASOS.** *Palmares Cardador M, Paz Payá. E, Di Tata Francia C, Garrote Molpceres R, Urbanaja Rodríguez E, Alonso Jiménez T, González García H, Álvarez Guisasaola FJA. Unidad de Hematología y Oncología infantil. Hospital Clínico Universitario de Valladolid.*

**Introducción.** El síndrome de Evans (SE) es un trastorno inmunológico infrecuente caracterizado por anemia hemolítica autoinmune y trombocitopenia. Se asocia con el síndrome linfoproliferativo autoinmune (SLA), la inmunodeficiencia común variable (ICV) y el lupus eritematoso sistémico (LES).

**Casos clínico.** *Caso 1.* Niña de 6 años que ingresa por anemia y trombopenia. Diagnosticada a los 20 meses de anemia hemolítica autoinmune crónica por anticuerpos calientes (IgG) sin activación del complemento. Al diagnóstico tratamiento con corticoide, con normalización de la anemia, manteniendo el test de Coombs positivo. Numerosas recaídas coincidentes con la retirada de corticoides (corticodependencia). ANA inicialmente negativos. Inmunoglobulinas normales. Aumento leve de porcentajes de marcadores dobles negativos por citometría de flujo (1,45%). A los 3 años se inicia tratamiento con micofenolato, permitiendo la retirada de corticoides, con recaídas asiladas iniciales y sin recaídas en el último año. Tras 4 meses

de disminución de micofenolato ingresa por palidez cutánea, ictericia conjuntival, esplenomegalia, anemia (Hb: 7,6 g/dl) con reticulocitosis, trombopenia (25.000 plaquetas/mm<sup>3</sup>), signos hemolíticos (LDH 423 U/L, haptoglobina indetectable) y test de Coombs directo positivo. ANA positivo 1/160. Se inicia tratamiento con corticoide y subida de dosis de inmunosupresor con buena respuesta de ambas series. *Caso 2.* Niña de 9 años que ingresa por epistaxis profusa y trombopenia. Fue diagnosticada 6 meses previos de anemia hemolítica autoinmune por anticuerpos calientes (IgG1) con activación del complemento. Al diagnóstico de la anemia hemolítica se inicia tratamiento con corticoide y ácido fólico, con normalización de la hemoglobina y negativización del test de Coombs. Varias recaídas posteriores en contexto de pauta descendente de corticoterapia y procesos infecciosos concomitantes. ANA negativos. Igs normales. En el ingreso presentó palidez cutánea, epistaxis y esplenomegalia, trombopenia (63.000 plaquetas/mm<sup>3</sup>), sin anemia (Hb: 13,3 g/dl) ni signos hemolíticos (reticulocitos normales, LDH 194 U/L, haptoglobina 44mg/dl) pero con test de Coombs directo positivo, siendo diagnosticada de SE. Evolutivamente desarrolló una nefritis intersticial y hemorragia pulmonar en el contexto de un LES.

**Conclusiones.** El SE es un padecimiento crónico, generalmente refractario al tratamiento convencional. Es preciso realizar un diagnóstico específico porque algunas de las terapias de segunda línea están contraindicadas con algunas de las entidades a las que se asocia. Así la esplenectomía y el rituximab no están indicados en caso de SLA y ICV y en caso de LES la terapia deberá dirigirse al mismo.

**61. ¿VACUNAMOS DE HEPATITIS A A LOS NIÑOS INMIGRANTES VIAJEROS?** *Sarmiento Martínez M, Somalo Hernández L, Ruano Fajardo CM. Centros de Salud de Pumarín y La Lila, Oviedo.*

**Introducción.** La infección por el virus de la hepatitis A es normalmente asintomática en los niños. La transmisión se produce persona a persona por vía feco-oral y se asocia al hacinamiento, mala higiene personal y sanitaria con contaminación de comida y agua. La mejoría de las condiciones higiénicas en nuestro país ha contribuido al control de la infección en España pero en áreas subdesarrolladas es una enfermedad común. En los niños inmigrantes que regresan por cortos periodos de tiempo o vacaciones a su país de origen deben establecerse medidas profilácticas encaminadas a evitar las enfermedades infecciosas más prevalentes y para las cuales no tienen desarrollada inmunidad natural. La mejor forma de prevenir la hepatitis A es mediante la vacunación.

**Caso clínico.** Niña de 11 años que consulta en el Centro de Salud por dolor abdominal. Nacida en Oviedo, ha regresado hace poco más de un mes de un viaje con sus padres a Ecuador para visitar a la familia. No hay antecedentes personales y familiares de interés. Relata dolor abdominal intenso continuo desde hace varios días que atribuye a la primera menstruación. Asocia disminución de la ingesta, náuseas y fiebre. No deposición en los últimos días, al inicio una deposición diarrea. Se deriva a Urgencias por la afectación del estado general y la sospecha de abdomen agudo (abdomen doloroso a nivel de hipocondrio derecho con defensa y puñoperCUSión renal derecha positiva). En el estudio analítico se objetiva elevación de transaminasas y bilirrubina y en la serología se confirman anticuerpos IgM VHA positivos. Ingreso hospitalario durante 72 horas con buena evolución clínica y analítica.

**Comentarios.** Es necesario educar a la población susceptible de hacer viajes internacionales, especialmente inmigrantes, que nos comuniquen al menos con dos meses de antelación, la intención de realizar un viaje. La consulta de Vacunación Internacional puede colaborar en la prevención del niño viajero pero es responsabilidad del Pediatra de Atención Primaria el manejo de todas las situaciones que están a su alcance. La vacuna de la hepatitis A está disponible en los Centros de

Salud para la vacunación de los hijos de inmigrantes que viajan a países de riesgo de hasta 5 años de edad; para los niños mayores de esta edad debemos recomendar a las familias que la adquieran en la Farmacia y acudan al Centro de Salud para su administración.

**62. DÉFICIT DE ADENOSÍN-DEAMINASA 2: UN RETO DIAGNÓSTICO.** *Rodilla Rojo EN, Ramajo Polo A, Mínguez Rodríguez B, Aróstegui JL, Mendoza Sánchez MC, Hernández Fabián A, Élices Crespo R, Gómez Recio L. Servicio de Pediatría. Complejo Asistencial Universitario de Salamanca.*

**Objetivo.** El déficit de adenosin-deaminasa 2 (ADA2) es una enfermedad autoinflamatoria autosómica recesiva de reciente descripción. Se debe a una mutación en el gen CECR1 situado en el brazo largo del cromosoma 22. Puede afectar a varios órganos y cursa con una amplia variedad de síntomas. Nuestro objetivo es dar a conocer un caso de reciente diagnóstico.

**Material y métodos.** Presentamos un paciente de 6 años diagnosticado hace un año de esta enfermedad en el Hospital Universitario de Salamanca.

**Resultados.** Niño de 6 años que consulta en Urgencias por fiebre de 9 días de evolución. Como antecedentes personales es hijo único de padres con consanguinidad de tercer grado. Se encuentra en tratamiento con corticoide en pauta de descenso por haber presentado varios episodios de oflamoplejía y un episodio de crisis focal con hemiparesia izquierda con el diagnóstico de probable encefalopatía subaguda multifásica. En las pruebas complementarias destaca un hemograma normal y unos reactantes de fase aguda elevados. Se decide ingreso con antibioterapia para ampliar estudio. Se realizan, entre otras pruebas, serologías, cultivos, análisis de LCR, Mantoux, radiografía y TAC de tórax y abdomen, extensión de sangre periférica, aspirado de médula ósea, gammagrafía ósea, SPECT-TAC con galio 67, estudio de inmunodeficiencias y autoinmunidad, sin encontrarse hallazgos patológicos. En la RMN cerebral se objetivan hallazgos compatibles con enfermedad de predominio desmielinizante inflamatoria. En el estudio se encuentra elevación de TNF $\alpha$ , IL-6 y ECA y dado que el paciente continúa febril, se decide ampliar estudio realizando despistaje de enfermedades autoinflamatorias mediante pruebas genéticas. A la espera de resultados y, tras 26 días de fiebre, se inicia tratamiento con corticoide, remitiendo la fiebre a las 12 horas del comienzo del mismo. Se realiza seguimiento ambulatorio donde, ante la sospecha de déficit de ADA2 se inicia tratamiento con Etanercept con buena respuesta, permitiendo retirar corticoides. El estudio genético resultó positivo para la enfermedad autoinflamatoria por déficit de ADA2. El paciente se encuentra asintomático en el momento actual.

**Conclusiones.** El déficit de ADA2 es una patología de reciente descripción, cuyo diagnóstico es un reto, dadas las múltiples formas de presentación. Aunque aún falta mucho por conocer de esta enfermedad, es importante tenerla presente en el diagnóstico diferencial de una fiebre prolongada, dada la gran morbi-mortalidad que puede conllevar.

**63. PSORIASIS: A PROPÓSITO DE UN CASO.** *Vega Santa-Cruz B, Ruiz Castellano N, Barbarin Echarri S, Pérez Gordón J, Caunedo Jiménez M, Vázquez Canal R, Pereira Bezanilla E, Peñalba Cítores AC. Servicio de Pediatría. Hospital Universitario Marqués de Valdecilla. Santander.*

**Introducción.** La psoriasis es una enfermedad inflamatoria autoinmune que ocurre en individuos genéticamente susceptibles, debido a algún factor ambiental desencadenante. Consiste en una hiperproliferación de los queratocitos asociada a una disregulación del sistema

inmune, que inicia y perpetúa la inflamación cutánea. Es menos frecuente en niños que en adultos (prevalencia de hasta el 2,1% vs hasta el 8,5% de la edad adulta). La clínica típica consiste en placas cutáneas bien delimitadas, eritematosas y descamativas. Dentro de los tipos de psoriasis, la más frecuente en edad pediátrica es la *guttata*, que es el subtipo que suele estar relacionado con infecciones estreptocócicas. El tratamiento varía desde tópico hasta sistémico en función de la gravedad y extensión del brote, así como de la edad a la que se presente.

**Caso clínico.** Niña de 2 años que ingresa por cuadro de lesiones eritematosas papulosas que se inician en cuello y se extienden a cara y tórax, formando placas de tamaño creciente, nunca ampollas ni vesículas. Afebril. Dos meses antes había iniciado dermatitis del pañal sin mejoría tras varios tratamientos tópicos, obteniéndose frotis anal positivo para *S. pyogenes* una semana antes del ingreso (frotis faríngeo negativo), por lo que se pauta tratamiento con Amoxicilina oral, a pesar de lo cual presentó empeoramiento. Antecedentes personales sin interés, familiares madre con colitis ulcerosa y bisabuelo paterno afecto de psoriasis. Exploración física: placas hiperqueratósicas blanquecinas no mielécicas con eritema y edema perilesional en tronco, cara y brazos; así como lesiones papulosas con descamación central en extremidades inferiores. No afectación de palmas ni plantas. Eritema generalizado en región anal sin lesiones satélite ni descamación, con fisura anal asociada. Se extrajo analítica con resultado normal, frotis cutáneo con cultivo positivo para *Staphylococcus coagulans* negativo. A su ingreso se inicia tratamiento antibiótico ev con Amoxicilina-clavulánico y es valorada por Dermatología, realizándose biopsia (que confirma la hiperplasia psoriasiforme con pustulosis intracórnea y paraqueratosis compatible con psoriasis) y pautándose tratamiento tópico con Diprogenta y emolientes con mejoría progresiva. Posteriormente, debido a recaídas de mala evolución, ha precisado iniciar tratamiento con retinoide oral.

**Comentarios.** El caso que presentamos es inusual, debido a la escasa frecuencia de esta patología en niños de temprana edad. La psoriasis pustulosa es un subtipo de psoriasis excepcional en edad pediátrica, ya que es la psoriasis *guttata* la más común en estos pacientes y la que con más frecuencia está precedida de antecedente de infección estreptocócica. Se trata de una enfermedad crónica que evoluciona en brotes, utilizándose en niños preferentemente tratamiento tópico, si bien en función de la evolución hay que plantear en ocasiones terapia sistémica sopesando cuidadosamente el riesgo-beneficio de la misma.

**64. NIÑA DE 4 AÑOS CON ALOPECIA Y PILOTRACCIÓN POSITIVA E INDOLORA.** *Fernández Martínez B<sup>1</sup>, García González V<sup>2</sup>, Vázquez Osorio P<sup>3</sup>, González García J<sup>1</sup>, Gómez González B<sup>1</sup>, Barrio Traspaderne E<sup>1</sup>, Rodríguez Rodríguez M<sup>1</sup>, Moreno Pavón B<sup>1</sup>. <sup>1</sup>Servicio de Pediatría, <sup>2</sup>Servicio de Dermatología. Hospital de Cabueñes. Gijón. <sup>3</sup>Centro de Salud El Coto. Gijón.*

**Introducción:** El síndrome del cabello anágeno suelto (SCAS) es una displasia pilosa caracterizada por la extracción fácil e indolora del cabello debido a una alteración en el mecanismo de anclaje del pelo. La mayoría de los casos han sido descritos en pacientes de edad pediátrica, sobre todo en niñas de pelo claro.

**Caso clínico.** Niña de 4 años, sana, con antecedente familiar alopecia areata en una tía materna. Acude a nuestra consulta por presentar escasez de pelo. La madre refiere que desde que nació, el pelo le crece muy despacio y, además, en los últimos meses se le cae con mucha facilidad. No presenta ningún otro síntoma. El estudio analítico realizado no mostró alteraciones. En la exploración física observamos una niña con buen aspecto, ojos azul claro y pelo rubio, ralo y escaso en zona parieto-temporal bilateral. No presentaba placas de alopecia ni eritema o descamación del cuero cabelludo. A la pilotracción se observaba un

desprendimiento fácil e indoloro del cabello. Las pestañas y cejas estaban conservadas. No se observaron alteraciones cutáneas, ungueales o dentarias. El examen del cabello con el microscopio óptico (tricograma) demostró que la mayoría de los cabellos desprendidos se encontraban en fase anagénica, con bulbos angulados (“en maza” o “en cola de ratón”) y con una cutícula desfleada, semejando un “calcetín caído”.

**Discusión.** El SCAS es una entidad benigna y autolimitada, aunque en algunos casos se ha asociado con otras patologías como displasia ectodérmica hipohidrótica, síndrome de Noonan, neurofibromatosis, dermatitis atópica o alopecia areata. Por ello, es importante reconocer este cuadro clínico y realizar una exhaustiva exploración física del paciente. De esta forma, tranquilizaremos a los padres y evitaremos procedimientos diagnósticos y terapéuticos innecesarios dado su buen pronóstico.

**65. QUERATODERMIA ACUAGÉNICA. A PROPÓSITO DE UN CASO.** *Rodríguez Bodero S, Marcos Temprano M, DiTata Francia C, Carranza Ferrer J, Izquierdo Herrero E, Justo Vaquero P, Jiménez Jiménez P, Galbis Soto S. Servicio de Pediatría. Alergología Infantil. Hospital Clínico Universitario de Valladolid. Valladolid.*

**Introducción.** La queratodermia acuagénica o acroqueratodermia siringea acuagénica, es una rara variante de queratodermia adquirida y transitoria de etiología desconocida que aparece a los pocos minutos de sumergir en agua las palmas y/o las plantas, manifestándose como pápulas blanquecinas y translúcidas, confluentes en placas edematosas de aspecto macerado. La afectación suele ser bilateral y remite espontáneamente al poco tiempo del secado. Afecta con mayor frecuencia a mujeres jóvenes. El signo de «las manos en el balde» se considera patognomónico. La histología es inespecífica, mostrando una ligera dilatación de los acrosiringios. Aunque la mayoría de los casos son adquiridos, existe cierta agregación familiar, así como asociación con fibrosis quística y administración de diversos fármacos (inhibidor COX2). Se ha observado mejoría con la aplicación tópica de sales de aluminio. La vaselina salicilica y las cremas protectoras con silicona se han utilizado como coadyuvantes. La toxina botulínica se reserva para casos refractarios.

**Caso clínico.** Paciente de 13 años de edad remitida a la consulta de Alergia por sospecha de urticaria acuagénica. Antecedentes personales de dermatitis atópica e hiperhidrosis palmar. En el último año presenta aparición de lesiones blanquecinas de aspecto macerado a nivel palmar bilateral, con sensación de quemazón y acorchamiento tras mantener las manos en contacto con agua. La clínica aparece durante los primeros 10 minutos tras la sumersión, independientemente de la temperatura del agua y de si es dulce o salada. Nunca asocia lesiones en otras localizaciones ni otra clínica acompañante. No toma de fármacos ni otros posibles factores desencadenantes. El proceso ha ido empeorando progresivamente hasta condicionar su práctica deportiva de natación. No había recibido medicación. La exploración dermatológica reveló inicialmente una leve hiperqueratosis palmar bilateral, asociando hiperhidrosis y descamación de pulpejos. Tras provocación en agua durante 5 minutos, la piel palmar adquirió un aspecto engrosado, macerado, blanquecino, con acentuación de las arrugas palmares y formación de pequeñas pápulas translúcidas confluentes que mostraban dilatación de los orificios de salida de los ductos sudoríparos. El cuadro remitió progresivamente hasta la situación basal en 30 minutos tras secado. Ante el diagnóstico clínico se inició tratamiento tópico con solución hidroalcohólica de clorhidrato de aluminio al 18% y crema de urea al 20%, produciéndose una mejoría significativa del cuadro.

**Conclusiones.** Desde su descripción original en 1996 por English y McCollough, los casos publicados en edad pediátrica son muy pocos. Con la aportación de este nuevo caso queremos contribuir a la casuística

de esta rara entidad en Pediatría y manifestar la opinión de que pueda tratarse de una enfermedad infra diagnosticada hasta el momento.

Sábado 7 de noviembre - Sesión 5

*Moderadora:* Belén Fernández Colomer

**66. CITOMEGALOVIRUS CONGÉNITO.** *Gutiérrez Marqués S, García Iglesias D, García Sánchez R, Garrido Pedraz JM, Del Rey Tomás-Biosca M, Martínez Figueira L, Sánchez Moreno S, Aparicio Ríos P. Servicio de Pediatría. Hospital Clínico Universitario de Salamanca.*

**Introducción.** El citomegalovirus es el principal agente infeccioso causante de morbimortalidad infantil de origen congénito en los países desarrollados. Se estima que afecta al 1-2% de los recién nacidos vivos y su importancia radica en que pese a las formas asintomática alcanzan el 90%, en los casos sintomáticos se puede producir una forma fetal grave, generalizada, muchas veces mortal, sobre todo cuando la infección materna se produce antes de las 20 semanas. Así mismo, son frecuentes las secuelas, entre las que destaca la hipoacusia neurosensorial y el retraso del desarrollo a largo plazo, y se pueden producir tanto en las formas sintomáticas como asintomáticas. El tratamiento precoz con ganciclovir intravenoso o su profármaco valganciclovir oral se ha mostrado eficaz para reducir las complicaciones.

**Caso clínico.** Neonato de 5 días de vida procedente de gestación controlada de 40 semanas. En la ecografía de la semana 20 se detectó calcificación intrahepática fetal. En la serología se encontró IgG CMV positiva con IgM en el límite de la normalidad, siendo el resto negativo. SGB positivo. Se finaliza la gestación mediante cesárea urgente por desprendimiento de placenta. Ante los hallazgos de la serología y la calcificación intrahepática se solicita PCR para CMV en orina del recién nacido, que resulta positiva y se procede a realizar el ingreso en Neonatología. Se inicia tratamiento con ganciclovir intravenoso y se comprueba mediante PCR el descenso progresivo del número de copias. En la ecografía transfontanelar se aprecia asimetría interventricular y en el control posterior además una hemorragia evolucionada. En la ecografía abdominal se encuentra calcificación aislada en lóbulo hepático derecho. Tras 22 días se suspende el ganciclovir y se inicia valganciclovir oral, sin objetivarse neutropenia en los controles analíticos. En el seguimiento posterior, la carga viral mediante PCR en orina resultó indetectable en dos ocasiones. Además se realizaron RMN cerebral y fondo de ojo que fueron normales.

**Comentario.** La detección de esta infección cobra especial importancia cuando afecta a neonatos, sobretodo a prematuros, con bajo peso o crecimiento intrauterino retardado. Así mismo es importante su detección en todos aquellos que no pasen el screening auditivo, ya que es la causa más frecuente de sordera neurosensorial de origen infeccioso y la segunda causa de sordera congénita. Por otro lado, hay que tener en cuenta que aunque el padecimiento de la infección produce inmunidad humoral duradera en la madre, los hijos siguientes pueden resultar afectados aunque con mucha menor frecuencia y gravedad que fuera una primoinfección.

**67. COINFECCIÓN POR CMV Y VHS EN UN NEONATO. A PROPÓSITO DE UN CASO.** *Gutiérrez S, Segura DK, González LG, Blázquez CJ, González CE, Palacios ML, Fernández B, Pérez B. Área de Gestión Clínica de Pediatría. Hospital Universitario Central de Asturias.*

**Introducción.** La infección por citomegalovirus (CMV) está considerada la infección congénita más frecuente en los países desarrollados;

la gran mayoría se produce durante la primoinfección de la gestante en el embarazo y se transmite por vía transplacentaria. La probabilidad de infección fetal aumenta según avanzan las semanas de gestación y es inversamente proporcional a la gravedad del cuadro. La mayoría de los niños infectados son asintomáticos al nacimiento. Las infecciones por virus herpes simple (VHS) también suelen ocurrir durante la primoinfección materna, y la vía de transmisión más frecuente es por contacto durante el parto.

**Objetivos.** Recordar la importancia del diagnóstico precoz y certero de las infecciones congénitas en el recién nacido (RN) y la posibilidad de coinfección.

**Material y métodos.** Presentamos el caso de un RN de 18 días de vida en el que tras debutar la madre con lesiones herpéticas a los pocos días del parto, se hace estudio al neonato y se constata infección congénita por VHS-1 (PCR positiva en LCR y exudado faríngeo). Se inicia tratamiento con Aciclovir IV y ante la persistencia de elevación de transaminasas, se amplían estudios de infección viral congénita, detectándose ADN de CMV en sangre, orina y sangre recuperada del cribado metabólico. Dada la coinfección viral se cambia Aciclovir IV por Ganciclovir IV y posteriormente por Valganciclovir oral, que de momento se mantendrá durante 6 semanas, a valorar prolongar hasta 6 meses. Se realizaron ecografía cerebral y abdominal que fueron normales, así como fondo de ojo y EEG que no presentaron alteraciones. El RN permaneció en todo momento asintomático.

**Conclusiones.** Tanto la infección congénita por VHS como por CMV pueden ser asintomáticas al nacimiento, con la posibilidad de coexistir en un mismo paciente. Un diagnóstico precoz en niños asintomáticos permitirá su seguimiento, la pronta detección de secuelas y la inclusión en programas de Atención Temprana.

**68. INFECCIÓN ADQUIRIDA POR CITOMEGALOVIRUS EN RECIÉN NACIDOS PRETÉRMINO.** Paz Payá E, Tobar Mideros MC, Torres Montori A, Bermúdez Hornigo IC, Matías del Pozo V, Curieses Bahillo P, García-Abril Fernández C, De la Huerga López A. Unidad de Neonatología. Servicio de Pediatría. Hospital Clínico Universitario de Valladolid.

**Introducción.** La infección adquirida del citomegalovirus (CMV) en el recién nacido pretérmino (RNPT) se transmite fundamentalmente a través de la ingesta de leche materna. Ésta en general cursa de forma asintomática, pero en los RNPT puede manifestarse con cuadros clínicos más graves y/o alteraciones analíticas. Presentamos dos casos clínicos de RNPT con infección adquirida por CMV sintomática.

**Casos clínicos. Caso 1.** RNPT 26+1 semanas de edad gestacional (EG) de adecuado peso (900 g). Parto vaginal. Serologías: Rubeola inmune y resto negativas. Alimentación con lactancia materna. Preciso múltiples transfusiones de concentrado de hemáties. A los 38 días de vida (EG corregida 31+3) presenta aumento de pausas de apnea, distensión abdominal y mala tolerancia enteral. Radiografía de tórax-abdomen y ecografía abdominal normal. Se extraen cultivos y analítica donde se objetiva neutropenia y aumento discreto de proteína C reactiva (PCR). Se inicia antibioterapia. Persiste en siguientes días hipoactividad, febrícula y mala tolerancia. Analítica con persistencia de PCR elevada y aumento de GGT. Resultado de cultivos bacterianos negativos. Se solicita CMV en orina: positivo. Carga viral en sangre 28.000 copias. PCR para CMV en muestra de cribado metabólico negativa. Se inicia tratamiento con ganciclovir intravenoso y posteriormente valganciclovir vía oral. Mejoría clínica. Control de carga viral negativa. Presenta neutropenia en analíticas posteriores. **Caso 2.** RNPT 25+5 semanas de EG de peso adecuado (600 gr). Segundo gemelo. Cesárea. Serologías: Rubeola inmune y CMV

inmune (IgG+ IgM -), resto negativas. Alimentación con lactancia mixta. Preciso transfusión de hemáties en múltiples ocasiones. A los 50 días de vida (EGc 32+5) presenta aumento de pausas y mala tolerancia enteral. Se extraen cultivos y analítica donde se objetiva trombopenia, patrón de colestasis y ligero aumento de PCR (10 mg/L). Se inicia antibioterapia, que se suspende a los cinco días tras buena evolución clínica, resultado de cultivos para bacterias negativo y aislarse CMV en orina. Carga viral en sangre 8.700 copias. Cultivo de CMV en orina previo (dos días de vida) negativo. Cultivo CMV en leche materna negativo. Buena evolución clínica y negativización del CMV en orina. Screening auditivo inicial no superado. PCR a CMV en muestra de cribado metabólico negativa.

**Conclusiones.** Es recomendable realizar un screening de infección por CMV tanto congénita como adquirida en los grandes prematuros. Sería conveniente establecer medidas preventivas de infección adquirida por CMV en grandes prematuros. El tratamiento con antivirales debe individualizarse según gravedad del cuadro.

**69. ENFERMEDAD TARDÍA POR EGB: SEPSIS Y MENINGITIS COMPLICADA CON HIGROMA RESIDUAL.** Segura DK, Gutiérrez S, García E, Palacios ML, Pérez B, Blázquez CJ, González LG, González CE. Área de Gestión Clínica de Pediatría. Hospital Universitario Central de Asturias. Oviedo.

**Introducción.** El *Streptococcus* del grupo B (EGB) es uno de los principales gérmenes implicados en la sepsis y meningitis neonatal. La enfermedad tardía por EGB es infrecuente y ocurre entre la primera semana y 3 meses de edad; se caracteriza por bacteriemia y una alta tasa de meningitis asociada, no se previene mediante la profilaxis antibiótica intraparto. La mortalidad por esta causa se mantiene entorno al 10%, con un 40% de pacientes con secuelas neurológicas permanentes post-meningitis.

**Objetivos.** Recordar la existencia de la enfermedad tardía por EGB y las repercusiones asociadas a la misma.

**Material y métodos.** Se presenta el caso de un neonato varón de 12 días que ingresa en la UCIN por sospecha de sepsis. Destaca en antecedentes gestación de 37 semanas, tiempo de bolsa rota prolongado y cultivo de EGB positivo con profilaxis antibiótica intraparto completa; controles analíticos previos al alta de la maternidad, sin hallazgos patológicos. Madre con mastitis a tratamiento con Amoxicilina/Ac. Clavulánico. Las pruebas complementarias realizadas muestran leucopenia, elevación de reactantes de fase aguda (PCT 182 ng/ml, PCR 17,7 mg/dl), LCR con aumento de celularidad, hipoglucoorraquia e hiperproteorraquia, y cultivo de LCR y hemocultivo positivo para EGB. Se indica antibioterapia con Ampicilina y Cefotaxima con esterilización del LCR a las 72 h del tratamiento. En ecografía cerebral de control se observan hallazgos sugestivos de higroma residual a meningitis previa; se realiza TC y RMN craneal que son confirmatorios, EEG con mínima inestabilidad temporal izquierda, con exploración neurológica dentro de límites normales. Es dado de alta a los 21 días de hospitalización, con seguimiento multidisciplinar.

**Conclusiones.** El empleo de los protocolos de prevención de la infección perinatal por EGB mediante el uso de antibioterapia materna intraparto, ha supuesto una reducción muy significativa de las infecciones neonatales de inicio precoz por este germen, sin embargo, esta reducción no se ha podido demostrar en las infecciones por EGB de inicio tardío, ya que muy probablemente haya otros mecanismos de transmisión implicados (lactancia materna, entre otros). Un diagnóstico precoz, asociando además pruebas de imagen permitirá abordar las complicaciones de forma multidisciplinaria y contrarrestar en lo posible las secuelas asociadas.

**70. OTRAS FORMAS DE PRESENTACIÓN DE UNA SEPSIS VERTICAL POR *STREPTOCOCCUS AGALACTIAE*: A PROPÓSITO DE UN CASO.** Pérez B<sup>1</sup>, Fernández B<sup>1</sup>, Segura D<sup>1</sup>, Blázquez C<sup>1</sup>, Palacios M<sup>1</sup>, Álvarez A<sup>1</sup>, Gómez B<sup>2</sup>, Gutiérrez S<sup>1</sup>. <sup>1</sup>AGC Pediatría. Hospital Universitario Central de Asturias. Oviedo. <sup>2</sup>AGC Pediatría. Hospital de Cabueñes. Gijón.

**Introducción.** El *S. agalactiae* es uno de los gérmenes más frecuentemente implicados en las sepsis neonatales verticales, pudiendo debutar de forma precoz o tardía. Si bien las formas precoces han disminuido de forma significativa con la implantación de la profilaxis antibiótica intraparto, esto no ha pasado con las formas de presentación tardía. Algunos autores han sugerido que la lactancia materna podría ser una fuente de transmisión de *S. agalactiae*.

**Resumen del caso.** Neonato de 21 días de vida derivado a nuestro Hospital, por masa cervical submandibular. Como antecedentes, un tiempo de bolsa rota de 5 horas con cultivo recto-vaginal materno positivo para SGB, profilaxis antibiótica completa. Lactancia materna exclusiva. El cuadro consistió en aparición de inflamación submandibular, seguida horas después de pico febril y elevación de reactantes de fase aguda (RFA), con numerosas formaciones nodulares hipercogénicas laterocervicales bilaterales, sugerentes de adenopatías, en ecografía cervical, iniciándose antibioterapia intravenosa con amoxicilina/clavulánico. En nuestro hospital se continuó con Amoxiclavulánico 7 días por persistir la elevación de reactantes. A las 48 h de retirada de antibiótico comenzó de nuevo con picos febriles con RFA normales, iniciándose ampicilina+gentamicina intravenosas y tomándose nuevas muestras de sangre, LCR, orina y exudados faríngeos para virus, bacterias y hongos, así como cultivos de leche materna y serologías que resultan negativas. Se completaron 7 días de antibioterapia y tras su retirada reapareció la fiebre, recibiendo otra nueva tanda de antibióticos. El estudio inmunológico resultó normal. Las ecografías de cuello seriadas mostraron adenopatías laterocervicales bilaterales. Es dado de alta sin llegarse a esclarecer la etiología del cuadro. Un mes más tarde acude de nuevo por fiebre y adenopatías. Se constatan RFA elevados iniciándose ampicilina y cefotaxima intravenosas, con buena respuesta al tratamiento antibiótico. Se aisló en el hemocultivo y leche materna *S. agalactiae* sensible al antibiótico indicado. Al alta buen estado general sin otra clínica asociada.

**Conclusiones/comentarios:** Ante un lactante menor de 3 meses con clínica sugestiva, es importante mantener siempre la hipótesis de una posible infección vertical tardía por *S. agalactiae*. Las formas más frecuentes de presentación de la infección tardía son la meningitis y la celulitis-adenitis. En los lactantes alimentados con lactancia materna, el cultivo de leche puede ayudar a esclarecer la etiología del cuadro.

**71. SEPSIS RECURRENTE POR *STREPTOCOCCUS AGALACTIAE* EN LACTANTE INMUNOCOMPETENTE.** Torres Mariño C, Martínez Díaz S, Garrido Barbero M, Cuervas-Mons Tejedor M, Rodríguez Alonso M, Angulo García M, Gómez Sanchez E, De la Mata Franco G. Servicio de Pediatría. Hospital Universitario de Burgos.

**Introducción.** El *S. agalactiae* es la causa más frecuente de sepsis bacteriana neonatal; la sepsis recurrente en neonatos es muy poco frecuente. De los neonatos con sepsis precoz un 1-5% presentan sepsis tardía.

**Resumen del caso.** Presentamos el caso de un neonato varón sin factores de riesgo infeccioso conocidos, que a las 48 h de vida ingresa con clínica de ictericia y PCR 60 mg/dl. En el hemocultivo y urocultivo recogidos se aísla *S. agalactiae*. Recibió tratamiento con Ampicilina durante 12 días, con buena evolución. Repetido exudado vaginal a la madre durante el ingreso se confirmó que era un falso negativo. A los 39 días de vida reingresa con clínica de irritabilidad, leucopenia (L 1.700/mm<sup>3</sup>, 33,5% PMN), PCR 147 mg/dl, PCT 56,9 ng/ml, en hemocultivo

se aísla *S. agalactiae*, recibió tratamiento con Penicilina durante 14 días. Al aislarse nuevamente EGB en el hemocultivo, se descartó estado de portador del paciente con aspirado nasofaríngeo y se intentó aislar el germen en la leche materna, con resultado negativo.

**Conclusión.** 1) La sepsis recurrente por *S. agalactiae* es posible a pesar de una pauta antibiótica adecuada. 2) La sepsis recurrente por *S. agalactiae* habitualmente no implica la existencia de una inmunodeficiencia primaria de base.

**72. PAPEL DE LA ENFERMERÍA EN EL CUIDADO DEL PACIENTE OSTOMIZADO EN UCI NEONATAL.** González Sanz L, Valle Lence L, Montes Fernández C, Adalia Rodríguez J, Pena Ramírez N, Bestilleiro Fernández P, Díez Álvarez AB, Casheda Abeledo A. Hospital Universitario Central de Asturias. Oviedo. Hospital de Cabueñes. Gijón.

**Objetivos.** Realización de un plan de cuidados de enfermería en paciente ostomizado en UCI neonatal.

**Material y métodos.** Revisión bibliográfica a través de la Biblioteca Virtual en Salud de Asturias. De la misma se han obtenido para su estudio documentos contenidos en bases de datos como son *Clinical Key, UptoDate, ScienceDirect, Pubmed, etc.* Asimismo se ha realizado una búsqueda libre a través de la cual se ha tenido acceso a documentos de consenso y guías de práctica clínica.

**Resultados.** Del estudio y el análisis de los principales documentos se propone un plan de cuidados de enfermería a seguir en las unidades de críticos con el fin de unificar criterios en cuanto al manejo del paciente neonatal ostomizado, la instrucción a los padres y madres desde la UCI hasta el domicilio y el manejo de las posibles complicaciones.

**Conclusiones.** A pesar de no encontrarse entre las causas más frecuentes de ingreso neonatal, la patología digestiva y la patología urinaria que derivan en la realización de un estoma temporal o permanente suponen un reto para la enfermera de pediatría. La estandarización de los cuidados, el manejo eficaz del dolor postoperatorio y la instrucción a los padres y madres de cara al alta hospitalaria requiere de un alto nivel de cualificación.

**73. CANALIZACIÓN DEL CATÉTER EPICUTÁNEO EN NEONATOLOGÍA.** Rodríguez Martínez M, García García R, García Corte MD, Montes Fernández C, Valle Lence L, Bestilleiro Fernández P, García Álvarez FJ, González Sanz L. Servicio de Pediatría. Hospital Universitario Central de Asturias. Oviedo.

**Objetivo.** El objetivo de este trabajo es exponer la técnica correcta de canalización del catéter epicutáneo en pediatría.

**Material y métodos.** Se ha llevado a cabo una revisión bibliográfica teniendo en cuenta las últimas recomendaciones dadas por las Sociedades Científicas acerca de dicha técnica.

**Conclusiones.** La correcta canalización del catéter epicutáneo disminuye el riesgo de infección del paciente y permite la existencia de un acceso venoso central, a través de un acceso venoso periférico, que ofrece grandes beneficios por sus múltiples usos y su bajo índice de recambio.

**74. CUIDADOS DE LA PIEL DEL NIÑO PREMATURO.** Montes Fernández C, Bestilleiro Fernández P, García Álvarez FJ, González Sanz L, Valle Lence L, Casheda Abeledo A, Adalia Rodríguez J, Rodríguez Martínez M. Hospital Universitario Central de Asturias. Oviedo.

**Objetivos.** Unificar criterios sobre los cuidados de la piel del niño prematuro para prevenir lesiones y optimizar la función de la piel.

**Material y métodos.** Se realiza una revisión bibliografía relacionada con los cuidados de la piel del prematuro en las bases de datos: Pubmed, Cochrane, Cuiden, Scielo, Medline. Además se realiza una búsqueda libre.

**Resultados.** La piel del prematuro es una estructura inmadura que precisa de unos cuidados estandarizados y diferenciados a los del recién nacido a término. Estos cuidados van a promover el buen funcionamiento y la prevención de posibles lesiones. Es importante considerar la trascendencia de éste órgano como barrera contra las infecciones, protección de los órganos internos, colaborador en el mantenimiento de la temperatura y regulador de agua y electrolitos. La piel es también un órgano sensorial, que facilita el contacto inicial, la relación entre niño y su madre.

**Conclusiones.** El cuidado inadecuado de la piel es una causa de morbilidad en los recién nacidos prematuros. La prevención es fundamental para el cuidado de estos niños vulnerables. Reducir al mínimo las lesiones debe ser considerado un componente clave en el cuidado diario brindado a los recién nacidos prematuros.

**75. EL COLECHO, CONTROVERTIDO PERO BENEFICIOSO.** *Valle Lence L<sup>1</sup>, González Sanz L<sup>2</sup>, Montes Fernández C<sup>2</sup>, Bestilleiro Fernández P<sup>3</sup>, Ccheda Abeledo A<sup>3</sup>, Adalia Rodríguez J<sup>4</sup>, Rodríguez Martínez M<sup>4</sup>, Pena Ramírez N<sup>4</sup>.* <sup>1</sup>Enfermera de Pediatría de Atención Primaria. Área IV, Oviedo. <sup>2</sup>Enfermera. Área de Pediatría. Hospital Universitario Central de Asturias. Oviedo. <sup>3</sup>Enfermera Interna Residente. Hospital de Cabueñes. Gijón. <sup>4</sup>Enfermero/a Interno Residente. Hospital Universitario Central de Asturias. Oviedo.

**Objetivos.** Investigar sobre la evidencia que existe acerca del colecho, identificar los beneficios y perjuicios derivados de su práctica, determinar los factores necesarios para llevarlo a cabo de manera correcta, elaborar una lista con indicaciones básicas para aconsejar a los padres sobre la práctica del colecho.

**Material y métodos.** Investigación descriptiva mediante la búsqueda bibliográfica en las principales bases de datos (Pubmed, Cochrane, JBI) y otras fuentes de base científica con publicaciones de los últimos cinco años en español e inglés, para lo que se utilizaron los descriptores "colecho", "co-sleeping" y "bedsharing".

**Resultados.** Existe una amplia investigación al respecto de la práctica del colecho y su posible influencia sobre la muerte súbita del lactante, así como sobre el mantenimiento y facilitación de la lactancia materna. Algunos autores concluyen en la necesidad de erradicar la práctica para evitar las muertes accidentales, y otros indican la necesidad de tener en cuenta una serie de factores para prevenir contratiempos de tal magnitud como son la evitación del consumo de alcohol o tabaco por parte de los progenitores, así como sustancias que pudieran alterar la consciencia. Por otro lado, las condiciones ambientales de la habitación y de la superficie sobre la que se realice el colecho, deben tener unas características que aseguren la práctica sin riesgos.

**Conclusiones.** El colecho constituye una práctica natural y llevada a cabo en primer lugar por especies animales, que en el contexto del ser humano ha sido denostada y muchas teorías respecto al peligro que puede conllevar, han intentado erradicarla. Aunque puede haber cierta evidencia en su relación con el síndrome de muerte súbita del lactante, muchos de los trabajos que la reflejan también tienen dudosa calidad metodológica, así como bastantes años de antigüedad, por lo que cabría renovar los fundamentos científicos en ese aspecto, ya que también ha sido demostrado en bastantes trabajos su beneficio sobre el mantenimiento de la lactancia materna, y la disminución del estrés materno y del bebé.

**76. EVOLUCIÓN INUSUAL DE DOS PACIENTES DIAGNOSTICADOS DE RETRASO DE CRECIMIENTO INTRAUTERINO.** *Orellana Castillejo N<sup>1</sup>, Galbis Soto S<sup>1</sup>, Mombiedro Arizmendi C<sup>1</sup>, Bahillo Curieses P<sup>1</sup>, Prieto Matos P<sup>2</sup>, Vázquez Martín S<sup>1</sup>, Hernández Fabián A<sup>2</sup>.* *Servicio de Pediatría. <sup>1</sup>Hospital Clínico Universitario de Valladolid. <sup>2</sup>Hospital Universitario de Salamanca.*

**Introducción.** El retraso de crecimiento intrauterino (CIR) es un patología cada vez más prevalente en nuestro medio, pudiendo ser originada por diversas causas. En la mayoría de las ocasiones no será posible determinar el origen de la restricción del crecimiento fetal.

**Casos clínicos.** **Caso 1.** Recién nacido (RN) varón primer gemelo (embarazo bicorial, biamniótico). Cesárea electiva a las 37 semanas, con somatometría al nacimiento: peso 2.540 g (-0,8 DE), longitud 43 cm (-2,9 DE), perímetro cefálico (PC) 32 cm (-0,85 DE). Pie equinovaro intervenido quirúrgicamente. A los 3 años 2 meses presenta talla baja, con velocidad de crecimiento patológica (4,1 cm/año (-3,3 DE), talla 86,5 cm (-3,32 DE), IMC 13,7 kg/m<sup>2</sup> (-2,2 DE). Frente estrecha, hipertelorismo, pirámide nasal ancha, raíz nasal plana, pabellones auriculares pequeños y de implantación baja, boca grande, labios finos, filtrum plano, retrognatia, clinodactilia 5<sup>o</sup> dedo y surco simiesco bilateral. Tanner I. Se realizan exploraciones complementarias y se diagnostica de déficit de hormona de crecimiento iniciando tratamiento con hormona de crecimiento recombinante (GHR). Posteriormente se objetiva buena respuesta al tratamiento con retraso psicointelectivo leve, asociado a los rasgos dismórficos descritos. Se realiza estudio con CGH arrays encontrándose delección patogénica de 2569 Mb en la citobanda 22q11.21 que afecta a la región crítica del síndrome de microdelección 22q11.2. **Caso 2.** RN varón. Parto vaginal, eutócico a las 42 semanas con peso 2.825 g (-1,8 DE), longitud 46,5 cm (-2,7 DE), PC 34,5 cm (-0,75 DE). En periodo neonatal se diagnostica de parálisis facial periférica derecha congénita. A los 4 años 7 meses se inicia tratamiento con GHR ante indicación de CIR no recuperado. Exploración física al inicio del tratamiento: Talla 97 cm (-2,6 DE), peso 16,1 kg (-0,85 DE), IMC 17,1 kg/m<sup>2</sup> (+0,6 DE), desviación de comisura bucal izquierda, surco nasogeniano derecho borrado, hipertelorismo, raíz nasal plana, pabellones auriculares despegados con implantación baja, boca grande, labios finos, filtrum amplio, retrognatia, cuello corto, tórax acampanado con mamilas separadas y Tanner I. En el seguimiento, se objetiva buena respuesta al tratamiento, precisando logopedia por habla hiperinolálica y alteración del lenguaje expresivo, asociado a dismorfias faciales. Se realiza estudio con CGH arrays encontrándose delección patogénica de 2930 Mb en la citobanda 22q11.21 que afecta a región crítica del síndrome de microdelección 22q11.2.

**Conclusiones.** El CIR es una patología frecuente, pudiendo englobarse bajo el término una gran diversidad de situaciones clínicas, algunas de las cuales se diagnosticaran según la evolución posterior y la aparición de hallazgos clínicos definitorios.

**77. FALLO HEPÁTICO AGUDO EN RECIÉN NACIDO CON RETRASO DEL CRECIMIENTO INTRAUTERINO.** *López-Wilches M, Bermúdez Hormigo I, Tobar MC, Moreno JL, Hernanz Sanz JL, Matías del Pozo V, De la Huerga López A, Alonso C.* *Servicio de Neonatología. Hospital Clínico Universitario de Valladolid.*

**Introducción.** El crecimiento intrauterino es un reflejo del estado de salud fetal. La alteración de este puede favorecer la aparición de diversas complicaciones siendo las más frecuente la asfisia perinatal.

**Resumen del caso.** Recién nacido varón con antecedentes de embarazo controlado, serologías negativas, TA normales, Test de O'Sullivan normal y madre fumadora activa de 5-6 cigarrillos/día. Inducción del parto a la semana 38 por RCIU tipo I. Parto eutócico con Apgar 8/9 al

minuto y a los 5 minutos respectivamente y pH de cordón 7,26 y 7,33. Exploración física normal y somatometría con bajo peso para la edad gestacional. En las primeras horas de vida se objetiva hipoglucemia iniciando lactancia mixta. A las 24 horas de vida presenta vómitos tras las tomas de biberón e hiporeactividad por lo que ingresa en la unidad de neonatología. En los controles mostró bradicardia mantenida sin repercusión hemodinámica con EKG normal y pruebas complementarias con alteración de perfil hepático y leucocitaria. Se inicia dieta absoluta durante 12 horas, fluidoterapia, antibioterapia empírica (ampicilina y gentamicina). Se reinicia alimentación enteral con adecuada tolerancia así como mayor reactividad y persistencia de bradicardia. Al quinto día de vida presentó 2 episodios de apnea con desaturación que precisan estimulación. En ecografía transfontanelar se objetiva colapso ventricular bilateral. EEG normal. Las pruebas de función hepática persistieron alteradas con elevación significativa. Así mismo apareció alteración de las pruebas de coagulación al noveno día. En ecografía abdominal mostró únicamente alteración de la perfusión hepática. Se inicia tratamiento con vitamina K y se solicita PCR de virus hepatotropos con resultados negativos. Al décimo día continuó el deterioro de las pruebas de coagulación por lo que se deriva con el diagnóstico de fallo hepático agudo al hospital de referencia, donde administran nueva dosis de vitamina K a su vez se realizó transfusión de plasma e inician hidrolizado y tratamiento para colestasis. Se le practicó estudio metabólico el cual fue normal. Su evolución fue favorable dando de alta con tratamiento de colestasis a los 24 días de vida. Actualmente asintomático.

**Discusión.** El RCIU puede presentar diversas complicaciones. En nuestro caso la alteración isquémica hepática sería la causa que produjo el deterioro de la función hepática, siendo este daño reversible por lo que el paciente experimenta normalización clínica y analítica.

**78. QUISTE OVARIO NEONATAL. INDICACIONES DE LA INTERVENCIÓN QUIRÚRGICA PRECOZ A PROPÓSITO DE DOS CASOS CLÍNICOS.** *Molnar A, Oviedo Gutiérrez M, Fernández García L, Lara Cárdenas DC, Barnes Marañón S, Enríquez Zarabozo EM, Granell Suárez C, Álvarez Muñoz V. Servicio de Cirugía Pediátrica. Hospital Universitario Central de Asturias. Oviedo.*

**Introducción.** La detección de quiste de ovario es muy frecuente y cada vez más habitual debido al seguimiento ecográfico rutinario durante la gestación. Su incidencia es 1 de cada 2.500 recién nacidos. El tratamiento postnatal precoz genera cierta controversia; a pesar de la unanimidad existente respecto a la necesidad de cirugía temprana en los quistes sintomáticos. El manejo debe ser conservador siempre que se cumplan los siguientes criterios: 1) El quiste sea de origen ovarico, 2) No tenga componente sólido en la ecografía, 3) Tamaño menor o igual a 5 cm y que no presente crecimiento progresivo 4) Los marcadores tumorales (AFP,  $\beta$ HCG, LDH) sean negativos, 5) La paciente esté asintomática y la familia sea colaboradora. El tratamiento quirúrgico engloba: fenestración o resección laparoscópica, aspiración y resección mediante laparotomía mínimamente invasiva y el abordaje por laparotomía.

**Material y métodos.** Presentamos dos casos clínicos de quiste ovario neonatal e interpretamos las indicaciones del tratamiento quirúrgico precoz.

**Resumen de los casos. Caso 1.** Recién nacida, diagnosticada con ecografía prenatal de una imagen anecoica de 5x5 cm de tamaño en hemiabdomen derecho, compatible con quiste anexial. A los 48 horas de vida ingresa en nuestro servicio donde se repite la ecografía con resultado de quiste ovárico hemorrágico de 6,3 cm. Se decide la intervención quirúrgica precoz y se realiza quistectomía derecha vía laparoscópica y resección transumbilical sin incidencias. **Caso 2.** Recién nacida, detección antenatal de quiste ovario derecho de 3,6x3,0 cm, por lo que se

deriva al mes de vida en nuestro servicio. La paciente está asintomática por lo tanto se realiza seguimiento estrecho ecográficamente detectando el aumento de tamaño y el cambio de la consistencia del quiste. A los 3 meses se decide manejo quirúrgico, realizando quistectomía derecha laparoscópica sin incidencias.

**Conclusiones.** Aunque en ambos casos el diagnóstico es antenatal, el manejo es diferente. En el primer caso, por tratarse de quiste de gran tamaño se decide actitud quirúrgica precoz, mientras que en el segundo caso, por el tamaño y descripción ecográfica se decide actitud expectante, no obstante durante el seguimiento, por el aumento del tamaño y aparición de signos ecográficos de quiste complicado se decide exéresis. En ambos casos la vía de abordaje es laparoscópica, aunque en el primer caso por tratarse de neonato, se complementa con resección transumbilical.

**79. EPIFISIÓLISIS DE HÚMERO PROXIMAL EN RECIÉN NACIDO.** *López-Wilches M, Bermúdez Hormigo I, González Lamuño C, Paz Paya E, Hernanz Sanz JL, Matías del Pozo V, Vazquez Martín S, De la Hueriga López A. Unidad de Neonatología. Hospital Clínico Universitario de Valladolid.*

**Introducción.** La epifisiólisis proximal humeral es una lesión poco frecuente en el recién nacido después de un parto, siendo su diagnóstico un reto ya que la clínica es insuficiente para realizar un diagnóstico certero. La radiografía y la ecografía se pueden malinterpretar por la falta de osificación de la epífisis siendo en ocasiones necesario realizar otras pruebas como TAC o RNM para un correcto diagnóstico.

**Resumen caso.** Recién nacido mujer, parto por cesárea a las 38+5 semanas por falta de progresión del parto, con presentación cefálica. El primer día se observa escasa movilidad del brazo izquierdo con moro asimétrico. El segundo día se objetiva asimetría de hombros con hematoma en zona deltoidea izquierda, actitud del brazo en rotación externa y abducción, y mano en flexión; ausencia de movilidad en contra de la gravedad del miembro superior y ausencia de movimiento de la mano con reflejo palmar presente pero lento. Se realiza radiografía en la que se observa desplazamiento diafisario humeral inferior, y ecografía en la que no se visualiza imagen clara de epifisiólisis. Con la sospecha diagnóstica de epifisiólisis de húmero proximal se realiza reducción cerrada bajo sedación y posterior inmovilización con malla; en ecografía de control se confirma la adecuada alineación de la cabeza humeral con respecto a la diáfisis. En su evolución persiste flexión de la mano sin movilidad activa; ante la sospecha de parálisis braquial se solicita electromiografía que descarta afectación del plexo braquial izquierdo inferior. Actualmente se encuentra en tratamiento rehabilitador con mejoría de la movilidad activa y lográndose movimientos pasivos no dolorosos.

**Discusión.** La epifisiólisis humeral es una patología poco frecuente y de difícil diagnóstico ya que sus signos clínicos pueden hacer pensar en otras entidades y los hallazgos en las pruebas por imagen pueden pasar inadvertidos o no ser concluyentes. Es por esto que la valoración interdisciplinaria de las lesiones del miembro superior en el neonato es importante para ampliar el abanico de posibilidades diagnósticas y/o excluir otras alteraciones comunes que afecten al miembro superior.

**80. DESHIDRATACIÓN HIPERNATRÉMICA SECUNDARIA A HIPOGALACTIA MATERNA.** *Caunedo Jiménez M, García Valle E, Pérez Santos AB, Arriola Rodríguez-Cabello S, Alegría Echaurre E, Ruiz Castellano N, Barbarin Echarri S. Servicio de Pediatría. Hospital Universitario Marqués de Valdecilla. Santander.*

**Introducción.** La deshidratación hipernatémica es un proceso potencialmente grave que puede asociar complicaciones neurológi-



cas. Tradicionalmente se ha asociado a la lactancia artificial, debido a fórmulas hiperconcentradas. Sin embargo, en los últimos años ha aumentado la aparición de deshidrataciones hipernatémicas en niños alimentados con lactancia materna exclusiva, a pesar de que la hipogalactia primaria es muy poco frecuente. Estos casos se deben a una mala técnica, inexperiencia o falta de apoyo a la hora de lactar. Determinados cambios culturales han podido influir en la aparición de estos casos. Entre ellos, las recomendaciones de una lactancia a demanda frente a un horario rígido, desaconsejar controles de peso frecuentes para evitar la ansiedad materna y en ocasiones, el escaso apoyo de los profesionales sanitarios en madres primerizas e inexpertas.

**Caso clínico.** Neonato de 7 días de vida que ingresa por pérdida ponderal del 14,7% (480 g). RNAT (40+3) PAEG (3.260 g). Dado de alta de Maternidad a las 48 horas de vida con una EF normal, pérdida ponderal de 6,% y alimentado con LM exclusiva. Refieren subida de la leche tras el alta, con cantidad abundante pero aparición de nódulos dolorosos y no vaciado del pecho. Al ingreso, signos y síntomas de deshidratación severa con un peso de 2.780 g (<P3). Gasometría y analítica completa donde se objetiva una insuficiencia renal prerrenal y un sodio de 157 mEq/L siendo el resto de parámetros normales con un sodio urinario de 104 mEq/L. Se inicia pauta de rehidratación oral con lactancia mixta, bien tolerada, disminuyendo progresivamente las cifras de sodio y normalizándose a las 36 horas sin asociar clínica neurológica ni alteraciones ECG. Tras rehidratación inicial se inicia amantamiento con mejoría progresiva del agarre y de la succión. Es dado de alta a los 13 días de vida con un peso de 3.305 g (+525 g) y con lactancia materna suplementada con leche extraída o fórmula de inicio.

**Conclusiones.** La LM exclusiva es ideal durante los primeros meses de vida, aporta los nutrientes necesarios para su desarrollo y contiene anticuerpos que les protegen de infecciones y de alergias. Favorece el vínculo madre-hijo y asocia beneficios maternos a largo plazo. Sin embargo requiere aprendizaje y es esencial el apoyo materno por parte de los profesionales sanitarios para la correcta instauración de la lactancia.

**81. TIROTOXICOSIS EN EL PERIODO NEONATAL.** *González García LG, González Álvarez CE, Palacios Loro ML, Pérez Basterrechea B, Segura Ramírez DK, Aparicio Casares H, Costa Romero M, Fernández Colomer B. AGC Pediatría. Hospital Universitario Central de Asturias. Oviedo.*

**Objetivos.** El hipotiroidismo durante en el periodo neonatal es una entidad de baja incidencia, pero de diagnóstico temprano gracias al screening neonatal. El tratamiento precoz es indispensable para un adecuado desarrollo neurológico. A continuación se presenta el caso de una niña prematura con hipotiroidismo en tratamiento con levotiroxina que experimentó una intoxicación por hormona tiroidea. Dada la edad y la prematuridad de la paciente, el diagnóstico es fácilmente enmascarable con patología propia de este periodo.

**Material y métodos.** Se describe el caso de una niña ingresada por prematuridad extrema de 27 semanas y bajo peso para la edad gestacional (660 gramos). Al mes de vida se detecta situación de hipotiroidismo primario (TSH 46 mU/L, T4L 0,9 ng/dl) gracias a la segunda prueba de screening de metabolopatías que se realiza a los niños menores de 1500 gramos. Clínicamente presenta ductus arterioso persistente y fallo cardiaco asociado, dependiente de ventilación mecánica invasiva. Se inicia tratamiento con levotiroxina sódica a dosis de 15 µg/kg/día. Dos semanas después, intervenida de la cirugía de cierre del ductus y extubada, comienza con hipertensión arterial, taquicardia sinusal hasta 240 lpm en reposo, irritabilidad e hipopotasemia de 2,8 mmol/L. A los dos días asocia además diarrea profusa que se mantuvo durante

10 días. El estudio de hormonas tiroideas mostró una TSH suprimida (0,05 mU/L) y T4L 3,35 ng/dl (límite 2,2 ng/dl). Preciso suspensión del tratamiento con hormona tiroidea durante 15 días, hasta normalización de la función tiroidea y tratamiento con propanolol por la taquicardia. Los estudios de autoinmunidad fueron negativos y la ecografía tiroidea fue normal. Preciso reintroducción de tratamiento con levotiroxina por elevación de TSH a dosis de 5µg/kg.

**Conclusiones.** El estado de hiperfunción tiroidea es infrecuente en el periodo neonatal, siendo su origen más habitual el paso de anticuerpos estimulantes del tiroides (TSI) en hijos de madres con enfermedad de Graves. No debemos olvidar el aporte excesivo de hormonas como causa del mismo, siendo necesario detectarlo de forma precoz antes de la aparición de alteraciones iónicas, cardiovasculares, neurológicas o gastrointestinales como sucedió en nuestro caso.

**81bis. NECESIDAD DE UN TALLER DE PADRES PREVIO AL ALTA EN NEONATOLOGÍA.** *Rodríguez Martínez M, García García R, García Corte MD, Díez Álvarez AB, Laiz Rodríguez ME, González Sanz L, Valle Lence L, Montes Fernández C. Servicio de Pediatría. Hospital Universitario Central de Asturias. Oviedo.*

**Objetivos.** Valoración de la necesidad de un taller para las familias previo al alta en Neonatología.

**Material y métodos.** Estudio descriptivo retrospectivo en el que se ha analizado, mediante una encuesta pre-alta y otra post-alta, con una muestra de 31 pacientes, la necesidad percibida por sus padres de la existencia de dicho taller, entre Marzo de 2012 y Octubre de 2013, en el Servicio de Neonatología del Hospital Universitario Central de Asturias.

**Resultados.** El 94,1% de los padres ha señalado que sería "necesaria" la existencia del taller. Asimismo, se ha analizado la seguridad de los padres en cuanto a la alimentación, higiene, cuidados, administración de fármacos, conocimiento de signos de alarma y cambios posturales, con el fin de observar la diferencia entre la encuesta pre-alta y la post-alta.

**Conclusiones.** La familia tardó entre 6 y 8 semanas en ganar seguridad para llevar a cabo los cuidados del bebé necesarios en el domicilio, por lo que la existencia de un taller para padres previo al alta promovería el alcance de dicha seguridad más rápidamente.

Sábado 7 de noviembre - Sesión 6

Moderador: Santiago Jiménez Treviño

**82. COLELITIASIS DEL LACTANTE, NO SIEMPRE UN PROBLEMA.** *Hernández Villarroel AC, Valladares Díaz AI, García Velázquez J, Hernández Carbonell M, Del Villar Guerra P. Servicio de Pediatría. Hospital General de Segovia.*

**Introducción.** La litiasis biliar se define como la formación y/o presencia de cálculos en la vía biliar intra o extrahepática. A pesar de ser una patología infrecuente en la edad pediátrica, su incidencia ha aumentado notablemente en los últimos años debido a un mejor diagnóstico, gracias a los avances tecnológicos. Aunque la gran mayoría de los casos van ligados a enfermedades hemolíticas, cada vez es más frecuente su relación con diversas situaciones clínicas como prematuridad, ayuno prolongado, nutrición parenteral prolongada, cirugías cardíacas o abdominales y la colestasis crónica. Datos recientes sugieren un aumento de casos en relación con la obesidad infantil.

**Caso clínico.** Lactante mujer de 3 meses de edad que consulta en urgencias por cuadro de 12 horas de evolución consistente en crisis

de llanto intermitente que calma parcialmente en brazos de la madre, acompañado de rechazo de las tomas, sin otra sintomatología. Entre los antecedentes familiares destacamos que el padre refiere colelitiasis, colecistectomía a los 14 años y enfermedad de Gilbert; madre sana de grupo sanguíneo 0 Rh +. Antecedentes personales: embarazo controlado de curso normal, serologías negativas, parto eutócico a término, Apgar 9/10, peso RN 3200grs. Screening auditivo y metabólico normal. Grupo sanguíneo A Rh +, Coombs directo negativo. Lactancia materna a demanda. Cólicos del lactante. Exploración física a su llegada a la urgencia: sin hallazgos significativos. Ante la clínica y sospecha de invaginación intestinal, se solicita ecografía abdominal que demuestra múltiples imágenes en vesícula compatibles con litiasis, sin afectación de vía biliar. Tras completar estudio analítico, se descartaron alteraciones hematológicas, metabólicas o hepáticas. La ecografía de control posterior mostró una vía biliar y vesícula de características normales sin observarse imágenes sugerentes de litiasis. Actualmente se mantiene asintomática.

**Conclusión.** La litiasis biliar, aunque poco frecuente, es una patología que debemos de tener en cuenta, sobretodo en pacientes que presenten factores de riesgo. La mayor parte de los cálculos biliares en la infancia son de origen idiopático y suelen ser asintomáticos, detectándose de forma casual en ecografías o radiografías practicadas por otros motivos. La actitud ante el hallazgo de litiasis biliar va a depender de la edad del paciente, la existencia de factores de riesgo, la clínica, el tamaño y la localización de los cálculos, tendiéndose cada vez más a mantener una actitud expectante, ya que las formaciones suelen desaparecer de forma espontánea, sobre todo en pacientes de corta edad. En pacientes que presenten síntomas o factores de riesgo asociados está indicado el tratamiento quirúrgico, siendo la colecistectomía programada el tratamiento de elección, con el fin de evitar complicaciones.

**83. COLECISTITIS AGUDA: A PROPÓSITO DE UN CASO.** Ruiz Castellano N<sup>1</sup>, De la Rubia Fernández L<sup>1</sup>, Palacios Sánchez M<sup>1</sup>, Garde Basas J<sup>1</sup>, García Calatayud S<sup>1</sup>, Alegría Echauri E<sup>1</sup>, Fernández Jiménez MP, Villaespesa Díaz MC<sup>3</sup>. <sup>1</sup>Servicio de Pediatría, <sup>2</sup>Servicio de Cirugía Pediátrica, <sup>3</sup>Servicio de Radiodiagnóstico. Hospital Universitario Marqués de Valdecilla. Santander.

**Introducción.** La colecistitis aguda es una patología infrecuente en niños, con una incidencia de 1,3 casos en la edad pediátrica, por cada 1.000 casos en adultos. Se clasifican en función de la presencia o no de cálculos, representando las acalculosas un 2-15% del total. El *E. coli* es el germen más frecuentemente implicado. El diagnóstico se establece según los criterios de las guías de Tokio. El tratamiento inicial de elección es médico (dieta absoluta, analgesia y antibioterapia), pudiendo precisar cirugía de urgencia ante mala evolución o complicaciones.

**Caso clínico.** Niña de 5 años, sin antecedentes de interés, que inicia en la semana previa dolor abdominal inespecífico y en las últimas horas dolor agudo en hemiabdomen derecho asociando vómitos, inicialmente alimenticios y posteriormente biliosos, sin coluria ni acolia. Al ingreso presenta regular estado general, con dolor y defensa a la palpación en hipocondrio derecho con signo de Murphy positivo. En la ecografía abdominal se objetiva vesícula biliar distendida con pared engrosada (8 mm), barro biliar, microlitiasis y líquido perivesicular. Ingresa a dieta absoluta, con sonda nasogástrica y antibioterapia endovenosa con piperacilina tazobactam. En las primeras 24 horas empeoramiento de los parámetros analíticos y ecográficos, por lo que se solicita TC que confirma colecistitis aguda. Dada la mala evolución se realiza drenaje biliar externo por laparoscopia guiado por ecografía, colocando catéter y se recoge cultivo de bilis que resulta negativo. Posteriormente buena evolución, por lo que al 3º día se procede a cierre del drenaje y se inicia

alimentación con dieta hipograsa y ursodeoxicólico oral. Al 14º día se retiran catéter y piperacilina-tazobactam, continuando tratamiento con cefixima oral 7 días más. Se mantiene asintomática, persistiendo en controles ecográficos imagen de vesícula en gorro frigio, encontrándose en la actualidad pendiente de colecistectomía.

**Comentarios.** La colecistitis aguda es una entidad poco frecuente en Pediatría, lo cual genera un bajo índice de sospecha y retraso en su diagnóstico. Ante un cuadro de dolor abdominal, con afectación del estado general, debemos pensar en ella, ya que el diagnóstico precoz es fundamental para evitar las complicaciones asociadas. La ecografía juega un importante papel en el diagnóstico/seguimiento para determinar la necesidad de cirugía. El tratamiento médico es efectivo en la mayoría de los casos, siendo excepcional que se requiera intervención quirúrgica en el periodo agudo, salvo en los de evolución tórpida.

**84. AUMENTO DE LA CALPROTECTINA FECAL: NO SIEMPRE ES ENFERMEDAD INFLAMATORIA INTESTINAL.** Martínez Figueira L, Expósito de Mena H, Torres Peral R, Velasco Guardado A, del Rey Tomás-Biosca M, Gómez Recio L, Mínguez Rodríguez B, Ramajo Polo A. Servicio de Pediatría. Complejo Asistencial Universitario de Salamanca.

**Introducción.** La calprotectina fecal (CF) es una proteína que se encuentra mayoritariamente en el citosol de los granulocitos. Su presencia en heces es directamente proporcional a la actividad de los neutrófilos en la luz intestinal. Es un marcador muy utilizado en el diagnóstico y seguimiento de la actividad en la enfermedad inflamatoria intestinal, siendo su objetivo final identificar a los pacientes a los que no es necesario realizar endoscopia digestiva. No obstante no es específico de esta enfermedad, especialmente en niños, donde su utilidad en otros procesos gastrointestinales está aún por establecer. Presentamos el caso de una paciente con sangre y moco en heces y calprotectina fecal elevada en relación con un pólipo colónico juvenil.

**Caso clínico.** Niña de 11 años que acude a consultas de Gastroenterología Infantil por rectorragia de 5 meses de evolución. No refiere antecedentes familiares de pólipos ni cáncer de colon. Refiere heces de consistencia blanda, con sangre roja de escasa cuantía, "en hilillos". Hábito estreñido con buena respuesta al tratamiento con Polietilenglicol. No refiere dolor abdominal ni pérdida de peso. Presenta exploración física normal sin fisuras anales. Se realiza coprocultivo y parásitos en heces con resultado negativo, hemograma, bioquímica y coagulación con resultado normal y calprotectina fecal de 1.212 mg/kg. Ante los hallazgos analíticos y clínicos se decide realizar prueba endoscópica en la que se visualiza pólipo sésil en porción distal de recto que se extirpa sin incidencias, sin otros hallazgos macroscópicos. La anatomía patológica confirma el diagnóstico de pólipo benigno juvenil.

**Resultados.** Clásicamente se ha utilizado el aumento de la calprotectina fecal como marcador para el diagnóstico de Enfermedad inflamatoria intestinal. Estudios recientes han demostrado que la calprotectina fecal es también significativamente mayor en los pacientes con poliposis colónica que en aquellos que presentan un colon con aspecto endoscópico normal. Por lo tanto, debemos incluir la poliposis colónica en el diagnóstico diferencial de rectorragia y elevación de la calprotectina fecal.

**85. ¿SE PUEDE DESCARTAR UNA ENFERMEDAD DE CROHN EN UNA ILEÍTIS CON COPROCULTIVO POSITIVO PARA YERSINIA?** Fernández Morán M<sup>1</sup>, Méndez Sánchez A<sup>1</sup>, Flórez Díez P<sup>2</sup>, Fidalgo Alonso A<sup>1</sup>, Blázquez Gómez CJ<sup>1</sup>, Bousoño García C<sup>1</sup>, Jiménez Treviño S<sup>1</sup>, Díaz Martín JJ<sup>1</sup>. <sup>1</sup>Servicio de Pediatría. Hospital Universitario Central de Asturias. Oviedo. <sup>2</sup>Servicio de Pediatría. Hospital Álvarez Buylla. Mieres.

**Introducción.** La enfermedad de Crohn puede afectar a cualquier parte del tubo digestivo, desde la boca hasta el ano. Con frecuencia el ileon terminal está afectado por la enfermedad. Sin embargo, el hallazgo de una ileitis no es patognomónico de la misma, pudiendo tener otras causas. Entre estas destacan sobre todo las causas infecciosas, como la infección por *Yersinia enterocolitica*. Presentamos dos casos pediátricos con ileitis terminal y aislamiento de *Yersinia* en heces, con notables diferencias en el diagnóstico y evolución posterior.

**Resumen casos. Caso 1.** Niño de 9 años con dolor abdominal y febrícula de 1 mes de evolución. No diarrea ni productos patológicos en heces. No pérdida de peso. La exploración física era normal. En las pruebas realizadas destacaba trombocitosis y una VSG 32 mm, PCR 2,5 mg/dl y calprotectina fecal de 1.500 µg/g heces. Se realizó ecografía abdominal y TC abdominal compatible con ileitis. Se obtuvo un cultivo positivo para *Yersinia* por lo que se decidió iniciar tratamiento antibiótico, persistiendo clínica al finalizarlo. Se realiza endoscopia digestiva alta y baja con hallazgos sugestivos de enfermedad de Crohn. La instauración de un tratamiento con nutrición enteral exclusiva indujo la remisión clínica del paciente. **Caso 2.** Niña de 8 años trasladada a nuestro hospital por hallazgo de ileitis en estudio ecográfico por dolor abdominal de poco tiempo de evolución. En el resto de los estudios destacaban PCR 1 mg/dl, VSG 14 y calprotectina fecal de > 3.000 µg/g heces. Ante la sospecha de enfermedad inflamatoria intestinal (EII) se realizaron gastro y colonoscopia, observándose imágenes de ileitis grave. A las 24 horas se recibe coprocultivo positivo para *Yersinia enterocolitica*, por lo que se decide iniciar tratamiento antibiótico, con desaparición de la sintomatología.

**Conclusiones.** Existen múltiples factores a tener en cuenta a la hora de evaluar un paciente con sospecha de EII. La existencia de una sospecha diagnóstica fundada no debe hacernos descartar su diagnóstico ni ante la existencia de una infección concomitante. Asimismo es conveniente descartar las causas infecciosas en casos de poco tiempo de evolución y escasa repercusión general aunque la imagen ecográfica sea muy sugerente de EII.

**86. ILÉITIS TERMINAL POR YERSINIA ENTEROCOLITICA EN LACTANTE.** Sánchez Moreno S, González González M, Criado Muriel C, Parra Rodríguez A, Aparicio Ríos P. Servicio de Pediatría. Unidad de lactantes. Complejo Asistencial Universitario de Salamanca.

**Introducción.** *Yersinia enterocolitica* es un bacilo gramnegativo que pertenece a la familia *Enterobacteriaceae*. Es un patógeno de transmisión alimentaria asociada al consumo de leche, queso y carne de cerdo poco cocida. En niños mayores puede causar adenitis mesentérica e ileitis terminal, siendo esta última infrecuente en lactantes, en los que se asocia con episodios de fiebre, dolor abdominal y diarrea acuosa en ocasiones sanguinolenta. Dentro de las complicaciones potsinfecciosas atribuidas a fenómenos autoinmunes se destacan: poliartritis reactiva, eritema nodoso, miocarditis y glomerulonefritis

**Caso clínico.** Lactante de 9 meses que acude al Servicio de Urgencias derivada por su pediatra de atención primaria para valoración por fiebre elevada de 39°C de 10 días de evolución asociada a 5 o 6 deposiciones diarias de consistencia líquida con moco, sin sangre, y dolor abdominal. Se realiza hemograma y bioquímica con resultados analíticos sugerentes de infección bacteriana, objetivándose leucocitos de 11.440/microl, proteína C reactiva de 23,88 mg/dl y procalcitonina de 2,33 ng/ml. Se realiza ecografía abdominal en la que se visualiza marcado engrosamiento de ileon terminal que alcanza 11mm, siendo estos hallazgos compatibles con ileitis terminal. Se decide ingreso para sueroterapia intravenosa y estudio. Se obtiene resultado positivo de

coprocultivo para *Yersinia enterocolitica* por lo que se inicia antibioterapia intravenosa con cefotaxima. La evolución de la paciente es favorable, quedando afebril a las 24 horas del inicio del tratamiento antibiótico. Cede el dolor abdominal y disminuye el número de deposiciones haciéndose de consistencia normal. Hasta el momento del alta y en posteriores revisiones la paciente no ha presentado manifestaciones extradigestivas.

**Conclusión.** La ileitis aguda consiste en la inflamación del íleon, para su diagnóstico es importante la historia clínica, la exploración física, los resultados de los análisis y la ecografía abdominal. Aunque es una manifestación infrecuente en la infección en lactantes por *Yersinia enterocolitica* debe ser tenida en cuenta debido a sus posibles complicaciones y en ocasiones la necesidad de tratamiento antibiótico como fue en nuestro caso.

**87. ABSCESO PERIANAL RECURRENTE. ¿Y SI ES UNA ENFERMEDAD DE CROHN?** Ruiz Castellano N<sup>1</sup>, Vega Santa-Cruz B<sup>1</sup>, Garde Basas J<sup>1</sup>, García Calatayud S<sup>1</sup>, Alegría Echauri J<sup>1</sup>, López López AJ<sup>2</sup>, De Diego García EM<sup>2</sup>, Palacios Sánchez M<sup>1</sup>. <sup>1</sup>Servicio de Pediatría, <sup>2</sup>Servicio de Cirugía Pediátrica. Hospital Universitario Marqués de Valdecilla. Santander.

**Introducción.** La enfermedad de Crohn es una enfermedad inflamatoria intestinal (EII), caracterizada por la inflamación transmural crónica de cualquier tramo del tubo digestivo. La clínica más frecuente es diarrea, dolor abdominal y pérdida de peso, aunque no son raros síntomas extraintestinales como retraso de crecimiento, retraso puberal, enfermedad perianal, anemia ferropénica o síntomas cutáneos.

**Caso clínico.** Niño de 12 años sin antecedentes de interés, que consulta por una masa en región perianal de 15 días de evolución. Refiere haber presentado los últimos 4 meses, dos abscesos perianales tratados con antibioterapia oral, con buena evolución. En el último mes presenta supuración y dolor en región anal, principalmente con la defecación, que le impide la sedestación. Los últimos 6 meses tiene dolor abdominal recurrente, que lo despierta por las noches, con disminución del apetito y saciedad precoz. Siempre afebril, los padres tienen sensación de pérdida de peso. Exploración física: Hábito asténico, escaso panículo adiposo y palidez cutáneo-mucosa. Abdomen con dolor difuso a la palpación y fisura anal a las 6h, palpándose en el tacto rectal una masa blanda dolorosa, sin supuración, de 3x4cm en cara posterior. En las pruebas complementarias destaca Hb 11,6 g/dl, VSG 44 mm/h, ferropenia, hipalbuminemia e hipocolesterolemia con PCR 2,5 mg/dl. Presenta un perfil inmunológico con ASCA IgA positivo y ANCA negativo. La calprotectina fecal superó 3.000 mg/kg y la ecografía abdominal mostró ileitis terminal. La endoscopia digestiva alta fue normal y en la colonoscopia, también normal, las biopsias se informaron como colitis parcheada con moderada actividad y granulomas focales en ileon terminal. La RM pélvica demuestra una fístula perianal de 4,5 cm desde el margen izquierdo del orificio anal externo hasta el pliegue interglúteo izquierdo, con ramificación anterior hasta margen posterior de las bolsas escrotales. Se confirma el diagnóstico de E. Crohn ileocolónica (A1bL3p) con afectación perianal, realizándose drenaje quirúrgico del absceso bajo sedación, con colocación de setón en trayecto fistuloso e inicio posterior del tratamiento inductor con Infliximab y mantenimiento con Azatioprina e infliximab, con buena evolución posterior.

**Conclusiones.** El 25-30% de las EII debutan en la edad pediátrica, siendo cada vez más frecuentes las manifestaciones extraintestinales como forma de presentación. Ante la presencia de síntomas perianales recurrentes (abscesos, fístulas) debemos pensar en esta entidad para un diagnóstico precoz.

**88. GLUCOGENOSIS ¿TIPO I O TIPO III?** *Hernández Frutos E, Manso Ruiz de la Cuesta R, Valencia Ramos J, Gutiérrez Moreno M, Santamaría Marcos E, Bartolomé Cano ML, Bartolomé Albistegui MJ, Barbadillo Izquierdo E. Servicio de Pediatría. Hospital Santos Reyes. Aranda de Duero. Burgos.*

**Introducción.** Las glucogenosis son enfermedades caracterizadas por trastorno del metabolismo del glucógeno. Los tipos I (déficit de glucosa-6-fosfatasa) y III (déficit en la enzima amilo 1-6 glucosidasa-enzima desramificante-) son prácticamente indistinguibles desde el punto de vista clínico. Son enfermedades poco frecuentes (I: 1/100.000 y III: 1/80.000) y que se presentan como hipoglucemia, retraso en el crecimiento y hepatomegalia en los lactantes.

**Caso clínico.** Paciente de 18 meses estudiada por hepatomegalia y hepatitis aguda anictérica. AP: sospecha de sepsis clínica y coagulopatía que precisó antibioterapia y vitamina K al nacimiento. Broncoespasmos de repetición en tratamiento con montelukast y budesonida inhalada. Vacunación completa. AF: sin interés. EF: a destacar hepatomegalia de unos 5 cm bajo reborde costal. No esplenomegalia. Primer control analítico: GOT/GPT: 1844/1093 UI/L, GGT 165 UI/L, FA 273 UI/L, Bi 0,2 mg/dl, coagulación normal. Resto de analítica anodina. Sedimento de orina: cetonuria: 5. Serologías para CMV, VEB, hepatitis A, B, C, HVS 1 y 2 y toxoplasma: negativas. Metabolismo del hierro: normal. Cobre y ceruloplasmina normales. Ecografía abdominal: hepatomegalia homogénea, con ligero aumento de la ecogenicidad (posible esteatosis ligera o hepatopatía crónica). Se deriva a Hospital Universitario La Paz, Unidad de Hepatología pediátrica: a su llegada se observa una hipoglucemia de 26 mg/dl con un láctico de 5,5 mg/dl. En analítica se objetiva: Triglicéridos 279. Úrico: 5,8. CPK 512 UI/L. Estudio nefrológico y cardiológico: normal. Ingesta normal a pesar del retraso en el crecimiento, con exigencia de la misma en algunos momentos y precisando administración de tomas nocturnas.

**Conclusión.** Debido a la clínica que presenta esta paciente, no podemos identificar el tipo de glucogenosis que presenta. Se sospecha un tipo III por el ácido úrico normal, la falta de nefropatía, triglicéridos no muy altos y aumento de CPK. Sin embargo, se hace necesario y fundamental el diagnóstico genético. En cuanto al tratamiento, ambas tienen tratamiento dietético con aportes de hidratos de carbono cada 2-4 horas, aunque en el tipo III la dieta es menos exigente, sin precisar restricción de fructosa, lactosa o sacarosa.

**89. HEPATOMEGALIA OLIGOASINTOMÁTICA: FORMA DE PRESENTACIÓN DE GLUCOGENOSIS TIPO IX.** *Moro de Faes G<sup>1</sup>, Guevara Caviedes LN<sup>1</sup>, Reguera Bernardino J<sup>1</sup>, Criado Gálvez R<sup>1</sup>, Muñoz Lozón A<sup>1</sup>, Iglesias Blázquez C<sup>1</sup>, Menéndez Arias C<sup>1</sup>, Rodríguez Calleja J<sup>1</sup>. <sup>1</sup>Servicio de Pediatría. Complejo Asistencial Universitario de León. <sup>2</sup>Servicio de Pediatría del Hospital del Bierzo. Ponferrada.*

**Introducción.** La glucogenosis es una alteración del depósito de glucógeno en los tejidos afectados, en los que puede estar aumentado o tener una estructura anómala. La frecuencia de todos los tipos de glucogenosis es de aproximadamente 1/20.000-25.000 nacidos vivos.

**Caso clínico.** Niño de 18 meses que presenta hepatomegalia e hipertransaminasemia (GOT: 118 UI/L, GPT: 96 UI/L, GGT: 14 UI/L, bilirrubina total: 1,34 mg/dl, fosfatasa alcalina: 348 UI/L). Entre sus antecedentes personales estuvo ingresado en el período neonatal por ictericia no isoimmune. Desde los 8 meses presenta vómitos ocasionales, distensión abdominal y retraso ponderoestatural. En la exploración física de los 18 meses, se encuentra en percentil 10 de peso y talla, tiene un fenotipo peculiar con boca grande, hipertrofia gingival, cuello corto,

nariz en silla de montar, ojos redondos, frente abombada, hipodontia con dientes cuadrados, hernia umbilical, manos anchas con dedos cortos. Soplo sistólico I/VI. Abdomen globuloso, hepatomegalia de 10-12 cm bajo reborde costal derecho y 3-4 cm bajo xifoides sin esplenomegalia ni nefromegalias. Resto de pruebas complementarias (hemograma, coagulación, colesterol, triglicéridos, CPK, ácido úrico, ácido láctico, cloro en sudor, mantoux, serologías de virus hepatotropos, cobre sérico, ceruloplasmina, perfil férrico, coprocultivo, virus y parásitos, ecocardiograma) normales salvo hepatomegalia homogénea en la ecografía abdominal. Se realiza test de ayuno sin hipoglucemia con hipercetosis y un test de glucagón con respuesta positiva, siendo estos resultados compatibles con glucogenosis tipo IX.

**Comentarios.** Diversos estudios sugieren que la glucogenosis tipo IX (déficit de glucógeno-fosforilasa quinasa) es una de las más frecuentes, pero por su evolución benigna, puede estar infradiagnosticada. Debe considerarse dentro del diagnóstico diferencial en niños con hepatomegalia aparentemente asintomática. El diagnóstico se puede realizar con biopsia hepática y/o células sanguíneas. No está claro el tratamiento dietético excepto en lactantes y niños pequeños, en ellos, se recomienda evitar períodos prolongados de ayuno y tomas nocturnas adicionales durante episodios infecciosos.

**90. DÉFICIT DE ALFA 1 ANTITRIPSINA, LA IMPORTANCIA DE UN DIAGNÓSTICO PRECOZ.** *Guevara Caviedes N, Terroba Seara S, Puerta Pérez P, Zoido Garrote E, García Aparicio C, Revilla Orias D, Menéndez Arias C, Hierro Delgado E. Servicio de Pediatría. Complejo Asistencial Universitario de León.*

**Introducción.** El déficit de alfa-1-antitripsina ( $\alpha$ 1-AT) es la causa más frecuente de hepatopatía grave e indicación de trasplante hepático en niños. Se hereda de manera autosómica codominante, siendo el fenotipo más frecuente el PiZZ. Las manifestaciones clínicas más frecuentes en los homocigotos ZZ son las respiratorias en adultos y la hepatopatía (ictericia colestática, hepatitis neonatal y enfermedad hemorrágica) en niños. Ante la sospecha clínica debe determinarse el fenotipo sérico mediante electroforesis o el genotipo.

**Caso clínico.** Lactante de 3 meses sin antecedentes perinatales de interés y con adecuado desarrollo ponderoestatural. Antecedentes familiares: abuela materna con déficit parcial de alfa-1-antitripsina sin estudio genético. Acude a urgencias por ictericia persistente de inicio en los primeros días de vida y acolia. En la exploración física se observa ictericia verdínica y discreta hepatomegalia. En analítica sanguínea se detecta hipertransaminasemia (GOT 221 U/L; GPT 178 U/L), hiperbilirrubinemia de predominio directo (bilirrubina total 7,36 mg/dl; bilirrubina directa 6,1 mg/dl), déficit de  $\alpha$ 1-AT (28 mg/dl) y de vitaminas A, E, K y D. Estudio de coagulación sin alteraciones y ecografía abdominal normal. Se pauta tratamiento oral con ácido ursodesoxicólico (15 mg/kg/día) y vitaminas liposolubles; descenso de la bilirrubina a partir del cuarto día y disminución progresiva del tinte icterico. Se confirma presencia de genotipo homocigoto ZZ para déficit de  $\alpha$ 1-AT. Se indica vacunación de hepatitis A y B.

**Comentarios.** El déficit de  $\alpha$ 1-AT es una enfermedad infradiagnosticada y, a pesar de sus graves consecuencias, no se conoce ninguna terapia específica. El seguimiento de estos pacientes está orientado en la monitorización y prevención de complicaciones; incluyendo control periódico de la función hepática, tratamiento médico y nutricional de la colestasis asociada, vacunación contra virus hepatotropos y la no exposición al tabaco. No existen beneficios potenciales para recomendar el cribado neonatal ni el diagnóstico prenatal, pero si el estudio genético de los hermanos ante la confirmación de un caso.

**91. LARINGOMALACIA SEVERA EN CONTEXTO DE REFLUJO GASTROESOFÁGICO.** *Caunedo Jiménez M, Vilanova Fernández S, Gortazar Arias P, Palacios Sanchez M, Gutiérrez R, Ruiz Castellano N. Servicio de Pediatría. Hospital Universitario Marqués de Valdecilla. Santander.*

**Introducción.** La laringomalacia es la anomalía laríngea congénita más frecuente, consistente en el colapso intraluminal de los tejidos supraglóticos durante la inspiración por inmadurez. Es la causa más frecuente de estridor en la infancia, manifestándose como estridor inspiratorio intermitente o constante que empeora en decúbito supino y con esfuerzos. Aunque el 70-90% de los casos son leves, hasta un 20% pueden asociar episodios de cianosis, disnea, deformidad torácica progresiva (pectus excavatum) y microaspiraciones. Se ha descrito que el reflujo gastroesofágico (RGE) puede empeorar la laringomalacia por irritación directa. El diagnóstico de confirmación se realiza mediante fibrolaringoscopia. Habitualmente la evolución es hacia la resolución espontánea antes de los 24 meses.

**Caso clínico.** Lactante de 8 meses, en seguimiento multidisciplinar por laringomalacia severa y enfermedad por reflujo gastroesofágico (ERGE). RNAT (40+1) de PEEG (4.085 g). Desde el nacimiento presenta llanto ronco y afónico, con estridor intermitente por lo que ingresa para estudio. Valorada por ORL se objetiva edema de cuerdas vocales con movilidad normal. Presenta regurgitaciones y vómitos frecuentes tras las tomas, realizándose estudio de tránsito superior, que pone en evidencia múltiples episodios de subida de alimento hasta orofaringe. Se inicia tratamiento con Omeprazol y Domperidona, con empeoramiento progresivo, precisando ingreso a los 25 días de vida con desaturaciones durante el sueño, estridor continuo y dificultad para completar las tomas con estancamiento ponderal. Precisa oxigenoterapia de alto flujo y colocación de sonda transpilórica (STP) por la escasa respuesta al tratamiento farmacológico. La fibrolaringoscopia de control pone en evidencia una laringomalacia severa. Se mantiene con STP hasta los 2 meses, sin precisar soporte respiratorio, con paso posterior a alimentación por SNG. Rehabilitación por parte de Logopeda para disminuir la aversión oral, iniciando tolerancia por succión a los 4 meses. Disminución progresiva del estridor, con mejoría de la fibrolaringoscopia.

**Conclusiones.** La laringomalacia, en la mayor parte de los casos, tiende a la resolución espontánea, sin generar complicaciones. Sin embargo, como en nuestro caso, puede agravarse por otros factores, como el RGE, llegando a precisar soporte respiratorio. Ante un paciente con diagnóstico de laringomalacia y presencia de síntomas digestivos sugestivos de RGE, es conveniente instaurar tratamiento antirreflujo, mejorando la clínica en un gran porcentaje de los casos.

**92. GIARDIASIS RESISTENTE AL TRATAMIENTO EN NIÑO INMIGRANTE.** *González-Lamuño Sanchís C, Marugán de Miguelsanz JM, Alonso Vicente C, Moreno Carrasco JL, Siguero de la Infanta S, Palomares Cardador M, Di Tata Francia C. Servicio de Pediatría. Hospital Clínico Universitario de Valladolid.*

**Introducción.** La parasitación por *Giardia lamblia* presenta una alta prevalencia a nivel mundial recogiéndose 200 millones de casos al año. Es una causa frecuente de diarrea crónica y deterioro nutricional en niños menores de 5 años. Aunque predomina en áreas de bajo nivel socio-sanitario, es también frecuente en países desarrollados. Casi el 90% responden a metronidazol, observándose mejoría clínica y curación parasitológica. A continuación presentamos un caso refractario a tratamiento habitual recogido en nuestro centro en el último año.

**Caso clínico.** Varón de 18 meses de raza negra, adoptado, procedente de Mali. Acude a nuestra consulta de Digestivo por cuadro de diarrea

de aproximadamente un mes de evolución y marcada desnutrición. En la exploración física presenta un peso 6,945 kg (Pc <3) y una longitud de 74,5 cm (Pc <3). Distensión abdominal prominente junto con hipotonía generalizada, palidez de mucosas y muy escaso panículo adiposo. Ante este cuadro se solicitan entre otras pruebas complementarias, parásitos en heces, observándose crecimiento de quistes de *Giardia lamblia*. Ante los resultados, se pauta tratamiento con metronidazol una semana. Presenta una mejoría clínica inicial con recaída posterior, y persistencia de quistes en heces, por lo que se realiza un segundo ciclo con metronidazol. Ante la persistencia de síntomas y presencia de quistes en controles sucesivos de parásitos, se decide cambio de tratamiento a otro derivado nitroimidazólico, secnidazol, sin observarse respuesta al tratamiento. Con la presencia de clínica intermitente, visualización de quistes en heces, y basándose en algunas experiencias publicadas, se opta por tratar de forma combinada con Metronidazol y Albendazol durante 5 días, observándose una rápida mejoría en la curva de crecimiento ponderoestatural y demostrando negatividad de quistes de *Giardia lamblia* en 3 muestras separadas de heces.

**Conclusión.** Ante una infección por *Giardia lamblia* procedente de áreas endémicas con posible resistencia al tratamiento con metronidazol, se debe tener en cuenta el uso de una terapia farmacológica combinada, como la empleada en nuestro caso, obteniéndose resultados satisfactorios.

**93. ¿ANAFILAXIA? ¿SEPSIS? SÍNDROME DE ENTEROCOLITIS INDUCIDA POR PROTEÍNAS ALIMENTARIAS (FPIES).** *Mangas Sánchez C, Álvarez Álvarez S, Fernández Morán M, Mayordomo Columba J, Bousoño García C, Jiménez Treviño S. Servicio de Pediatría. Hospital Universitario Central de Asturias. Oviedo.*

**Introducción.** EL FPIES es un cuadro gastrointestinal de alergia no IgE mediada, considerado como la entidad más grave dentro de las enfermedades inducidas por proteínas alimentarias. Suele manifestarse como un cuadro de vómitos y/o diarrea grave que puede precisar asistencia en Unidades de Cuidados Intensivos (UCI).

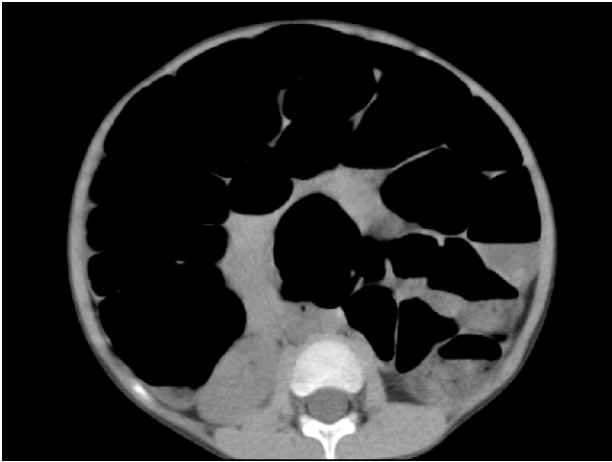**Caso clínico.** Lactante de 3 meses que acudió a Urgencias por cuadro profuso de vómitos y diarrea. Había sido dado de alta a su domicilio el día previo con diagnóstico de gastroenteritis aguda, sin otros antecedentes de interés. A su llegada presentaba mal estado general, signos de deshidratación y gradiente térmico. Se realizaron hemograma y bioquímica donde destacaban una leucocitosis a base de neutrófilos, procalcitonina de 2,52 ng/ml, y una gasometría venosa con acidosis metabólica. Ante la inestabilidad hemodinámica, se traslada a la UCI Pediátrica donde permaneció 4 días. Los estudios microbiológicos de heces fueron negativos y se halló una calprotectina fecal elevada. Se sospechó una posible Alergia a proteínas de leche de vaca (APLV), realizándose prick test que fue positivo. Fue dado de alta asintomático con una fórmula extensamente hidrolizada. Esa misma tarde reacudió por cuadro de vómitos y diarrea profusos tras la toma por primera vez de cereales (arroz) asociando mala coloración, hipotonía y somnolencia. Tras estabilización ingresa de nuevo en planta. Se realiza RAST y Prick test para diversos alimentos (cereales, carne, pescado...) resultando negativos. Ante la alta sospecha de FPIES a arroz y proteína de leche de vaca se mantiene la fórmula hidrolizada y se recomienda la exclusión del arroz de la dieta. Ha introducido otros alimentos sin incidencias. Pendientes de provocación oral en medio hospitalario.

**Comentarios.** Aunque el FPIES es una entidad poco frecuente, debemos sospecharla ante un lactante con cuadro gastrointestinal grave que remeda una sepsis. La leche es el alimento que más frecuentemente lo produce, seguido de los cereales, asociándose ambos en ocasiones.

**94. ENFERMEDAD CELÍACA ¿PUEDE SER UNA EMERGENCIA QUIRÚRGICA?** Muñoz Lozón A, Guevara Caviedes LN, Moro de Faes G, Puerta Pérez MP, Revilla Orías MD, Terroba Seara S, Ocaña Alcober C, Iglesias Blázquez C. Servicio de Pediatría. Complejo Asistencial Universitario de León.

**Introducción.** La enfermedad celíaca es uno de los trastornos genéticos más frecuentes a nivel mundial, con una gran variabilidad de manifestaciones clínicas. En la edad pediátrica las manifestaciones clínicas típicas son diarrea, dolor y distensión abdominal, irritabilidad o estancamiento ponderoestatural.

**Caso clínico.** Paciente de 4 años que acude al servicio de urgencias por aparición súbita de intenso dolor abdominal, mal estado general, abdomen marcadamente distendido y a tensión. Se realiza analítica sanguínea que muestra signos de anemia. La ecografía abdominal resulta poco valorable por abundante interposición de gas. Se realiza TC urgente que muestra una importante dilatación del marco cólico e intestino delgado (Ver imagen). Se decide actitud expectante.



**Comentarios.** Aunque la distensión abdominal es un hallazgo frecuente en los pacientes celíacos, su presentación en forma de abdomen agudo es muy inusual y sugiere como primera posibilidad una emergencia medico-quirúrgica. La prueba de imagen permitió adoptar una actitud expectante. Durante el ingreso se pudo realizar el diagnóstico de enfermedad celíaca.

**95. PICA EN LA INFANCIA: NECESIDAD DE UNA EVALUACIÓN INTEGRAL PARA UN CORRECTO TRATAMIENTO.** Méndez Sánchez A<sup>1</sup>, Pascual Pérez A<sup>1</sup>, Moya Dionisio V<sup>1</sup>, Aparicio Casares H<sup>1</sup>, Rodríguez García L<sup>1</sup>, Pérez Basterrechea B<sup>1</sup>, Gutiérrez Alonso S<sup>1</sup>, Martínez Suárez V<sup>2</sup>. <sup>1</sup>Hospital Universitario Central de Asturias, Oviedo. <sup>2</sup>Centro de Salud El Llano, Gijón.

**Objetivos.** Ante un trastorno de la conducta alimentaria son importantes una anamnesis y exploración física exhaustivas. La ingesta anómala de una sustancia no nutritiva puede ser causa y consecuencia de un desorden orgánico basal, pero también de un trastorno psicológico.

**Material y métodos.** Niño de 6 años sin antecedentes de interés, cuya madre consulta por encontrarlo en casa arrancando y comiendo trozos de pared con los dientes. Revisiones programadas sin incidencias. Desarrollo psicomotor, escolarización, rendimiento y comportamiento adecuados; también crecimiento, sociabilidad y hábitos de vida diarios, incluyendo los nutricionales. Realiza 4 o 5 comidas diarias, aparentemente suficientes y variadas. Exploración física normal salvo caries en un

molar y dentadura decidua erosionada en sus piezas anteriores. Hemograma, bioquímica básica, serología de enfermedad celíaca, pruebas de función hepática y metabolismo del hierro sin hallazgos patológicos.

**Resultados y conclusiones.** La pica es el consumo persistente de sustancias no nutritivas y no alimentarias durante al menos un mes, inapropiada para la edad, nivel de desarrollo y hábitos culturales del niño; sin aversión hacia otros alimentos. Su etiología es multifactorial: hay que descartar en primer lugar déficits nutricionales específicos, e incluir en la valoración nutricional antropometría, análisis y evaluación de la ingesta. Al identificar y tratar dicha carencia, la conducta anormal suele desaparecer, aunque muchos casos se asocian a otras patologías, sobre todo desórdenes mentales y del sueño. También deben explorarse condiciones más inadvertidas en la práctica clínica diaria; como desorganización familiar, carencia afectiva, bajo nivel social y ambientes conflictivos. Los efectos adversos más frecuentes y potencialmente graves son los gastrointestinales. El abordaje terapéutico requiere tratamiento del posible déficit nutricional, de las secuelas de la ingesta anómala y también manejo psicológico, con implicación de los cuidadores. La terapia más eficaz suele ser la conductual, precisándose fármacos en casos aislados. Nuestro paciente, tras descartar déficits nutricionales y patologías orgánicas basales, se valoró en Salud Mental Infantil. Al profundizar más en sus antecedentes socio-familiares se conocieron datos de exposición a violencia doméstica, tráfico de drogas, separación y encarcelamiento parental entre otros; así como rasgos depresivos en la valoración psicológica. Posteriormente a la evaluación, desarrolló mayores problemas de aprendizaje, conducta más desafiante y agresiva, y comportamientos obscenos en el colegio hacia sus compañeras y profesoras. Se inició tratamiento con risperidona, con muy buena respuesta y mejoría conductual y del rendimiento escolar.

**96. SÍNDROME DE GILBERT EN LA INFANCIA, UNA HIPERBILIRRUBINEMIA BENIGNA.** García González V<sup>1</sup>, Suárez Castañón C<sup>2</sup>, Martínez Blanco J<sup>1</sup>, Fournier Carrera M<sup>1,2</sup>. <sup>1</sup>Centro de Salud "El Coto". <sup>2</sup>Centro de Salud "Severo Ochoa". Gijón. Asturias.

**Introducción.** El síndrome de Gilbert es un trastorno hepático producido por un déficit leve de la enzima glucuronil-transferasa, se transmite con herencia autosómica recesiva y no es una enfermedad rara, entre el 3% y el 10% de la población está afectada. Su manifestación principal es una hiperbilirrubinemia no conjugada aislada.

**Caso clínico.** Niño de raza negra. Gestación a término, parto normal y peso adecuado a su edad gestacional. Ictericia fisiológica del recién nacido. Lactancia materna durante 3 meses. Vacunas correctas según calendario oficial. **6 años:** Cuadro de ictericia conjuntival de 2 días de evolución, acompañada de fiebre, odinofagia y adenopatías laterocervicales izquierdas. En urgencias se realiza hemograma y bioquímica con bilirrubina total 2 mg/dl, resto de valores normales. Exudado faríngeo positivo para *Streptococcus pyogenes* grupo A, recibió tratamiento con penicilina 10 días con buena evolución y disminución progresiva de su ictericia conjuntival. Se deriva a la consulta externa de pediatría para valoración de la hiperbilirrubinemia. Hasta este momento no le habían detectado nunca coloración icterica. No dolor abdominal ni deposiciones diarreicas. No astenia ni adelgazamiento. En ese momento mantiene leve ictericia conjuntival, sin otros hallazgos en la exploración física. Se realiza estudio completo de hiperbilirrubinemia (analítica, serología, ecografía abdominal) dentro de la normalidad. Ante la normalización de la bilirrubina y desaparición de la ictericia de forma espontánea tras la resolución del cuadro infeccioso agudo y la normalidad de todas las pruebas complementarias realizadas, parece tratarse de un síndrome de Gilbert. **13 años:** Cuadro de astenia y anorexia. Somatometría en percentiles normales y buena ganancia ponderal. Refieren hábitos ali-

mentarios descuidados. EF: Ictericia conjuntival leve, resto normal. Se solicita analítica que muestra leve alteración de la fórmula leucocitaria compatible con viriasis, Br total 2,1 mg/dl, Br conjugada 0,8 mg/dl y no conjugada 1,3 mg/dl, transaminasas normales.

**Comentarios.** El síndrome de Gilbert es un trastorno relativamente frecuente, es benigno, autolimitado y no precisa ningún tratamiento. Su diagnóstico es de exclusión y es importante resaltar que en estos pacientes, la ictericia aumenta coincidiendo con ayuno, infecciones y estrés, para evitar así la realización de pruebas complementarias innecesarias.

### Sábado 7 de noviembre - Sesión 7

*Moderador:* Hermenegildo García González

**97. CLÍNICA CEREBELOSA POR RECIDIVA EXTRAMEDULAR AISLADA EN SISTEMA NERVIOSO CENTRAL DE LEUCEMIA LINFOBLÁSTICA AGUDA.** Paz Payá E, Montori Torres A, Gacimartín Valle P, Melero González A, Urbaneja Rodríguez E, Alonso Jiménez T, González García H, Álvarez Guisasola FJA. Unidad de Oncohematología Infantil. Hospital Clínico Universitario de Valladolid.

**Introducción.** Más de 95% de los niños con Leucemia linfoblástica aguda (LLA) alcanzan la remisión y se prevé que cerca del 80% de los pacientes entre 1 y 18 años con LLA tratados con los regímenes actuales serán sobrevivientes sin complicaciones a largo plazo. A pesar de los avances mencionados en el tratamiento de la LLA infantil, todavía hay numerosos interrogantes biológicos y terapéuticos por responder antes de que se logre el objetivo de curar a cada niño con LLA con la menor toxicidad posible.

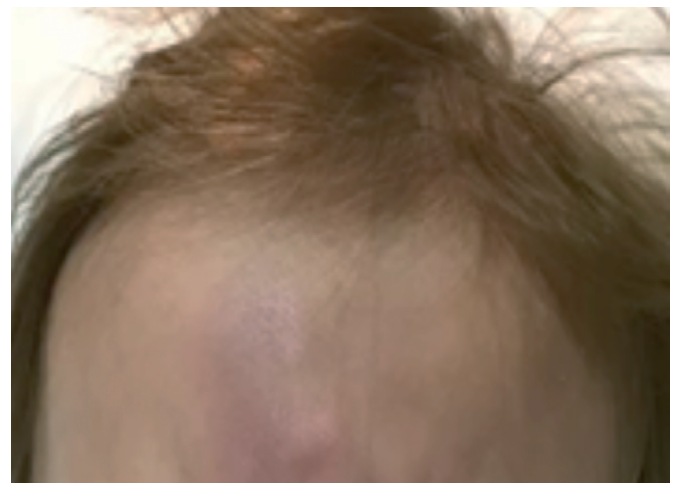**Resumen caso clínico:** Niña de 4 años diagnosticada a los 2 años de Leucemia linfoblástica B aguda común. Finalizado tratamiento según Protocolo de riesgo intermedio SHEOP-PETHEMA 2013, en el último control medular se obtiene por citometría de flujo una enfermedad mínima residual negativa, sin embargo en líquido cefalorraquídeo se detectan 431 células/mm<sup>3</sup>, siendo un 98,7% blastos. En ese momento la paciente comienza con clínica cerebrosa (dismetría, ataxia y habla escandida) con empeoramiento progresivo en los días posteriores. Examen de LCR por citometría de flujo: el estudio del inmunofenotipo evidenció blastos similares al diagnóstico. La RM cerebral evidenció hiperemia pial meníngea generalizada, siendo llamativo el realce en la placa tectal y vermix cerebeloso. Leve hidrocefalia no obstructiva. No extensión leptomeningea en canal medular. Con el diagnóstico de recaída de LLA extramedular precoz se inicia tratamiento según protocolo recaídas LAL/SEHOP 2008-2010. Tipaje HLA: hermano HLA idéntico. En el día + 12 de inducción, tras dos terapias intratecales y empeoramiento clínico en el control de RMN cerebral se observa mejoría de la hiperemia meníngea, pero se añade la presencia de un edema cerebeloso y persiste leve hidrocefalia. Se consigue remisión completa de afectación del SNC tras cuatro terapias intratecales. Se realiza último control de RMN cerebral en el día+19de inducción donde no se objetiva captación pial y mejoría importante de la afectación edematosa del cerebelo. Aparecen sin embargo lesiones de desmielinización supratentoriales en posible relación con toxicidad por metotrexate intratecal. Evolución neurológica posterior favorable, pendiente de terminar protocolo de quimioterapia para realizar radioterapia sobre SNC y trasplante de médula ósea.

**Conclusiones.** La mayoría de las recaídas de LLA se localizan en médula ósea o de forma combinada, siendo las aisladas en SNC o testiculares mucho menos frecuentes (menor del 10%) y tienen mejor pronóstico que las primeras. La presencia de clínica neurológica en pacientes en tratamiento o seguimiento por LLA obliga a descartar la recaída aislada o combinada.

**98. PRESENTACIÓN ATÍPICA DE LEUCEMIA LINFOBLÁSTICA AGUDA COMO MOTIVO CONSULTA EN UN SERVICIO DE URGENCIAS.** Naranjo González C, Barbarin Echarri S, Caunedo Jiménez M, Merayo Fernández L, Peñalba Citores AC. Servicio Pediatría. Hospital Universitario Marqués de Valdecilla. Santander.

**Introducción:** La leucemia constituye la patología oncológica más frecuente en la infancia (30% del total); El 97% son agudas y de éstas el 77% linfoblásticas agudas. Los principales factores de riesgo son la exposición a radiación (prenatal a rayos X y postnatal) y alteraciones genéticas (Sd Down, Neurofibromatosis). La clínica de presentación es insidiosa, subaguda e inespecífica, por lo que es frecuente se demore el diagnóstico. La astenia, anorexia y fiebre se encuentra en 2/3 partes y como signos extramedulares los más frecuentes son hepatoesplenomegalia, adenopatías, infiltración testicular y nódulos cutáneos. La tasa de curación es del 80%, condicionado por el momento del diagnóstico e inicio del tratamiento.

**Caso clínico.** Niño de 2 años sin antecedentes personales de interés salvo asma en tratamiento con corticoides inhalados. Acude a urgencias por nódulos subcutáneos frontales de 3 meses de evolución con aparición de 2 nuevos nódulos preauriculares en la última semana, sin otra clínica acompañante (Figura). Los nódulos son violáceos, de 1x1 cm no dolorosos y sin signos inflamatorios. No nódulos ni adenopatías a otros niveles, con resto de exploración normal. Pruebas complementarias en urgencias: hemograma con serie roja, blanca y plaquetas normales; bioquímica con función hepática, renal, PCR y coagulación sin alteraciones. Se extraen serologías y estudio inmunológico y se realiza ecografía informada como hallazgos inespecíficos. Se deriva a Dermatología donde realizan biopsia cutánea. Tras resultado de infiltración por Leucemia linfoblástica de células B precursoras, se remite a Hematología y se ingresa para completar estudio. Se detecta infiltración medular, cutánea, ganglionar, ósea y testicular. Inicia tratamiento quimioterápico a las 48 horas del diagnóstico, a los 26 días de su primera visita a urgencias.



**Conclusiones.** La leucemia es el tipo de cáncer más frecuente en menores de 14 años. El cuadro clínico consta de signos y síntomas inespecíficos frecuentes en otras enfermedades de la infancia. Las adenopatías o lesiones cutáneas en localizaciones poco habituales, asociadas o no a cuadro tóxico, hepatoesplenomegalia esplenomegalia, fiebre y falta de respuesta al tratamiento antibiótico/antiinflamatorio, precisan biopsia. El abordaje de diagnóstico deberá iniciarse lo antes posible, ya que el momento del diagnóstico e inicio de tratamiento condicionan la tasa de curación de estos pacientes.

**99. ANEMIA HEMOLÍTICA AUTOINMUNE: IMPORTANCIA DEL DIAGNÓSTICO PRECOZ.** *Parra Rodríguez A, Mínguez Rodríguez B, Sánchez Moreno S, Aparicio Ríos P, García Iglesias D, Gutiérrez Marqués S, López Torija I. Servicio de Pediatría. Complejo Asistencial Universitario de Salamanca.*

**Introducción.** La anemia hemolítica autoinmune es una patología muy poco frecuente en menores de 20 años. En los niños, aparece de forma más prevalente entre los 2-4 años de edad. En más de la mitad de las ocasiones resulta secundaria a infecciones, enfermedades autoinmunes, inmunodeficiencias o neoplasias. Es de vital importancia realizar un estudio inmuno-hematológico para enfocar de forma precoz el caso.

**Caso clínico.** Paciente de 2 años, que acude a Urgencias derivado por su pediatra, tras objetivar anemia grave (Hemoglobina 6,8 g/dl) en una analítica realizada, por cuadro de palidez cutáneo-mucosa de una semana de evolución. 2 semanas antes, había tenido un síndrome febril, sugerente de viriasis, de 72 horas de duración. No refiere ingesta de habas, ni de fármacos. No ha presentado síntomas constitucionales ni clínica de sangrado. No antecedentes familiares ni personales de interés. En la exploración se encuentra hemodinámicamente estable, observando palidez cutáneo-mucosa junto con ictericia a nivel palmar y conjuntival. No se objetivan alteraciones en el sistema ganglionar, ni masas ni megalias a nivel abdominal. La analítica revela una Hb de 6,8 g/dl, Hematíes  $1,98 \times 10^6$ , Hto 21,4%, MVC 108,1 fL, MCH 4,3 PG, RDW 22,2%, reticulocitos 20,8%, reticulocitos  $413,4 \times 10^9$ , con serie leucocitaria y plaquetaria normal. En la bioquímica destaca una Bilirrubina total 0,94 mg/dl, LDH 525 U/L, siendo el ácido úrico y el resto de parámetros normales. En la extensión de sangre periférica se objetiva anisocitosis y microcitosis junto con policromasia, sin blastos, siendo compatible con anemia hemolítica o sangrado. Ante la sospecha de anemia hemolítica se decide hacer un test de Coombs directo, resultando positivo, siendo el test monoespecífico positivo para Ig G 4, C3b y C3d4. Se completa el estudio con analítica de orina (21 hematíes/c, resto normal), serologías (Citomegalovirus, Epstein-Barr, Toxoplasma, Parvovirus B19) y ecografía abdominal con resultado normal. Ante el diagnóstico de anemia hemolítica se instaura tratamiento con Prednisona oral a 4 mg/kg/día con mejoría progresiva de la anemia. En el seguimiento posterior, se ha realizado descenso progresivo de corticoides hasta suspensión con buena evolución.

**Conclusión.** Aunque se trate de un cuadro poco frecuente, la sospecha clínica de anemia hemolítica aguda, nos obliga a la realización de un Test de Coombs directo seguido de un Test monoespecífico si el primero es positivo, para filiar de forma concreta el componente inmunológico, que va a determinar la evolución, tratamiento adecuado y actitud transfusional. Conviene un seguimiento posterior estrecho del paciente, con una pauta de tratamiento con corticoides progresivamente descendente, para evitar nuevos brotes de la enfermedad.

**100. CRISIS APLÁSICA POR INFECCIÓN POR PARVOVIRUS B19 COMO FORMA DE PRESENTACIÓN DE ANEMIA HEMOLÍTICA ADQUIRIDA AUTO INMUNE.** *Paz Payá E, García Martín P, Torres Montori A, Garrote Molpeceres R, Urbaneja Rodríguez E, Alonso Jiménez T, González García H, Álvarez Guisasaola FJA. Unidad de Hematología y Oncología infantil. Hospital Clínico Universitario de Valladolid.*

**Introducción.** La anemia hemolítica autoinmune por anticuerpos calientes es la forma más frecuente de anemias hemolíticas adquiridas. Se caracterizan por la presencia de autoanticuerpos, habitualmente IgG, que se activan a temperaturas entre 37 y 40°C, que reaccionan contra antígenos comunes de la membrana del hematíe, como las proteínas Rh. La mayoría son idiopáticas y más raramente secundarias a enfermedades autoinmunes, síndromes linfoproliferativos o tumores.

Clínicamente, se presentan, precedidas de una infección generalmente viral, como un síndrome hemolítico agudo (palidez, ictericia, esplenomegalia, fiebre y coluria). El diagnóstico se establece por el hallazgo de anemia junto con signos hemolíticos (reticulocitosis, disminución de haptoglobina e hiperbilirrubinemia indirecta) y una prueba de antiglobulina directa (test de Coombs) positiva.

**Resumen caso clínico:** Paciente de 8 años que en el curso de un cuadro febril de 4 días de evolución que asocia odinofagia es derivado desde su hospital de origen por hallazgo de anemia y leucopenia. No enfermedades hematológicas en la familia. No antecedentes personales de interés. A la exploración destaca palidez cutánea marcada, soplo sistólico II/IV, esplenomegalia y orofaringe hiperémica con exudado blanquecino. Analítica al ingreso: Hemograma: Hb: 4,9 g/dl, Hto: 13%, VCM: 77,8 fl. Leucocitos:  $2.950/\text{mm}^3$  (Neutrófilos:  $1.837/\text{mm}^3$ ) y  $144.000$  plaquetas/ $\text{mm}^3$ . Bioquímica: LDH 390 U/L, resto incluyendo reactantes de fase aguda normal. Test de Coombs directo positivo. Sistemático y sedimento de orina normal. Inicia terapia con metilprednisolona y transfusión de hematíes a 5 ml/kg por taquicardia mantenida. Al tercer día de ingreso se completa estudio: Reticulocitos absolutos  $41.600/\text{mm}^3$ . LDH 588U/L. Haptoglobina indetectable. Frotis sangre periférica: morfología eritroide sin alteraciones. Mielograma (aspirado medular): hiperplasia de la serie roja. En serología resultado positivo para parvovirus B 19 (IgM positiva), resto de virus hepatótrofos y toxoplasma negativos. ANA negativos. Estudio de inmunohematología: anemia hemolítica por autoanticuerpos calientes de tipo IgG 1, sin activación del complemento con especificidad anti-D. Buena respuesta inicial al tratamiento con corticoide. Actualmente se encuentra sin tratamiento desde hace dos meses, manteniendo tasas de hemoglobina normales y presentando, después de recuperar la infección por parvovirus, signos de hemólisis (reticulocitosis y disminución de haptoglobinas, sin hiperbilirrubinemia).

**Conclusiones.** La crisis aplásica por infección por parvovirus es una complicación frecuente en las anemias hemolíticas congénitas (esferocitosis hereditaria). En nuestro paciente, posiblemente con meses de evolución de anemia hemolítica adquirida autoinmune con muy buena respuesta medular y sin clínica hemolítica llamativa, fue la infección por parvovirus, que enlentece la médula ósea, la que descompensó la anemia y permitió el diagnóstico final del caso, siendo esta forma de presentación muy inhabitual.

**101. DOLOR ÓSEO COMO DEBUT DE ENFERMEDAD, UN DESAFÍO EN EL DIAGNÓSTICO DIFERENCIAL.** *Hernández Carbonell M, Hernández Villarroel AC, Del Villar Guerra P, Valencia Castillo SL, Valladares Díaz AI. Servicio de Pediatría. Servicio Hematología. Hospital General de Segovia.*

**Introducción.** La leucemia aguda es la neoplasia maligna más común entre la población pediátrica. Abarca un 25% de los cánceres de la infancia, siendo la forma más frecuente la leucemia linfoblástica aguda (LAL) (80%). La mayor incidencia se presenta entre los 2 y 5 años de edad, siendo más frecuente en varones. Las manifestaciones osteoarticulares en los niños son síntomas frecuentes de diversas enfermedades, pero también pueden aparecer como primera manifestación clínica en los casos de LAL en forma de dolor óseo difuso, artralgias o artritis. Estos síntomas pueden ser interpretados de forma incorrecta, implicando un retraso en el diagnóstico.

**Caso clínico.** Niño de 3 años, sin antecedentes de interés, que acude al Servicio de Urgencias por dolor en pierna izquierda, de inicio súbito, que le ha despertado por la noche. Asocia imposibilidad de la marcha y febrícula de menos de 12 horas de evolución. Refieren cuadros de infección respiratoria autolimitados en los días y semanas previos. No síntomas constitucionales. A la exploración se encuentra



irritable, quejumbroso, con palidez cutánea pero no de mucosas. Se palpan múltiples adenopatías cervicales y laterocervicales (máximo 2 cm de diámetro), y polo de bazo sin hepatomegalia. Actitud pasiva en flexión de cadera izquierda con dolor a la movilización e imposibilidad de extensión de la cadera. Ante la sospecha de infección articular se extrae analítica completa, objetivándose anemia leve y leucocitosis de 27.910. Ante la demora de la fórmula óptica se solicita también frotis de sangre periférica, donde confirman la presencia de blastos.

**Resultados.** hematíes 3.930.000 mm<sup>3</sup>, Hb 11,1 g/dl, Htco 33%, VCM 84 fL. Leucocitos 27.910 mm<sup>3</sup> (neutrófilos 8%, linfocitos 65%, monocitos 12%, eosinófilos 4%, blastos 11%, promonocitos 5%, cayados 3%, eritroblastos (por 100 leucocitos) 2%), Plaquetas 52.000 mm<sup>3</sup>. Reticulocitos MO: 15,00. Procalcitonina 0,27 ng/ml, PCR 2 mg/dl. VSG 50 mm/h. Radiografía de cadera (AP): normal. Dados los resultados analíticos, se remite a centro de referencia, donde es diagnosticado de LAL.

**Conclusión.** En los niños es complicado distinguir un proceso maligno en sus estadios iniciales dado que en la mayoría de los casos se presentan con síntomas clínicos inespecíficos. Las manifestaciones articulares como artralgias/artritis, o dolor óseo pueden simular otras enfermedades pediátricas más comunes, sobretodo de tipo reumatológico, por lo que es muy importante prestar especial atención a síntomas generales y otros signos extraarticulares que puedan ayudar a sospechar otra etiología. La oligoartritis asimétrica es la forma más frecuente de presentación en los casos de LAL, siendo las articulaciones más afectadas la rodilla y la cadera; conocer este dato es clave para ayudar a evitar retrasos en el diagnóstico de LAL y mejorar el pronóstico.

**102. GRANULOMA EOSINÓFILO COMO TUMOR PRIMARIO DE CLAVÍCULA: NUESTRA EXPERIENCIA CON DOS CASOS.** *Álvarez González D<sup>1</sup>, García Granja S<sup>2</sup>, Santos Ledo C<sup>2</sup>, Arbona Jiménez C<sup>2</sup>, Barrio Traspaderne E<sup>1</sup>.* <sup>1</sup>Servicio de Urgencias de Pediatría. Hospital de Cabueñes. Gijón. <sup>2</sup>Servicio de Traumatología. Hospital Universitario Marqués de Valdecilla. Santander.

**Introducción.** El granuloma eosinófilo es una lesión benigna de etiología desconocida caracterizada por una proliferación intensa de elementos reticulohistiocíticos. Es la forma benigna de la histiocitosis de células de Langerhans. Se caracteriza por lesiones únicas o múltiples, más frecuente en varones jóvenes; apareciendo principalmente en cráneo y femur, siéndolo su aparición en la clavícula una localización rara.

**Material y métodos.** Presentamos el caso de 2 niños sin antecedentes personales de interés, que acuden a Urgencias por dolor de clavícula. El primero es un niño de 12 años que refiere una tumoración de 15 días de evolución, de crecimiento progresivo, sin fiebre ni traumatismo previo. A la exploración presenta una tumoración en tercio medio, dura, adherida a planos profundos; sin adenopatías. El segundo es una niña de 10 años con dolor clavicular tras traumatismo directo, que interrogándola admite que el dolor existía previamente. A la exploración presenta igualmente una tumefacción en tercio medio de clavícula sin otra clínica. En ambos se realizó radiografía simple donde se observó lesión lítica insuflante en la clavícula. El estudio del primer caso se completó con RMN y el segundo con TC. Ambos estudios demostraron masas endomedulares que interrumpían la cortical y se comportaban como tumores agresivos localmente, planteando como primer diagnóstico el granuloma eosinófilo y como diagnóstico diferencial el sarcoma de Ewing. La anatomía patológica confirmó el granuloma eosinófilo en ambos casos. Se tomó en ambos actitud expectante con controles radiográficos periódicos, observándose resolución de la lesión hasta la morfología normal.

**Conclusiones.** No existe claro consenso sobre el tratamiento del granuloma eosinófilo en clavícula (observación, curetaje, inyección de corticosteroides, etc.). Muchos autores recomiendan el tratamiento

conservador por lo que la biopsia resulta imprescindible antes de proceder a tratamientos más agresivos. Los pacientes esqueléticamente inmaduros parecen responder mejor al tratamiento conservador. En ocasiones tratamientos más agresivos se han relacionado con tasas más altas de recidivas.

**103. TUMORACIÓN EN CLAVÍCULA, FIBROMA DESMOPLÁSICO. A PROPÓSITO DE UN CASO.** *Álvarez González D<sup>1</sup>, García Granja S<sup>2</sup>, Giraldo Vegas LA<sup>2</sup>, Rubio Lorenzo M<sup>2</sup>, Pérez Gordon J, Sancho Gutiérrez R, González Escartín E.* <sup>1</sup>Servicio de Urgencias de Pediatría. Hospital de Cabueñes. Gijón. <sup>2</sup>Servicio de Traumatología, <sup>3</sup>Servicio de Pediatría. Hospital Universitario Marqués de Valdecilla. Santander.

**Introducción.** El fibroma desmoplásico es un tumor benigno de crecimiento lento aunque con posibilidad de comportamiento agresivo localmente. Este tipo de tumor aparece típicamente en la segunda o tercera década de vida. Ha sido descrito en la mandíbula, en la metafisis de huesos largos y en la pelvis en niños. Otras localizaciones son el cráneo, las costilla, el esternón y las vertebras. La clavícula se presenta como una zona donde los tumores malignos son mucho más comunes que los benignos con una tasa 4:1. Comentamos el caso de un fibroma desmoplásico en la clavícula de un niño.

**Método.** Presentamos un niño de 13 años sano, sin antecedentes personales de interés, con una tumoración en clavícula derecha de dos meses de evolución, sin presentar limitación funcional, ni dolor, ni clínica a nivel sistémico. La exploración física muestra una tumoración de aproximadamente 15 centímetros, sin signos de inflamación local o problemas vasculares. El paciente presentaba un rango completo de movilidad. La exploración radiográfica mostró una masa sobre la clavícula derecha, completamos el estudio con RMN, que mostró una señal más intensa que la grasa en T2, pudiendo ser esto atribuible a la necrosis cística del tumor. Realizamos finalmente una biopsia donde se encontró áreas de hemorragia rodeadas de células gigantes de tipo osteoclasto y macrófagos rellenos de hemosiderina.

**Resultados.** El abordaje quirúrgico de este tipo de lesiones ha sido fuente de controversias. En nuestro paciente decidimos la escisión de la clavícula debido a la alta tasa de recurrencias cercanas al 70% en aquellos en los que solo se trata con curetaje.

**Conclusión.** El fibroma desmoplásico es un tumor raro con evolución agresiva en ocasiones. Debido a la alta tasa de recurrencia que presenta esta patología, proponemos la escisión del tumor junto con la clavícula en su totalidad como tratamiento definitivo.

**104. OSTEOMIELITIS CRÓNICA RECURRENTE MULTIFOCAL: SERIE DE CASOS.** *Urbaneja Rodríguez E<sup>1</sup>, Garrote Molpeceres R<sup>1</sup>, González García H<sup>1</sup>, Pino Vázquez MA<sup>1</sup>, Álvarez Guisasaola FJ<sup>1</sup>, Plata García M<sup>2</sup>, Sánchez Lite F.* <sup>1</sup>Servicio de Pediatría, <sup>2</sup>Servicio de Traumatología y Ortopedia, <sup>3</sup>Servicio de Radiodiagnóstico. Hospital Clínico Universitario de Valladolid.

**Introducción.** La osteomielitis crónica recurrente multifocal (OCRM) es una enfermedad autoinflamatoria poco frecuente, existiendo unos 250 casos descritos en la literatura, que afecta a niños y adultos jóvenes. Se caracteriza por una inflamación ósea aséptica y multifocal que afecta fundamentalmente a metafisis de huesos largos y clavícula, de evolución subaguda o crónica, con exacerbaciones y remisiones. El diagnóstico se realiza por los hallazgos clínicos, radiológicos microbiológicos e histológicos de las lesiones, excluyendo causas infecciosas y tumorales. En su tratamiento se emplean antiinflamatorios no esteroideos (AINE), aunque se dispone de otras alternativas.

**Material y métodos.** Se presenta una revisión retrospectiva de las historias clínicas de 2 pacientes diagnosticadas de OCRM en edad pediátrica. Se describen datos epidemiológicos, síntomas, hallazgos analíticos, microbiológicos, radiológicos y anatomopatológicos, tratamiento y evolución.

**Resultados.**

	Paciente 1	Paciente 2
Sexo	Mujer	Mujer
Edad al diagnóstico	9	8
Edad actual	14	9
Antecedentes	No	Familiar 1º grado con psoriasis
Síntoma cardinal	Dolor e impotencia funcional	Dolor e impotencia funcional
Localización	Clavícula, costillas	Metáfisis de fémur y tibias proximales
Fiebre	No	No
Nº brotes	7	4
Hallazgos analíticos:		
- Hemograma	Normal	Normal
- PCR máxima	60 mg/L	65 mg/L
- VSG máxima	42 mm	79 mm
Hallazgos microbiológicos:		
- Mantoux y Quantiferon TBC	Negativos	Negativos
- Serología <i>Brucella</i>	Negativa	Negativa
- Cultivos óseos para bacterias, micobacterias y hongos	Negativos	Negativos
Hallazgos histológicos	Infiltrado inflamatorio mixto sin células malignas	Infiltrado inflamatorio mixto sin células malignas
Pruebas de imagen:		
- RM	No realizada	Múltiples focos líticos
- Gammagrafía ósea con Tc99	Hipercaptación zonas afectas	Hipercaptación zonas afectas
Tratamiento	AINE, calcitonina, bifosfonatos	AINE
Evolución	Remisión	Actividad

**Conclusiones.** En nuestra serie de casos se describe una afectación de niñas mayores, con clínica insidiosa que cursa en brotes y que no se acompaña de síntomas constitucionales. Cabe destacar la importancia de incluir a procesos infecciosos y tumorales en el diagnóstico diferencial de esta entidad. Aunque la OCRM suele responder bien a AINE, no existe unanimidad en el tratamiento de elección para casos tórpidos.

**105. SÍNDROME DE BERNARD-SOULIER-CARRIER. DIAGNÓSTICO MEDIANTE PANEL GENÉTICO DE TROMBOPATÍAS.** Paz Paya E<sup>1</sup>, Torres Montori A<sup>1</sup>, González García H<sup>1</sup>, Garrote Molpeceres R<sup>1</sup>, Urbaneja Rodríguez E<sup>1</sup>, Alonso Jiménez T<sup>1</sup>, Bastida Bermejo JM<sup>2</sup>, Álvarez Guisasaola FJ<sup>1</sup>. <sup>1</sup>Unidad de Oncohematología infantil. Hospital Clínico Universitario de Valladolid. <sup>2</sup>Servicio de Hematología. Complejo Asistencial de Salamanca.

**Introducción.** Las disfunciones plaquetarias pueden deberse a alteraciones de las glicoproteínas (GP) de membrana (IIb/IIIa y Ib/IX) de

los gránulos densos o de los gránulos alfa, siendo la trombostenia de Glanzmann (déficit de GP IIb/IIIa) y la enfermedad de Bernard-Soulier (BS) (déficit de Ib/IX) las de mayor gravedad. La enfermedad de BS en autosómica recesiva y se produce por mutación en el gen que codifica la glicoproteína Ib alfa en el cromosoma 17. Los individuos homocigotos presentan hemorragias intensas, trombopenia con plaquetas gigantes y agregación plaquetaria con ristocetina nula. Una nueva entidad genética ha sido descrita: una forma autosómica dominante variante del BS, causada por una mutación en heterocigosis del gen que codifica la glicoproteína Ib alfa. En este caso los individuos heterocigotos presentan trombopenia leve, con plaquetas grandes, pruebas de funcionalismo plaquetario variable (normales o alteración de agregación a ristocetina), sin hemorragias o leves síntomas. Algunos pacientes catalogados previamente de trombocitopenia mediterránea familiar pertenecen a esta nueva entidad.

**Resumen caso clínico.** Niña de 2 años, remitida por trombopenia de 87.000/mm<sup>3</sup> y 95.000/mm<sup>3</sup>, con volumen plaquetario medio (VPM) elevado y estudio de coagulación normal en dos analíticas solicitadas por preoperatorio para colocación drenajes transtimpánicos por otitis media de repetición. No clínica de sangrados en la paciente ni en familiares. No consanguinidad. Se aportan analíticas paternas donde presenta trombopenia leve entre 99.000-119.000 con VPM elevado y maternas con cifras normales de plaquetas. En la niña el analizador de función plaquetaria (PAF-100) resultó normal. Ante un caso de sospecha de trombopenia familiar autosómico dominante, se realizó estudio genético mediante panel, donde se detecta heterocigosis en el gen GP1BA, el cual corresponde con el síndrome de Bernard-Soulier-Carrier. De esta entidad nuestro diagnóstico supone la tercera aportación en la literatura. En las dos anteriores han sido publicadas seis familias italianas y una familia caucásica de Estados Unidos.

**Conclusiones.** El estudio de las disfunciones plaquetarias se basa en pruebas de primer nivel como el PAF-100, de segundo nivel como las pruebas de agregación plaquetaria específica frente a diversos agentes agregantes o inductores y en un tercer nivel el estudio de glicoproteínas de membrana por citometría y el estudio de las mutaciones conocidas. En la actualidad existe la posibilidad, ante la sospecha de trombopatía hereditaria, de poder realizar el estudio genético mediante paneles específicos de trombopatías, lo que ha permitido el diagnóstico de síndrome de Bernard-Soulier-Carrier en nuestra paciente.

**106. MASA TESTICULAR EN RECIÉN NACIDO: DIAGNÓSTICO DIFERENCIAL.** García Iglesias D<sup>1</sup>, Gutiérrez Marqués S<sup>1</sup>, Garrido Pedraz JM<sup>1</sup>, García Sánchez R<sup>1</sup>, Rojo Díez R<sup>2</sup>, López Torija I<sup>1</sup>, Aparicio Ríos P<sup>1</sup>, Parra Rodríguez A<sup>1</sup>. <sup>1</sup>Servicio de Pediatría, <sup>2</sup>Servicio de Cirugía Pediátrica. Hospital Clínico Universitario de Salamanca.

**Introducción.** La presencia de una masa testicular en el periodo neonatal es una patología poco frecuente que precisa de un adecuado diagnóstico diferencial. La importancia radica en descartar una torsión testicular, que es una de las mayores urgencias pediátricas, puesto que no deben transcurrir más de 6 horas desde su inicio hasta su intervención. La gran mayoría de los testes intervenidos en ese plazo son viables mientras que pasado ese tiempo tan solo lo son el 10%, de ahí la importancia del diagnóstico y del tratamiento precoz. Por otro lado, es necesario hacer un diagnóstico diferencial con los tumores benignos o malignos, sin olvidar la torsión de hidátide, la orquiepididimitis, los hematomas y los traumatismos. La torsión es característica de preadolescentes y recién nacidos. En estos últimos suele ser intraútero o intraparto y extravaginal. Afecta por igual a ambos lados y suele precisar fijación quirúrgica del teste contralate-

ral. El método diagnóstico de elección, tras la sospecha clínica, es la ecografía-doppler.

**Caso clínico.** Neonato de 12 días de vida que acude remitido por su pediatra por aumento del tamaño testicular izquierdo y coloración violácea de 5 días de evolución. A la exploración destacaba un aumento de tamaño (21x18 mm) duro, bien definido y redondeado del teste izquierdo, adherido a escroto y que no impresionaba de dolor a la palpación. El teste derecho era de características normales. Se realiza una ecografía de escroto con hallazgos compatibles con torsión testicular izquierda. En la exploración quirúrgica se objetiva dicha torsión, que es extravaginal y se practica orquiectomía izquierda y orquidopexia derecha.

**Comentarios.** El diagnóstico de la torsión testicular en el recién nacido resulta complicado debido a que la clínica puede ser atípica, más tardía y pasar desapercibida, a diferencia de los niños mayores, en los que el síntoma principal es el dolor brusco e intenso. En el recién nacido debemos pensar en ella desde la primera exploración y sospecharla ante la presencia de una masa testicular firme, dura y en ocasiones indolora, acompañada de hidrocele, sobre todo si ha pasado cierto tiempo.

**107. NEUROBLASTOMA DE PRESENTACIÓN ATÍPICA: A PROPÓSITO DE UN CASO.** Ruiz Castellano N<sup>1</sup>, De la Rubia Fernández L<sup>1</sup>, Marco De Lucas E<sup>2</sup>, Caunedo Jiménez M<sup>1</sup>, Palacios Sánchez M<sup>1</sup>, Barbarin Echarri S<sup>1</sup>, Pérez Gordón J<sup>1</sup>, Garde Basas J<sup>1</sup>. <sup>1</sup>Servicio de Pediatría, <sup>2</sup>Servicio de Radiodiagnóstico. Hospital Universitario Marqués de Valdecilla. Santander.

**Introducción.** El neuroblastoma es el tumor sólido extracraneal más frecuente en la infancia, con una incidencia de 8-10 casos por millón de niños y año. La localización abdominal es la más frecuente, seguida de la torácica. La sintomatología es variable, dependiente de la infiltración y compresión de órganos vecinos. El 45% de los pacientes presenta metástasis al diagnóstico, siendo las más frecuentes médula ósea, hueso, hígado y piel.

**Caso clínico.** Niña de 4 años sin antecedentes personales de interés, que presenta exoftalmos izquierdo de un mes de evolución sin otra sintomatología. A la exploración proptosis de ojo izquierdo, con exploración neurológica, cardiopulmonar y abdominal sin hallazgos. Se realizan TC craneal objetivándose una masa de 32 x 28 x 33 mm que infiltra la pared de órbita izquierda (ala mayor del esfenoides) con reacción perióstica "en rayos de sol". Se completa estudio de imagen con Rx de tórax, ecografías cervical, torácica y abdominal sin hallazgos. Dada que la localización a nivel de ala mayor de esfenoides es sugestiva de posible metástasis de neuroblastoma se solicitan catecolaminas en orina, con elevación de cifras de ácido homovalínico y vanilmandélico. Se realiza RM craneal y se completa estudio con RM abdominal en la que se identifica en glándula suprarrenal derecha lesión nodular de aproximadamente 1 cm de diámetro sugestivo de foco primario de neuroblastoma. Se completa estudio de extensión con MIBG mostrando captación intensa en ala izquierda del esfenoides, y captación difusa en toda la médula ósea con captaciones focales correspondientes a metástasis óseas. Con diagnóstico compatible con neuroblastoma metastásico estadio IV, se deriva a hospital de referencia para iniciar tratamiento.

**Comentarios.** La forma de presentación del neuroblastoma es muy variable, dependiendo principalmente de la localización del tumor primario y de la presencia o no de metástasis. Resaltar la importancia que ante clínica de exoftalmos y tumoración a nivel de órbita, y sobre todo a nivel de esfenoides, pensar en la posibilidad de que se trate de una metástasis de neuroblastoma. Por ello es conveniente solicitar catecolaminas en orina y pruebas de imagen dirigidas a su diagnóstico.

**108. PRESENTACIÓN DE DOS CASOS DE HEMANGIOMAS INFANTILES TRATADOS CON PROPRANOLOL CON BUENA RESPUESTA.** Ruiz Castellano N<sup>1</sup>, Caunedo Jiménez M<sup>1</sup>, González Escartín E<sup>1</sup>, Sancho Gutiérrez R<sup>1</sup>, Pérez Belmonte E<sup>1</sup>, López López AP<sup>2</sup>, Tardáguila Calvo AR<sup>2</sup>, De Diego García EM<sup>2</sup>. <sup>1</sup>Servicio de Pediatría, <sup>2</sup>Servicio de Cirugía Pediátrica. Hospital Universitario Marqués de Valdecilla. Santander.

**Introducción.** Los hemangiomas son los tumores benignos más frecuentes en la infancia, con una incidencia del 10% de todos los recién nacidos vivos. Existe un claro predominio femenino con una proporción 3:1. Presentan una fase inicial de rápida proliferación y una fase posterior de involución. La mayoría son asintomáticos, aunque durante su crecimiento un 20% pueden dar complicaciones por la compresión u obstrucción de estructuras vitales. El tratamiento clásico de elección son los corticoides, siendo en los últimos años el tratamiento con propranolol una alternativa en auge.

**Casos clínicos.** **Caso 1.** Lactante mujer de 2 meses sin antecedentes personales de interés, que ingresa por dificultad respiratoria y en los últimos 15 días aparición de tumoración violácea en párpado inferior izquierdo. A la exploración presenta polipnea, tiraje subcostal leve y estridor inspiratorio y destacan angioma cavernoso en hipocondrio derecho, y proptosis de ojo izquierdo con coloración violácea de párpado inferior. Empeoramiento progresivo de los signos de dificultad respiratoria. Se solicitan ecografía de órbita y RM craneal y cervical, que confirma angioma intraorbitario sin alteración de otras estructuras intracraneales y a nivel cervical voluminoso hemangioma con extensión intratorácica que desplaza tráquea. En fibrobroncoscopia se observa colapso de tráquea hasta el 80%. Se inicia tratamiento con propranolol a 2 mg/kg/día con buena tolerancia y disminución progresiva de los angiomas. **Caso 2.** Lactante mujer de 6 meses sin antecedentes personales, que presenta tumoración infraocular izquierda que se extiende hacia órbita, con aumento progresivo del tamaño. Se solicitan ecografía oftálmica y RM cerebral que confirma presencia de hemangioma inmediatamente inferior a globo ocular, con resto de estructuras encefálicas normales. Se pauta tratamiento con propranolol con buena evolución de la lesión vascular.

**Comentarios.** Los hemangiomas son un motivo frecuente de consulta en Pediatría. Es preciso solicitar pruebas de imagen cuando son de gran tamaño o comprometen estructuras vitales para definir su extensión antes de iniciar un tratamiento médico o quirúrgico. En los últimos años el tratamiento con propranolol ha revolucionado el manejo de los hemangiomas, siendo un tratamiento muy eficaz y bien tolerado en la edad pediátrica, quedando relegadas la corticoterapia y la cirugía a un segundo y tercer escalón terapéutico.

Sábado 7 de noviembre - Sesión 8

Moderadora: Aleida Ibáñez Fernández

**109. DISFUNCIÓN PARADÓJICA DE CUERDAS VOCALES.** González Escartín E, Sancho Gutiérrez R, Pérez Belmonte E, Cabero Pérez MJ, Álvarez González D, Cueli del Campo L, de la Rubia Fernández LR, Muñiz Delgado A. Neumología Infantil, Servicio de Pediatría. Hospital Universitario Marqués de Valdecilla. Santander.

**Introducción.** La disfunción paradójica de cuerdas vocales está caracterizada por episodios de movimientos paradójicos e involuntarios de las cuerdas vocales generando una obstrucción de la vía aérea, que provoca disnea y sibilancias, principalmente en región cervical. El diagnóstico a veces resulta complicado orientándonos con la anamnesis

y completando el estudio con la laringoscopia con visualización directa del movimiento anormal de las cuerdas vocales. La fisiopatología es desconocida estando implicados factores emocionales, el reflujo gastroesofágico y la hiperreactividad bronquial. El tratamiento consiste en fisioterapia dirigida a vía aérea superior.

**Caso clínico.** Niño de 12 años con asma episódico ocasional y dolor abdominal recurrente, que presenta un cuadro de 2 semanas de evolución de disnea de mínimos esfuerzos y sensación de cuerpo extraño en vía aérea superior. Valorado en múltiples ocasiones por su pediatra y en el servicio de urgencias. Recibió tratamiento con corticoide oral, broncodilatadores y antibioterapia sin mejoría. A la auscultación sibilancias audibles sin fonendoscopio que impresionan de vía aérea superior. Ingreso en pediatría para estudio con analítica completa, radiografía torácica y lateral de faringe, tránsito digestivo superior, ecografía del cuello, TAC cervical, laringoscopia y fibrobroncoscopia normales. Espirometrías poco valorables por falta de colaboración del paciente. Dado de alta con seguimiento en USMIJ y Neumología Infantil. Persiste dicha sintomatología, incluso con mayor frecuencia e intensidad por lo que es valorado nuevamente por ORL objetivándose movimiento paradójico de cuerdas vocales, pudiendo asimismo este hallazgo justificar la sintomatología. Por el momento se indican medidas higiénicas y control evolutivo.

**Conclusiones.** La disfunción de cuerdas vocales es una patología que en muchas ocasiones pasa inadvertida aunque forma parte del diagnóstico diferencial de sibilancias y disnea en niños mayores. A pesar de que no tiene un tratamiento específico es importante el diagnóstico de certeza para evitar realizar pruebas complementarias y tratamientos innecesarios.

**110. DIAGNÓSTICO ATÍPICO DE ESTRIDOR.** *González Escartín E, Sancho Gutiérrez R, Pérez Belmonte E, Ruiz Castellano N, de Diego García EM, Cabero Pérez MJ, Pérez Gordon J, Álvarez González D.* Servicio de Pediatría y Cirugía Pediátrica. Hospital Universitario Marqués de Valdecilla. Santander.

**Introducción.** El estridor se define como un sonido respiratorio producido por el paso de un flujo turbulento a través de una vía aérea disminuida de calibre. Puede ser inspiratorio, espiratorio o bifásico y estar originado por causas intra o extratorácicas. Para llegar al diagnóstico etiológico es importante la historia clínica, y exploración física, aunque pueden ser necesarias pruebas de imagen e incluso la fibrobroncoscopia para llegar al diagnóstico definitivo.

**Caso clínico.** Lactante de 2 meses de edad que ingresa por dificultad respiratoria y estridor de 1 semana de evolución, estando asintomática previamente desde el punto de vista respiratorio. Además, refieren la aparición 15 días antes de una tumoración violácea en párpado inferior izquierdo y de crecimiento progresivo. Exploración física con estridor inspiratorio y auscultación pulmonar normal. En la piel presenta un angioma cavernoso en hipocondrio derecho y proptosis del ojo izquierdo con aumento del tamaño del párpado inferior de coloración violácea que impresiona de angioma. Se realiza RMN craneal y torácica donde se objetiva angioma orbitario y mediastínico gigante y se realiza fibrobroncoscopia flexible confirmándose la existencia de un angioma subglótico. Se inicia tratamiento con propranolol oral con disminución progresiva del angioma palpebral y orbitario (clínicamente y en pruebas de imagen) y con desaparición del estridor de forma completa.

**Conclusiones.** El angioma subglótico es un tumor benigno vascular caracterizado por estridor inicialmente inspiratorio y que puede aumentar hasta los 12-18 meses. Puede aparecer aisladamente o en el contexto de una angiomatosis múltiple. Precisa la realización de una fibrobroncoscopia para su diagnóstico. El tratamiento dependerá del tamaño de la lesión pudiendo ser subsidiario de tratamiento con

propranolol en caso de angiomas grandes o si forma parte de una angiomatosis múltiple.

**111. DISCINESIA CILIAR PRIMARIA COMO DIAGNÓSTICO DEFINITIVO EN PACIENTE CON BRONQUIECTASIAS.** *Mombiedro Arizmendi MC, Marugán de Miguelsanz JM, Marcos Temprano M, Galbis Soto S, Velasco Morgado R, Guillén Pérez MA.* Servicio de Pediatría. Hospital Clínico Universitario Valladolid.

**Introducción.** Las bronquiectasias son dilataciones irreversibles de la pared bronquial. Se clasifican en primarias y secundarias, siendo éstas últimas las que tienen lugar en niños con patología de base. Dentro de este grupo están las alteraciones del aclaramiento mucociliar y entre ellas la discinesia ciliar primaria, enfermedad poco frecuente pero que debe ser tenida en cuenta en el diagnóstico diferencial ante la presencia de bronquiectasias.

**Caso clínico.** Niña de ocho años y tres meses que acude a consulta para completar estudio de bronquiectasias. Antecedentes familiares: madre sana, padre Síndrome Raynaud. Antecedentes personales: embarazo, parto y periodo neonatal sin incidencias, somatometría normal al nacimiento. Test de screening de metabolopatías negativo. Ingreso por bronquiolitis a los dos meses de edad. No otitis ni sinusitis de repetición, tránsito gastrointestinal normal. Actualmente refiere tos productiva con expectoración mucosa espesa, disnea de esfuerzo de ocho meses de evolución y síndrome febril acompañante en dos ocasiones. Se realiza radiografía de tórax con hallazgo de consolidación pulmonar basal derecha. No presenta mejoría clínica ni radiológica tras tratamiento antibiótico por lo que se solicita TAC pulmonar con hallazgo de bronquiectasias. Como estudio complementario se realizaron detección de inmunoglobulinas, autoanticuerpos, alfa1 antitripsina, pHmetría, espirometría, test de electrolitos en sudor, mantoux y cultivo de esputo sin hallazgos patológicos. En la fibrobroncoscopia se confirma edema de árbol bronquial derecho y en frotis faríngeo seriado presenta colonización por *H. influenzae*. Finalmente en estudio de cilios en biopsia de epitelio nasal se objetiva alteración en la movilidad de los mismos compatibles con discinesia ciliar primaria.

**Comentario.** La discinesia ciliar primaria es una enfermedad genética y la forma más frecuente de alteración de la movilidad de los cilios. En la infancia causan infecciones otorrinolaringológicas y pulmonares llegando a aparecer bronquiectasias. El diagnóstico precisa estudio con microscopía electrónica de la estructura y movilidad de los cilios.

**112. BRONQUIECTASIAS NO FIBROSIS QUÍSTICA.** *Sancho Gutiérrez R, González Escartín E, Cabero Pérez MJ, Pérez Belmonte E, Álvarez González D, Cueli del Campo L, Agea Díaz L, García Valle E.* Neumología Infantil. Hospital Universitario Marqués de Valdecilla. Santander.

**Introducción.** Las bronquiectasias son dilataciones anormales e irreversibles de los bronquios. Cursan con inflamación, alteración de las secreciones y de la motilidad ciliar. Las infecciones respiratorias y la obstrucción bronquial son las causas más frecuentes. Los gérmenes más frecuentemente implicados en las reagudizaciones son *H. influenzae* y *S. pneumoniae*, aunque ocasionalmente se aislan otros microorganismos como *Pseudomonas aeruginosa*. La triada clásica de tos, expectoración y hemoptisis es en la actualidad poco frecuente. El manejo consiste en fisioterapia respiratoria y antibioterapia. En el caso de infección por *Pseudomonas aeruginosa* el tratamiento no está estandarizado. Se presenta el caso de dos pacientes con bronquiectasias no fibrosis quística e infección por *Pseudomonas* que respondieron correctamente al tratamiento erradicador pautado en fibrosis quística.

**Caso clínico.** Niño de 14 años con bronquiectasias cilíndricas en lín-gula, lóbulo medio derecho y lóbulos inferiores con reagudizaciones intermitentes y aislamientos en las muestras respiratorias de gérmenes habituales que presenta un cuadro de fiebre, tos y aumento de expectoración con afectación del estado general. Auscultación pulmonar con crepitantes dispersos y caída de la función pulmonar. En muestra de esputo se aísla *Pseudomonas aeruginosa*. Se decide ingreso hospitalario durante 15 días, iniciándose tratamiento con ceftazidima y tobramicina endovenosos además de antibioterapia nebulizada (colimicina y tobramicina). Al alta antibioterapia nebulizada durante 6 meses con buena evolución, recuperación clínica y negativización de los cultivos. Niña de 10 años con bronquiectasias cilíndricas en lóbulo inferior izquierdo encontrándose asintomática desde el punto de vista respiratorio se aísla en cultivo de esputo *Pseudomonas aeruginosa*. Se inicia tratamiento ambulatorio con ciprofloxacino oral durante 21 días y tobramicina nebulizada durante 6 meses hasta negativización de cultivos.

**Conclusiones.** La expresión clínica en el caso de las bronquiectasias es variable. A pesar de que el tratamiento de las reagudizaciones por *Pseudomonas aeruginosa* en las bronquiectasias no fibrosis quística no se encuentra estandarizado en nuestra experiencia el tratamiento con pautas similares a las de la fibrosis quística tuvo un buen resultado.

**113. NEUMOMEDIASTINO EN RECIÉN NACIDA TRATADA CON CPAP: A PROPÓSITO DE UN CASO.** Manso Ruiz de la Cuesta R<sup>1</sup>, Santamaría Marcos E<sup>1</sup>, Ciudad Bautista E<sup>2</sup>, Bartolomé Cano M<sup>1</sup>, Valencia Ramos J<sup>1</sup>, Hernández Frutos E<sup>1</sup>, Bartolomé Albístegui MJ<sup>1</sup>, Barbadillo Izquierdo F<sup>1</sup>. <sup>1</sup>Servicio de Pediatría, <sup>2</sup>Servicio de Radiología. Hospital Santos Reyes. Aranda de Duero. Burgos.

**Introducción.** El neumomediastino en periodo neonatal generalmente es asintomático o cursa con dificultad respiratoria leve, ya que el aire queda atrapado en el timo y no comprime los órganos vitales. No suelen requerir tratamiento, resolviéndose espontáneamente.

**Caso clínico.** Recién nacida tras cesárea urgente por riesgo de pérdida de bienestar fetal a las 41 semanas de edad gestacional. Precisa REA tipo I, Apgar 8/8. Inicia dificultad respiratoria a los minutos de vida precisando CPAP (PEEP de 5 cmH<sub>2</sub>O y FiO<sub>2</sub> del 24%) durante 48 horas, a partir de las cuales la paciente se encuentra asintomática. En la radiografía de tórax de las primeras horas de vida se observa neumomediastino y un pequeño neumotórax derecho. Se realizan radiografías de control donde no se observa el neumotórax pero siguen siendo evidentes el signo de la vela y neumopericardio, compatibles con neumomediastino, siendo normal la radiografía al mes de vida.

**Conclusiones.** la ventilación no invasiva no resultó en un empeoramiento de las fugas aéreas de nuestra paciente, observando una desaparición del neumotórax y un tamaño estable del neumomediastino. Por otro lado es importante recordar los signos radiológicos del neumomediastino para realizar un diagnóstico precoz que conlleve una vigilancia estrecha de estos pacientes.

**114. BRONQUIOLITIS OBLITERANTE.** Puerta Pérez MP, Guevara Caviedes LN, García Aparicio C, Zoido Garrote E, Gálvez Criado R, Hierro Delgado E, Menéndez Arias C, Oulego Erroz I. Servicio de Pediatría. Complejo Asistencial Universitario de León.

**Introducción.** La bronquiolitis obliterante (BO) es una patología poco frecuente en la edad pediátrica. Se define como una enfermedad respiratoria obstructiva crónica, consecuencia de una agresión de la vía respiratoria inferior que produce una inflamación y obliteración de la pequeña vía aérea. Está condicionada por una susceptibilidad

individual asociada a un origen geográfico. Existen múltiples causas, siendo la más frecuente, la infecciosa de origen vírico.

**Caso clínico.** Lactante de 3 meses, sin episodios previos de dificultad respiratoria, con cuadro de bronquiolitis aguda de 7 días de evolución. Fue manejado inicialmente en domicilio con salbutamol inhalado y corticoterapia oral con buena respuesta clínica, pero posterior empeoramiento respiratorio. Durante su ingreso se detectan rinovirus y paraifluenza 2 en el exudado nasofaríngeo. El paciente muestra evolución clínica variable con dependencia a tratamiento con adrenalina nebulizada. Presenta trabajo respiratorio leve-moderado intermitente y sibilancias persistentes durante más de 4 semanas con necesidades de oxígeno suplementario durante 10 días. Se amplían estudios para llevar a cabo un diagnóstico diferencial, siendo de especial relevancia la información aportada por la tomografía axial computarizada torácica (TAC) que evidencia imágenes de atrapamiento aéreo en ambos campos pulmonares sugestivas de bronquiolitis obliterante. Se inicia fisioterapia respiratoria y tratamiento con budesonida inhalada a 800 µg/día durante 1 semana con respuesta parcial, por lo que se asocia corticoterapia oral a 2 mg/kg/día. A la semana, persistencia de sibilancias por lo que se añade azitromicina oral (3 días a la semana) con evolución favorable. Desaparición completa de las sibilancias 2 meses tras el inicio del tratamiento pudiéndose suspender corticoide inhalado a las 14 semanas y el corticoide oral a las 16 semanas.

**Comentarios.** La bronquiolitis obliterante en la edad pediátrica es usualmente postinfecciosa y supone una evolución tórpida de una infección del tracto respiratorio inferior. Aunque los agentes infecciosos más frecuentes son el adenovirus seguido del virus respiratorio sincitial, también existe asociación con el rinovirus y el paraifluenza 2 como sucede en nuestro paciente. Su diagnóstico exige la exclusión de otras patologías (reflujo gastroesofágico, cardiopatía, fibrosis quística e inmunodeficiencia) y se basa en síntomas persistentes y hallazgos característicos en la TAC torácica. El tratamiento incluye corticoides sistémicos e inhalados, azitromicina y fisioterapia respiratoria; El pronóstico es incierto; sin embargo la BO postinfecciosa tiende a ser no progresiva en comparación con la asociada a otras patologías.

**115. DETERIORO DE LA FUNCIÓN PULMONAR SECUNDARIO A PAQUIPLEURITIS.** Ferragut F, Puente L, Esteban R, Gabaldón D, Rodríguez M, Pérez M, Merino JM. Servicio de Pediatría. Hospital Universitario de Burgos.

**Introducción.** La paquipleuritis es una entidad infrecuente en la población pediátrica, siendo la etiología tuberculosa una de sus principales causas. Presenta un amplio espectro clínico, desde hallazgo casual en un paciente asintomático hasta dolor torácico crónico, disnea y deterioro de la función pulmonar. La incidencia de derrame pleural en el paciente pediátrico con tuberculosis varía entre las diferentes poblaciones (p.ej. 1,4% en EEUU en el año 2013 vs 22,1% en España en el año 1999), sin embargo la fibrosis pleural es una complicación frecuente.

**Resumen del caso.** Presentamos a un niño de 13 años que acude a Urgencias por dolor torácico de un mes de evolución. Destaca asimetría torácica, con dolor intermitente en borde costal y escoliosis torácica. Como antecedente a destacar, madre con infección tuberculosa con tratamiento incompleto con isoniacida. Se realiza estudio para despistaje de TBC con Mantoux, quantiferón, baciloscopia de jugo gástrico y cultivo de esputo negativos. En TC de tórax se aprecia fibrotórax izquierdo con calcificaciones compatibles con paquipleuritis de probable origen tuberculoso. La espirometría mostró un patrón restrictivo. Se realizó decorticación pulmonar. La evolución del paciente fue favorable.

**Conclusión.** La paquipleuritis es una patología poco frecuente con escasa expresividad clínica, pudiendo pasar desapercibida y ser

diagnosticada por un hallazgo casual en una prueba de imagen, por lo que hay que sospecharla en pacientes con factores de riesgo ante la presencia de sintomatología compatible. Si bien el tratamiento definitivo es la decorticación pleural, éste debe individualizarse en cada caso en función del grado de afectación de la función pulmonar y la comorbilidad asociada, ya que es una intervención agresiva no exenta de riesgos.

**116. A PROPÓSITO DE UN CASO: DIAGNÓSTICO DIFERENCIAL DE MASA PULMONAR.** *Cabanillas Boto M, del Olmo Fernández M, Javaloyes Soler G, Serena Gómez G, Fernández Alonso JE, Bartolomé Porro JM, Cantero Tejedor MT, Rojo Fernández I. Complejo Asistencial Universitario de Palencia.*

**Introducción.** Se define como masa mediastínica la lesión mayor de 3 cm. El diagnóstico diferencial incluye patologías benignas y malignas. En pediatría las causas más frecuente son las secundarias a procesos infecciosos/inflamatorios. Clasificamos las entidades benignas en tres grupos: 1) Congénitas: atresia bronquial, secuestro intralobar, malformación arteriovenosa, quiste broncogénico... 2) Infecciosas: absceso pulmonar, neumonía redonda, quiste hidatídico. 3) Inflamatorias: Sarcoidosis, neumonía organizada. En la patología maligna encontramos tumores pulmonares o mediastínicos, infrecuentes en pediatría.

**Objetivos.** Realizar de una forma correcta el diagnóstico diferencial de masa pulmonar y establecer las pruebas complementarias a realizar según la clínica de sospecha.

**Caso clínico.** Paciente de 5 años remitido desde centro de Salud para evaluación, tras ingesta accidental de pila de reloj. En estudio radiológico se evidencia como hallazgo casual una imagen de masa mediastínica ubicada en el cuadrante superior derecho. El paciente presentaba tos no productiva, intermitente y febrícula (máxima 37,6°C). A la exploración destaca polo inferior de bazo palpable y adenopatías laterocervicales, axilares e inguinales de tipo reactivo. Se completa estudio radiológico con TAC que se informa como consolidación parenquimatosa en lóbulo superior derecho y atelectasia asociada, a descartar como primera causa diagnóstica Tuberculosis. Se realiza analítica sanguínea incluyendo morfología de sangre periférica con resultado normal y hemocultivos y serologías para *Mycoplasma* y *Chlamydia*, negativas. Mantoux, PCR M. Tuberculosis y cultivos de muestra de jugo gástrico negativos. Se decide realizar fibrobroncoscopia y se extraen muestras para completar estudio de TBC y hongos con resultado negativo. Ante estudio no concluyente se decide iniciar tratamiento empírico con amoxicilina-clavulánico durante 10 días y control radiológico posterior donde se evidencia mejoría clínica y radiológica. Posteriormente, a los 15 días aproximadamente, regresa a urgencias por empeoramiento clínico por lo que se añade al tratamiento azitromicina, con resolución definitiva de la lesión a los 3 meses del hallazgo.

**Conclusión.** Es importante realizar de manera correcta el diagnóstico diferencial de una masa mediastínica, ya que aunque las causas más frecuentes son de etiología benigna, se deben tener presentes las de naturaleza tumoral (tumores mediastínicos y pulmonares). La rapidez en la realización de las pruebas complementarias facilitará el diagnóstico y la instauración del tratamiento de manera precoz.

**117. ENFISEMA SUBCUTÁNEO CERVICAL A PROPÓSITO DE DOS CASOS.** *Martínez L, Mendoza MC, Sánchez JM, Ramajo A, Rodilla EN, Del Rey M, Mínguez B, Gómez L. Servicio de Pediatría. Complejo Asistencial Universitario de Salamanca.*

**Introducción.** El neumomediastino es una patología rara en niños, generalmente benigna, causada por la ruptura alveolar y diseción de

aire en el mediastino e hilio pulmonar. Este puede complicarse provocando enfisema subcutáneo o, incluso, retroneumoperitoneo. Se ha asociado en niños a crisis asmática aguda, bronquiolitis o infecciones respiratorias. Las causas mecánicas de neumomediastino y enfisema subcutáneo incluyen una tos fuerte, barotrauma, perforación esofágica, la intubación, la presencia de un cuerpo extraño o procedimientos dentales u ORL.

**Material y métodos.** Muestra de dos adolescentes con enfisema subcutáneo cervical. Revisión de historias clínicas de pacientes que acuden a Urgencias del Hospital Clínico de Salamanca

**Resultados.** *Caso 1.* Niño de 13 años sin antecedentes personales ni familiares de interés. Acude a urgencias por presentar tos y odinofagia de 5 días de evolución que ha ido en aumento a pesar de tratamiento con Azitromicina durante 3 días, antiinflamatorios y dosis única de corticoide oral. Refiere accesos de tos cada hora asociados a intenso dolor centrotorácico, dificultar para la deglución, disfonía y sensación de inflamación del cuello de unas horas de evolución. Se encontraba afebril y no refiere traumatismos ni procedimientos dentales previos. En la exploración física se aprecian hallazgos sugerentes de enfisema subcutáneo cervical por lo que se solicita estudio radiológico que confirma la presencia de enfisema intersticial que afecta a tejidos blandos del cuello con neumomediastino. En las serologías realizadas presenta IgM positiva para *Mycoplasma pneumoniae*. Permanece ingresado durante 3 días con disminución progresiva de los accesos de tos, la necesidad de oxigenoterapia y del enfisema subcutáneo. *Caso 2.* Niño de 12 años que presenta dolor cervical y sensación de inflamación del cuello tras realizar ejercicio físico intenso. Como antecedentes personales había iniciado tratamiento ortopédico con ventosa en región esternal hacía 3 semanas por pectus excavatum. En la prueba de imagen realizada se aprecia enfisema subcutáneo que afecta al cuello y área supraesternal. Se da de alta con tratamiento antiinflamatorio y es seguido ambulatoriamente por su pediatra con evolución favorable del dolor y de la inflamación cervical.

**Conclusiones.** Debemos sospechar enfisema subcutáneo cervical en pacientes que presentan clínica de dificultad respiratoria e inflamación y/o crepitación tras infección respiratoria o antecedente de patología traumática, realizando una adecuada exploración física y pruebas complementarias destinadas a descartar la presencia de aire en localizaciones atípicas.

**118. SÍNDROME DE CIMITARRA DE DIAGNÓSTICO TARDÍO.** *Bermúdez Hormigo I, Matías del Pozo V, Vázquez Martín S, de la Huerza López A, Bahillo Curieses P, Rellán Rodríguez S. Servicio de Pediatría. Hospital Clínico Universitario de Valladolid.*

**Introducción.** El síndrome de la cimitarra (SC) es una cardiopatía congénita poco frecuente. Se caracteriza por presentar una anomalía total o parcial del retorno venoso pulmonar derecho a la vena cava inferior (VCI), a menudo asociada con dextroposición cardíaca e hipoplasia pulmonar. Se describe como una alteración aislada o asociada a otras malformaciones pulmonares, cardíacas, vasculares y otras de diversa localización. La forma clínica de presentación es variable, desde el paciente asintomático hasta la insuficiencia cardíaca severa, con dependencia de la edad en la cual se manifiesta y de la presencia de patología asociada.

**Caso clínico.** Lactante de 5 meses remitida a nuestro hospital por hiporexia y rechazo de tomas. Antecedentes familiares y personales sin interés. Exploración normal salvo soplo sistólico II/VI y hepatomegalia. El electrocardiograma y la radiografía de tórax mostraron un crecimiento de cavidades derechas. El estudio ecocardiográfico reveló la existencia de una comunicación interauricular (CIA) ostium

secundum, comunicación interventricular (CIV) perimembranosa, dilatación de cavidades derechas e hipertensión pulmonar leve. Recibió tratamiento con furosemida y digoxina hasta la remisión de la sintomatología. En sucesivas revisiones se observó el cierre espontáneo de la CIV, con persistencia de la CIA y dilatación progresiva de cavidades derechas. Ante el crecimiento de aurícula y ventrículo derechos, con una CIA de pequeño tamaño y cava inferior con flujo aumentado, se amplía el estudio con angioRMN, donde se confirma la sospecha de un drenaje venoso pulmonar anómalo parcial a VCI a los seis años de edad. Se realiza corrección quirúrgica con anastomosis del penacho venoso a aurícula izquierda y ligadura de arterias nutricias al pulmón. Como complicaciones postquirúrgicas destacan: neumotórax, neumomediastino, enfisema subcutáneo y parálisis diafragmática derecha. Actualmente la paciente se encuentra asintomática, sin tratamiento, con controles periódicos en consulta de Cardiología Infantil.

**Conclusión.** El SC es una patología poco frecuente que se manifiesta de forma diferente según la edad de presentación y la patología asociada. La radiografía de tórax puede facilitar el diagnóstico. La angioRMN es fundamental para descubrir otras alteraciones del retorno venoso, su grado y la posible asociación de anomalías cardiovasculares.

**119. USO DE INHALADORES EN PEDIATRÍA. INTERVENCIÓN DE ENFERMERÍA EN SU MANEJO.** *Adalia Rodríguez J, Pena Ramírez N, Rodríguez Martínez M, González Sanz L, Montes Fernández C, Valle Sanz L, CACHEDA Abeledo A, Bestilleiro Fernández P.* AGC Pediatría. Hospital Universitario Central de Asturias. Oviedo.

**Objetivos.** Conocer los dispositivos y la técnica correcta para administrar medicación por vía inhalatoria en el niño.

**Material y métodos.** Revisión bibliográfica a través de las bases de datos: PUBMED, CINAHL y CLINICAL KEY sobre el uso de la vía inhalatoria para tratamiento de enfermedades de tipo respiratorio en el niño. Recomendaciones y guías clínicas para el manejo del asma GINA y GEMA.

**Resultados.** Tras analizar los documentos encontrados, se describen los pasos a seguir en la administración de inhaladores según el formato de presentación del fármaco, diferenciando su uso en función de la edad y grado de desarrollo del niño. Se recomienda la utilización de dispositivos con cartucho presurizado en lactantes y niños menores de 5 años habitualmente por presentar flujo inspiratorio bajo. A partir de los 5 años es posible el uso de inhaladores de polvo seco (precisan de un flujo inspiratorio mínimo de 30 ml/min). Los dispositivos con cartucho presurizado se aconsejan emplearlos junto a cámara espaciadora siempre en niños, afín de facilitar la distribución del fármaco al árbol bronquial, evitar el problema de coordinación pulsación-inspiración y reducir el depósito de partículas en orofaringe reduciendo el riesgo de candidiasis oral. El uso de mascarilla facial ajustadas en tamaño con cámara espaciadora es de gran utilidad en lactantes y niños no colaboradores, a partir de los 3 años esta se puede sustituir por una boquilla, reduciendo el espacio muerto que provoca la mascarilla y aumentando la disponibilidad del fármaco. En exacerbaciones y procesos agudos puede ser necesario sustituir todos estos sistemas por nebulizadores, es exclusivo del ámbito hospitalario.

**Conclusión.** Es necesario saber y comprender los diferentes sistemas de inhaladores con los que contamos actualmente, así como emplearlos de una manera correcta. Debemos identificar las necesidades y características del niño previamente a la administración del fármaco, permitiendo de este modo la elección del dispositivo más adecuado en cada situación. Recordar la importancia de la participación del niño y su familia en el proceso de la enfermedad, adiestrándolos en el uso de los

distintos sistemas de inhalación, mejorando la eficacia del tratamiento y su adherencia al tratamiento.

**120. HIPOXEMIA EN NIÑA INTERVENIDA DE COMUNICACIÓN INTERAURICULAR.** *Alegría Echaury J, Alegría Echaury E, Planelles Asensio MI, Caunedo Jiménez M, Barbarin Echarri S, Fernández Suárez N, De la Rubia Fernández L, Viadero Ubierna MT.* Cardiología Infantil. Servicio de Pediatría. Hospital Universitario Marqués de Valdecilla. Santander.

**Introducción.** La hipoxemia consiste en la disminución anormal de la presión parcial de oxígeno en sangre arterial por debajo de 80 mmHg, que se correlaciona con una saturación de oxígeno menor del 95%. Existen múltiples causas de la misma, entre las que se encuentran principalmente: hipoventilación, alteraciones en la ventilación-perfusión así como cortocircuitos intra o extracardiacos.

**Caso clínico.** Niña de 7 años de edad remitida desde Atención Primaria a los 12 meses de edad para valoración cardiológica por hallazgo de soplo cardiaco. Diagnosticada de comunicación interauricular (CIA) tipo seno venoso (SV) con progresiva sobrecarga de cavidades derechas, descartando drenaje venoso pulmonar anómalo asociado. Intervenido quirúrgicamente a la edad de 4 años mediante toracotomía lateral derecha con cierre de la CIA con pericardio bovino y cierre de la atriotomía derecha con parche de ampliación de la vena cava (técnica de doble parche). Residualmente no presenta CIA pero se observa aceleración en la entrada de vena cava superior (VCS) con gradiente máximo de 11-13 mmHg, estable en los controles evolutivos y sin repercusión clínica. A los 6 años de edad ingresa en planta de Hospitalización Pediátrica por síndrome mononucleósico. Durante el ingreso, se constatan cifras de saturación de oxígeno de 91-93%, sin asociar dificultad respiratoria ni otra clínica acompañante, que persisten tras recuperación del cuadro que motivó el ingreso. Dados los antecedentes, se realiza ECO burbujas objetivando relleno inmediato de contraste en la aurícula izquierda (AI), sin objetivar shunt interauricular que lo justificara. Se realiza angioRMN, que, sin embargo, descarta la existencia de colaterales venosas secundarias a la obstrucción de la VCS. Se completa estudio finalmente con cateterismo, observando shunt derecha-izquierda a nivel del parche superior, por encima de donde se encontraba la obstrucción, sugiriendo dehiscencia de la sutura quirúrgica a dicho nivel.

**Comentarios.** 1) La eco burbujas nos permite descartar/confirmar cortocircuitos, ya sean intracardiacos (FOP/CIA) o extracardiacos como causa de la hipoxemia. 2) En un paciente con CIA-SV intervenida con aceleración residual a nivel de la entrada de la VCS, que en la evolución se presenta hipoxémico, el desarrollo de colaterales venosas debe formar parte de nuestro diagnóstico diferencial. En nuestro caso no se confirmó la presencia de las mismas, observando dehiscencia de la sutura a nivel del parche superior con paso derecha-izquierda, que era la causa de la hipoxemia.

**121. SÍNDROME DE HOLT-ORAM. A PROPÓSITO DE UN CASO.** *Planelles Asensio MI, Alegría Echaury J, Caunedo Jiménez M, Garde Basas J, Viadero Ubierna MT, Fernández Suárez N, Alegría Echaury E.* Cardiología Infantil. Hospital Universitario Marqués de Valdecilla. Santander.

**Introducción.** El síndrome de Holt-Oram es una enfermedad rara, de herencia autosómica dominante de penetrancia variable. Su incidencia estimada es de 1/100.000 nacidos vivos. Se trata de una mutación en el gen *TBX5* que juega un papel importante en el desarrollo de los miembros superiores y cardiogénesis. Se caracteriza por defectos esqueléticos en extremidades superiores y anomalías cardiovasculares (defectos septales y/o alteraciones en la conducción cardíaca).

**Resumen del caso.** Niño de 10 años seguido en consultas de Cardiología Infantil por coartación de aorta, intervenida en periodo neonatal (resección y anastomosis termino-terminal por toracotomía lateral) y comunicación interventricular (CIV) muscular apical amplia intervenida al año de edad. *A.P:* Diagnóstico prenatal de síndrome de Shone (discrepancia de cavidades con hipoplasia izquierda + Vena cava superior izquierda + CIV muscular). *A.F:* Madre con cardiopatía congénita intervenida a los 29 años de edad (CIA-OP y CIA-OS amplia, Cleft mitral con insuficiencia severa, VCSI y enfermedad del seno) corrigiendo defecto e implantándose marcapasos. Fenotipo compatible con síndrome de Noonan por criterios clínicos (Van der Burgt), genética negativa para genes PTPN1 y SOS1. *Evolución:* A la exploración física destaca talla baja, cuello alado, pectus excavatum y clinodactilia de 5º dedo de ambas manos. Desde el punto de vista cardiológico se ha mantenido asintomático en todo momento. En la evolución ha presentado hipertrabeculación ventricular confirmándose No compactación de VI y cara anterior de VD. Así mismo, presenta disfunción sinusal con bradicardia (Ritmo sinusal antero con ritmo nodal) y taquicardia inducida por el ejercicio (Rachas de taquicardia auricular/TSV) que precisa implantar marcapasos. Dada patología cardíaca y síndrome de probable origen familiar se solicita panel de cardiopatías familiares objetivándose mutación del Gen TBX5 en heterocigosis. Pendiente estudio materno.

**Comentarios.** La asociación de un síndrome genético y cardiopatía congénita es muy frecuente. El síndrome de Holt Oram es una enfermedad rara que se puede sospechar ante afectación septal y/o de la conducción cardíaca asociada a alteración esquelética de miembros superiores.

**122. TAQUIPNEA Y TOS. NO SIEMPRE LA CAUSA ES RESPIRATORIA. MIOCARDITIS POR PARVOVIRUS B19.** *Planelles Asensio MI, Alegría Echauri J, Caunedo Jiménez M, Viadero Ubierna MT, Fernández Suárez N, Pereira Bezanilla E, Peñalba Citores AC, De la Rubia Fernández LR. Hospitalización Pediátrica. Cardiología Infantil. Hospital universitario Marqués de Valdecilla. Santander.*

**Introducción.** La tos y la dificultad respiratoria son uno de los principales motivos de consulta en urgencias pediátricas. La miocarditis se define como un proceso inflamatorio del músculo cardíaco. El desencadenante más frecuente es una causa infecciosa, generalmente vírica. El principal tratamiento consiste en el manejo de la disfunción ventricular izquierda, a pesar de lo cual un número importante de pacientes desarrolla posteriormente una miocardiopatía dilatada (MCD).

**Caso clínico.** Niño de 5 años, sin antecedentes personales ni familiares de interés, que consulta por cuadro de 1 semana de evolución que consiste en abdominalgia y vómitos inicialmente, y posteriormente, tos y episodios de palidez con cianosis peribucal. Es valorado en urgencias donde a la EF destaca taquipnea transitoria y crepitantes bibasales. Se realiza Rx de tórax con aumento de la trama broncovascular sin condensaciones e IC 0,6; analítica con reactantes de fase aguda normales y se decide ingreso con sospecha de neumonía atípica. A las 24 horas presenta empeoramiento clínico con mayor taquipnea, no tolera decúbito supino y a la auscultación destaca ritmo de galope y hepatomegalia de 4 cm. Es valorado por Cardiología infantil: en el ECG destacan voltajes disminuidos, descenso de ST en precordiales, ondas T (-) hasta V4 y QTc 450 ms; en el ECOCG se objetivan AI y VI dilatados (DDVI 52 mm), IT e IM moderadas, disfunción sistólica moderada-severa VI (FE 30-35%) e HTP; elevación de troponina I (0,54 ng/ml) y BNP (872 pg/ml) Ante sospecha de miocarditis se decide ingreso en UCI. Durante su ingreso recibe tratamiento con gammaglobulinas y precisa soporte inotrópico y vasodilatador con

dobutamina y milrinona durante 7 días. Mejoría progresiva, pasando a tratamiento vía oral con IECA, diuréticos y betabloqueantes. Como causa de la miocarditis se obtiene serología positiva para Parvovirus B19. Desde el punto de vista cardiológico, se encuentra en tratamiento médico y ha presentado una evolución clínica favorable con descenso de los marcadores de daño miocárdico (BNP de 67 pg/ml), normalización de FE VI 55%, aunque persiste dilatación leve-moderada del VI (DDVI 47 mm).

**Comentario.** Ante un cuadro de tos y taquipnea que no responde adecuadamente a tratamiento de causa respiratoria, cabe descartar afectación cardíaca. La principal causa de la miocarditis es infecciosa, por lo que se puede intentar buscar etiología. El pronóstico es muy variable, la mayor parte tiene un curso benigno con recuperación de la función miocárdica (50-60%), aunque un porcentaje cercano al 30% evoluciona a MCD.

**122bis. REACCIÓN ANAFILÁCTICA A CEFUROXIMA EN UN PACIENTE PEDIÁTRICO.** *Moreno Vicente-Arche BM, del Villar Guerra P, Santana Rodríguez C, Castrillo Bustamante S. Servicio de Pediatría. Hospital General de Segovia.*

**Introducción.** La anafilaxia se define como una reacción alérgica grave de instauración rápida y potencialmente mortal. Las causas más frecuentes son los alimentos (niños), los medicamentos (adultos) y las picaduras de heminópteros. Los medicamentos representan el 46,7-62% de todos los casos de anafilaxia. Los fármacos más frecuentemente implicados son los antibióticos betalactámicos seguidos de antiinflamatorios no esteroideos y otros antiinfecciosos no betalactámicos.

**Caso clínico.** Niña de 12 años de edad que en el contexto de otitis e infección respiratoria aguda presenta, a los pocos segundos de ingerir la 1ª dosis de cefuroxima, picor de garganta, inflamación de lengua y manos, erupción cutánea generalizada con exantema habonoso y disnea, sin trabajo respiratorio, sibilancias ni estridor. Previamente había ingerido el antibiótico en 2 ocasiones. A su llegada al Centro de Salud sufre un desvanecimiento con pérdida de conocimiento, recuperándose tras 10 segundos. Ante la sospecha de anafilaxia se administran Urbason®, 2 dosis de adrenalina subcutánea y se inicia perfusión de adrenalina por vía periférica. A su llegada a Urgencias se encuentra estable hemodinámicamente sin clínica respiratoria y se objetiva exantema eritematoso generalizado no pruriginoso ni habonoso. Se suspende la perfusión de adrenalina. Se realiza extracción de hemograma, bioquímica y seriación de triptasa sérica al ingreso: 41 µg/L, a las 2 horas: 31 µg/L y a las 24 horas: 3 µg/L. Se inicia tratamiento con corticoide y Polaramine® oral, evolucionando favorablemente estando posteriormente asintomática. En consultas externas se completa estudio: IgE específica a cefuroxima < 0,35 KU/L. Prick-test a cefuroxima positiva (10x8), histamina (3x3). Test cutáneos a PPL, MDM, amoxicilina y amoxicilina clavulánico negativos. Prueba de provocación oral con amoxicilina clavulánico a dosis crecientes hasta dosis terapéutica: negativa.

**Conclusión.** Las cefalosporinas son unos de los antibióticos más usados para el tratamiento de infecciones comunes (infecciones respiratorias, otitis, etc.). Las reacciones de anafilaxia con cefuroxima son muy raras (0,0001 a 0,1%). Pueden producir reacciones de hipersensibilidad desde leves hasta severas, pudiendo comprometer la vida del paciente. La importancia de la hipersensibilidad a cefalosporinas radica en la sensibilidad cruzada que presenta con las penicilinas y otras cefalosporinas al compartir estructuras similares en sus anillos betalactámicos, de manera que la IgE específica para cada epítipo puede reaccionar con ambos fármacos de manera indistinta, siendo importante ampliar el estudio para descartar reacciones frente a este grupo de antibióticos.



## Sábado 7 de noviembre - Sesión 9

Moderador: Víctor Álvarez Muñoz

**123. VÓLVULO GÁSTRICO EN LA EDAD PEDIÁTRICA: A PROPÓSITO DE UN CASO.** Ruiz Castellano N<sup>1</sup>, Vega Santa-Cruz B<sup>1</sup>, Garde Basas J<sup>1</sup>, Palacios Sánchez M<sup>1</sup>, Otero Fernández M<sup>2</sup>, Tardáguila Calvo AR<sup>3</sup>, Fernández Jiménez M<sup>3</sup>, De Diego García EM<sup>3</sup>. <sup>1</sup>Servicio de Pediatría, <sup>2</sup>Servicio de Radiología, <sup>3</sup>Servicio de Cirugía Pediátrica. Hospital Universitario Marqués de Valdecilla. Santander.

**Introducción.** El vólvulo gástrico consiste en una rotación de 180° del eje del estómago, que puede ocurrir en los ejes longitudinal o transversal, provocando la obstrucción de la luz gástrica con o sin compromiso vascular asociado. Se trata de una patología infrecuente en la edad pediátrica, correspondiendo la mitad de los casos en la infancia a menores de 2 años. Esta patología puede manifestarse clínicamente de forma crónica o aguda, presentándose el vólvulo agudo con la tríada de Borchardt (dolor y distensión abdominal, vómitos o náuseas intensas con imposibilidad para vomitar y dificultad para el paso de la sonda nasogástrica), habitualmente incompleta en niños. El tratamiento de elección es la cirugía.

**Caso clínico.** Presentamos una niña de 5 años, sin antecedentes personales de interés, que ingresa por cuadro brusco de abdominalgia intensa, periumbilical e intermitente de 6 horas de evolución, asociada a palidez con flexión de piernas durante los episodios y vómitos alimenticios incoercibles, sin alteración del ritmo intestinal. Afebril, sin otra clínica asociada. En la exploración física presenta regular estado general, con abdomen blando y depresible, no distendido, con molestias a la palpación en hipocondrio y flanco izquierdo, con RHA conservados sin defensa ni signos de irritación peritoneal. Pruebas complementarias: hemograma 30.600 leucocitos con desviación izquierda; bioquímica, PCR, coagulación y orina normales. Ecografía abdominal: datos sugestivos de hernia paraesofágica con vólvulo gástrico. Se completa estudio con radiografía de tórax-abdomen y tránsito esofagogastroduodenal, donde se confirma la presencia de vólvulo gástrico mesentérico-axial y hernia diafragmática paraesofágica o de Bochdaleck que contiene antro gástrico y ángulo esplénico del colon. Es intervenida quirúrgicamente practicándose devolvulación gástrica y gastropexia anterior con evolución favorable.

**Conclusiones.** El vólvulo gástrico es una entidad infrecuente en pediatría, cuya clínica suele ser inespecífica, pudiendo semejarse a la de la invaginación intestinal, por lo que ante la persistencia de síntomas sin confirmarse invaginación se deben realizar estudios de imagen para descartarlo. Los estudios radiológicos con contraste oral constituyen la prueba diagnóstica de elección.

**124. OBSTRUCCIÓN INTESTINAL POR BRIDAS EN PACIENTE CON SÍNDROME DE HIPERGLOBULINEMIA D.** Fernández García L, Gómez Farpón A, Lara Cárdenas DC, Barnes Marañón S, Granell Suárez C, Oviedo Gutiérrez M, Molnar A, Álvarez Muñoz V. Servicio de Cirugía Pediátrica. Hospital Universitario Central de Asturias. Oviedo.

**Objetivos.** El síndrome de hiperinmunoglobulinemia D es un raro trastorno genético caracterizado por episodios recurrentes y autolimitados de fiebre elevada asociados a linfadenopatías, serositis, exantema y dolor abdominal con diarrea. Al contrario que otros síndromes de fiebre periódica, el dolor abdominal suele ser de menor intensidad, por lo que es excepcional que se interprete como un abdomen agudo quirúrgico.

**Material y métodos.** Presentamos el caso de una niña de 2 años con el diagnóstico de síndrome de hiperinmunoglobulinemia D, heterocigosis

para el gen de la Fiebre Mediterránea Familiar y sin antecedentes quirúrgicos previos. La paciente nos es derivada desde otro centro con un cuadro sospechoso de suboclusión intestinal que no se resuelve tras 48 horas de manejo conservador inicial. Ante el empeoramiento clínico y analítico de la paciente y con pruebas radiológicas compatibles con el diagnóstico de obstrucción intestinal mecánica se decide practicar intervención quirúrgica urgente. Se realiza laparotomía exploradora hallándose múltiples bridas firmes, una de ellas entre íleon proximal y ciego que condiciona gran dilatación de asas proximales a la misma, además se encuentran numerosas adherencias y adenopatías grandes. Se realiza bridetomía, adhesiolisis y apendicectomía.

**Resultados.** Tras un postoperatorio que cursa sin incidencias la paciente se mantiene asintomática durante el año posterior al alta. Tras este periodo presenta un episodio de suboclusión que se resuelve con tratamiento conservador en 72 horas.

**Conclusiones.** El síndrome de hiperinmunoglobulinemia D, de manera excepcional, podría cursar con serositis a nivel abdominal que provoque cuadros obstructivos por bridas espontáneas y adherencias y que en algunos casos precisase corrección quirúrgica

**125. MANEJO CONSERVADOR DEL QUISTE ESPLÉNICO EPITELIAL: ¿ES SIEMPRE POSIBLE?** Oviedo Gutiérrez M<sup>1</sup>, Gómez Farpón Á<sup>1</sup>, Díaz Simal L<sup>2</sup>, Lastra Areces B<sup>2</sup>, Fernández Fernández L<sup>1</sup>, Barnes Marañón S<sup>1</sup>, Molnar A<sup>1</sup>, Lara Cárdenas DC<sup>1</sup>. <sup>1</sup>Servicio de Cirugía Pediátrica. Hospital Universitario Central de Asturias. Oviedo. <sup>2</sup>Servicio de Pediatría. Hospital San Agustín.

**Introducción.** El quiste esplénico (QE) es una entidad poco común, cuyo hallazgo suele ser casual. Existen diversos tipos, siendo los más frecuentes en pediatría los no parasitarios de tipo epidermoide. A pesar de que la mayoría son asintomáticos; su incidencia ha aumentado debido a la ultrasonografía. Hasta 1970, la esplenectomía parcial y/o total abierta era el tratamiento de elección. Hoy día, debido al conocimiento del importante papel que ejerce el bazo en la hematopoyesis y función inmunológica, se prefiere el manejo conservador. Existen numerosas técnicas que pueden ser abordadas mediante laparoscopia de forma segura; y cuyo objetivo es preservar más del 25% del parénquima esplénico: tejido que se considera óptimo para conservar la efectividad inmunológica y disminuir el riesgo de recidiva.

**Material y métodos.** Presentamos un caso de QE epidermoide, cuyo tamaño y características radiológicas imposibilitaron el tratamiento conservador con abordaje laparoscópico.

**Resultados.** Niño de 12 años es valorado por cuadro de dolor abdominal agudo, sin fiebre ni otra clínica asociada. Como antecedentes destacar pirosis refractaria a tratamiento con omeprazol. No traumatismos ni episodios previos de infección. Ante la sospecha de apendicitis aguda se solicita analítica que es normal; y ecografía abdominal en la que se observa una gran masa hipocóica en bazo, hallazgo que se confirma en la TC: QE de 21x16cm en polo posterosuperior que desplaza tejido sano, mal delimitado, con pequeños quistes satélites, y sin poder descartar malignización. Tras serología de hidatidosis negativa, marcadores tumorales normales (CEA 10,1 ng/ml, CA 19,9 67,3 U/ml) y administrar vacunas de Meningococo C, neumococo conjugada 13v y neumococo polisacárido 23v; se decide esplenectomía total mediante laparotomía por las características radiológicas de la lesión. El postoperatorio cursa sin incidencias. La anatomía patológica informa de quiste epidermoide. Actualmente asintomático, es controlado en nuestra consulta con ecografías normales; y por el servicio de medicina preventiva para un correcto calendario de vacunación.

**Conclusiones.** Actualmente se prefieren terapias conservadoras del QE, debido al alto riesgo de septicemia postesplenectomía. Mientras que

los quistes menores de 5 cm tienden a resolverse espontáneamente; los mayores de 5 cm son susceptibles de cirugía por su potencial riesgo de ruptura, infección, sangrado y/o degeneración maligna. El abordaje de elección es laparoscópico. Sin embargo existen una serie de factores que hacen que la cirugía mínimamente invasiva no sea recomendable, como ocurre en nuestro caso. La localización y mal plano de diferenciación del quiste respecto al parénquima esplénico contraindicaban el acceso laparoscópico. Además, al tratarse de un QE gigante hace que no sea posible preservar más del 25% de tejido sano; por lo que se descartó la posibilidad de cirugía conservadora.

**I126. NVAGINACION INTESTINAL: UNA FORMA DE PRESENTACION.** *González Álvarez CE, Vivanco Allende A, Mantecón Fernández L, García González LG, Carrera García L, Alonso Álvarez MA, Mayor-domo Colunga J. Servicio de Pediatría. Hospital Universitario Central de Asturias. Oviedo.*

**Introducción.** La invaginación intestinal es una de las causas más frecuentes de obstrucción intestinal en la edad pediátrica, principalmente en menores de 2 años. Menos del 25-50% presentan la triada clásica de síntomas y hasta un 10% presentan patología abdominal de base.

**Casos clínicos.** Presentamos dos casos de invaginación intestinal con debut no habitual. **Caso 1:** Lactante de 10 meses con cuadro de 48 horas de vómitos y movimientos de hiperextensión corporal de segundos de duración. Última deposición antes del inicio del cuadro. En la exploración física destaca postración y tendencia al sueño, con abdomen distendido, timpánico, despierta a la palpación. En la ecografía abdominal destaca una invaginación ileo-cólica de 5 cm con una imagen nodular hipocogénica en el interior. Se realiza desinvaginación ileo-ileoquirúrgica quirúrgica y exeresis de divertículo de Meckel. **Caso 2.** Lactante de 18 meses con 2 episodios de de palidez facial, sudoración, caída de cabeza desconexión del medio, sin pérdida de tono durante unos segundos; con somnolencia tras los episodios. En la exploración física destaca la palidez mucocutánea. En el hemograma se objetiva una hemoglobina de 6,2 g/dl con ligera leucocitosis, y bioquímica dentro de límites normales. Ingresa para completar estudios y transfusión de concentrado de hemáties. Sangre oculta en heces positiva. En ecografía abdominal se constata invaginación ileo-ileal, con sospecha de una pequeña masa que podría ser compatible con un divertículo de Meckel. Se realiza laparoscopia reduciéndose invaginación, y exéresis de masa, que resultó ser un bloque adenopático. Ambos casos evolucionaron favorablemente.

**Conclusiones.** Debido a que la sintomatología de la invaginación intestinal es muy heterogénea, es importante tener una alta sospecha ante cualquier caso de clínica inespecífica en los lactantes.

**127. INVAGINACIÓN INTESTINAL DE REPETICIÓN. ¿CUÁNDO ES NECESARIO EL TRATAMIENTO QUIRÚRGICO?** *Molnar A, Oviedo Gutiérrez M, Fernández García L, Lara Cárdenas DC, Barnes Marañón S, Amat Valero S, Gómez Farpón A, Álvarez Muñoz V. Servicio de Cirugía Pediátrica. Hospital Universitario Central de Asturias. Oviedo.*

**Introducción y objetivo.** La invaginación intestinal es la causa más frecuente de obstrucción intestinal en menores de dos años. La mayoría de los casos son de etiología desconocida, aunque en múltiples ocasiones se objetivan adenopatías en la ecografía. Un alto porcentaje se resuelve mediante enema, preferentemente ecoguiado. La recidiva es rara, salvo que exista una patología de la base (divertículo de Meckel, linfoma...). Sin embargo existen casos con episodios de invaginación intestinal de repetición sin causa orgánica que ponen en entredicho el manejo conservador, sugiriendo la necesidad de cirugía.

**Material y métodos.** Presentamos un caso de invaginación intestinal de repetición en el que se planteó la conveniencia de intervención quirúrgica.

**Resumen del caso.** Lactante varón de 9 meses de vida que presentó un cuadro clásico de dolor abdominal cólico de 6 horas de evolución asociado a cortejo vegetativo y encogimiento de extremidades inferiores. Diagnosticado ecográficamente de invaginación ileocecal, se realizó bajo sedación y guiado por ecografía un enema con SSF y gastrografín, con éxito, siendo dado de alta tras 2 días de ingreso. Transcurriendo un mes, e igualmente dos meses después, presentó dos cuadros de invaginación ileocecal con favorable resultado evolutivo, pudiendo ser tratados en sendas ocasiones con enema desinvaginante sin visualizar en la ecografía otros hallazgos de interés. A los 18 meses de edad presenta episodio similar, planteándonos en esta ocasión, la realización de laparotomía exploradora como primera opción terapéutica. Sin embargo, al constatarse en la ecografía únicamente un engrosamiento de la válvula ileocecal, se optó por reposo digestivo y observación, cediendo el cuadro de forma espontánea. Desde entonces el paciente se encuentra asintomático, con controles bianuales ambulatorios clínicos y ecográficos que no han mostrado alteraciones en los últimos 15 meses.

**Conclusiones.** La invaginación intestinal de repetición sin causa orgánica es una entidad poco frecuente que en la mayoría de las ocasiones no requiere intervención quirúrgica, como ocurre en nuestro caso. No obstante, el manejo es controvertido cuando se producen más de 3 episodios de invaginación, no existiendo consenso en la opción terapéutica más idónea por la baja frecuencia de patología secundaria asociada.

**128. HERNIA DIAFRAGMÁTICA TRAUMÁTICA. A PROPÓSITO DE UN CASO.** *Orellana Castillejo N<sup>1</sup>, Palomares Cardador M<sup>1</sup>, Di Tata C<sup>1</sup>, Urbaneja E<sup>1</sup>, Garrote R<sup>1</sup>, Pino Vázquez MA<sup>1</sup>, Molina Vázquez ME<sup>2</sup>, Vegas Álvarez A<sup>3</sup>. <sup>1</sup>Servicio de Pediatría, <sup>2</sup>Servicio de Cirugía Pediátrica. Hospital Clínico Universitario de Valladolid. <sup>3</sup>Servicio de Pediatría. Hospital Río Hortega. Valladolid.*

**Introducción:** La rotura diafragmática traumática es excepcional en la edad pediátrica, pudiendo ser debida a herida penetrante o, en la mayoría de ocasiones, secundaria a un traumatismo tóraco-abdominal cerrado. Es una lesión grave, que debe considerarse como un indicador de severidad del trauma pediátrico, pudiéndose manifestar de forma precoz o tardía, dificultando así su diagnóstico.

**Caso Clínico.** Varón de 11 años sin antecedentes personales de interés que sufre accidente de tráfico con choque frontal dos meses previos al cuadro actual, precisando ingreso durante doce días en un hospital próximo al lugar de los hechos. Presenta politraumatismo con lesión superficial por cinturón, contusión pulmonar y hemotórax derecho, contusión abdominal con hematoma retroperitoneal, además de fracturas de cúbito y radio izquierdos. Evolución favorable recibiendo el alta hospitalaria. Un mes después inicia cuadro de vómitos en relación con la ingesta, abdominalgia intermitente y pérdida ponderal de 7 kg. A la exploración se objetiva discreta hipoventilación en hemitórax izquierdo y dolor difuso a la palpación abdominal, sin signos de irritación peritoneal ni otros hallazgos relevantes. En la analítica realizada se evidencia alcalosis metabólica, hipopotasemia e hipocloremia. La radiografía tóraco-abdominal y la ecografía abdominal fueron normales. Ante la persistencia del cuadro clínico se solicita TC tóraco-abdominal donde se objetiva herniación de contenido intestinal a nivel paraesofágico izquierdo. Se deriva al Servicio de Cirugía Pediátrica de nuestro centro para tratamiento, siendo intervenido quirúrgicamente mediante laparotomía, en la que se visualiza orificio herniario de 3 cm a nivel paraesofágico izquierdo, practicándose herniorrafia. Evolución favorable posterior con desaparición de la clínica.

**Conclusiones.** Las complicaciones derivadas de la herniación de órganos abdominales a la cavidad torácica pueden manifestarse de forma precoz o tardía, como ocurrió en nuestro caso, dificultando así su diagnóstico. Recalcamos la importancia de tener un alto índice de sospecha ante la aparición de síntomas digestivos o respiratorios en un paciente con antecedente de trauma severo con lesiones graves asociadas.

**129. HERNIA DIAFRAGMÁTICA DE MORGAGNI-LARREY DE PRESENTACIÓN TARDÍA.** *Gómez B<sup>1</sup>, Suárez S<sup>1</sup>, Castaño A<sup>1</sup>, Reimunde E<sup>2</sup>, Barrio E<sup>1</sup>, González J<sup>1</sup>, Fernández B<sup>1</sup>, Rodríguez M<sup>1</sup>.* <sup>1</sup>Servicio de Pediatría, <sup>2</sup>Servicio de Radiología. Hospital de Cabueñes. Gijón.

**Introducción.** La incidencia global de hernia diafragmática congénita se estima en 1/2.200 recién nacidos vivos y dentro de ellas, la de Morgagni representa una minoría, concretamente entre el 5% y el 11% del total. Se debe a un defecto congénito en el diafragma, a nivel paraesternal, principalmente derecho. Cuando el defecto diafragmático es bilateral, recibe el nombre de Morgagni-Larrey.

**Resumen del caso.** Paciente de 18 meses que acude a urgencias de nuestro hospital, consultando por un cuadro catarral. Antecedentes personales: ingreso en Neonatología por distress respiratorio transitorio, durante el cual se realizaron radiografías de tórax normales; e intervenido al año de vida de hernias inguinales bilaterales. A la exploración destaca soplo sistólico II-III/VI de predominio infraclavicular dcho que se irradia a axila derecha y notablemente a espalda, especialmente interescapular; que no se había percibido previamente, sin repercusión hemodinámica ni clínica asociada salvo episodios de cianosis peribucal con el llanto y cuadros respiratorios de repetición. Es remitido a consultas de cardiología donde en el electrocardiograma se observa una conducción normal, con un bloqueo incompleto de rama derecha y signos de hipertrofia ventricular derecha. Al realizar la ecocardiografía, hay dificultades para visualizar el corazón en los planos transtorácicos, salvo en el subcostal, donde se aprecia hipertrofia de cavidades derechas con insuficiencia tricuspídea en rango de hipertensión pulmonar. Se solicita una radiografía de tórax, donde se observa una masa multiquística con niveles hidroaéreos, que en la proyección lateral se identifica como anterior izquierda, sin identificar el diafragma ipsilateral, compatible con una hernia diafragmática. Es derivado a cirugía pediátrica donde se confirma el diagnóstico mediante un TC que es informado como gran hernia diafragmática, con introducción de asas intestinales (fundamentalmente colon) y una pequeña porción del lóbulo hepático izq hacia el tórax. Es intervenido, visualizándose un defecto bilateral. Actualmente es seguido en consultas externas de cirugía pediátrica, con buena evolución.

**Conclusiones.** Aunque el diagnóstico de hernia de Morgagni no es infrecuente en la edad adulta (la mayoría de veces de forma incidental), lo particular de nuestro caso es la presencia de radiografías realizadas durante el período neonatal, en las que no se apreciaba el defecto herniario. Aunque la HM es un hallazgo radiográfico infrecuente, debe considerarse como alternativa diagnóstica en pacientes con patología pulmonar de larga evolución sin causa claramente definida, ya que un retraso diagnóstico puede dar lugar a aparición de complicaciones, sobre todo digestivas y respiratorias.

**130. HERNIA DE MORGAGNI, HALLAZGO CASUAL EN CONTEXTO DE BRONQUIOLITIS AGUDA.** *Ruiz Castellano N<sup>1</sup>, Caunedo Jiménez M<sup>1</sup>, Palacios Sánchez M<sup>1</sup>, Cagigas Daza P<sup>1</sup>, García Calatayud S<sup>1</sup>, López López AP<sup>2</sup>, Fernández Jiménez M<sup>2</sup>, De Diego García EM<sup>2</sup>.* <sup>1</sup>Servicio de Pediatría, <sup>2</sup>Servicio de Cirugía Pediátrica. Hospital Universitario Marqués de Valdecilla. Santander.

**Introducción.** Las hernias diafragmáticas congénitas son una entidad poco frecuente en pediatría, con una incidencia que se estima en 1/2200 recién nacidos vivos, representando las hernias de Morgagni un 5-10% de éstas. Predominio del sexo femenino en una proporción 2:1. Está causada por una alteración congénita en la fusión entre el septo transversal del diafragma y los arcos costales, cuya patogenia es desconocida. En ocasiones el diagnóstico es prenatal mediante ecografía. La manifestación más frecuente en el período neonatal es la insuficiencia respiratoria, secundaria a hipoplasia pulmonar e hipertensión portal, siendo habitualmente más severas. Cuando la clínica aparece de forma más tardía predomina la sintomatología gastrointestinal (vómitos, dolor abdominal, anorexia), como consecuencia de la posible malrotación, volvulación o perforación colónica.

**Caso clínico.** Lactante mujer de 7 meses sin antecedentes personales de interés que presenta cuadro de bronquiolitis aguda de 5 días de evolución y en las últimas horas fiebre elevada. Se realiza radiografía torácica en Urgencias por sospecha de complicación aguda, objetivándose en la misma hernia diafragmática anterior con colon transversal en caja torácica. Se confirma diagnóstico de hernia de Morgagni con ecografía abdominal y se descarta la inclusión de estómago en la misma en tránsito esófago gastroduodenal. Se realiza intervención quirúrgica mediante laparoscopia, observando defecto a nivel anterior del diafragma y realizando cierre del mismo con sutura primaria, con puntos sueltos no reabsorbibles.

**Comentarios.** La hernia de Morgagni constituye una entidad rara, siendo menos frecuente y severas que la hernia de Bochdaleck. La hernia de Morgagni es habitualmente es asintomática y su diagnóstico es casual durante la realización de una prueba de imagen por otro motivo. La reparación quirúrgica de la hernia está indicada en todos los casos, incluso en pacientes asintomáticos, siendo la laparoscopia el abordaje quirúrgico de elección. Una vez confirmado el diagnóstico es preciso realizar un tratamiento quirúrgico precoz debido a las complicaciones potencialmente graves que puede ocasionar, como son la malrotación, volvulación o perforación colónica.

**131. DUPLICIDAD INTESTINAL DE DIAGNÓSTICO NEONATAL.** *González-Lamuño Sanchís C, Orellana Castillejo N, Jiménez Jiménez P, Guillén Pérez MA, De la Hueriga López A, Rellán Rodríguez S, Aguilar Cuesta R, Matías del Pozo V.* Servicio de Pediatría. Unidad de Neonatología. Servicio de Cirugía Pediátrica. Hospital Clínico Universitario de Valladolid.

**Introducción:** Las duplicaciones intestinales son anomalías congénitas raras, con una incidencia aproximada de 2/10000 recién nacidos vivos. Pueden aparecer desde la base de la lengua hasta el recto, siendo la localización más frecuente el íleon. La presentación clínica es muy variable: asintomáticas o síntomas inespecíficos que dependerán de la localización, edad del paciente, presencia de mucosa gástrica ectópica y complicaciones que pudiesen ocasionar. Presentamos dos casos diagnosticados y tratados en nuestro centro en el último año.

**Casos clínicos.** *Caso 1.* Neonato varón de 3 días de vida, sin antecedentes perinatales de interés, al que se detecta en exploración rutinaria una masa en hemiabdomen derecho. Se realiza eco abdominal donde se objetiva imagen anecoica de 2,8x2,1x2,3 cm en flanco derecho de aspecto quístico, sugestiva de quiste de duplicación. Permanece asintomático hasta los 50 días de vida, momento en el que se realiza laparoscopia con hallazgo de duplicidad ileal. Se efectúa resección y anastomosis termino-terminal. *Caso 2.* Neonato mujer con diagnóstico prenatal en la semana 26 de gestación, de imagen quística en región abdominal, que se interpretó como probable quiste ovárico. A los 10 días de vida acude al servicio de Urgencias por cuadro de vómitos e

irritabilidad de 24 horas de evolución sin otra sintomatología acompañante. Ante la sospecha de patología intrabdominal se realiza ecografía abdominal donde se objetiva imagen anecoica en flanco derecho de 3,8x2,5x2 cm con paredes hiperémicas. En laparoscopia exploradora hallazgo de quiste ovárico de aproximadamente 1,5 cm y quiste de duplicidad intestinal yeyunal, realizándose resección y anastomosis termino-terminal sin incidencias.

**Conclusión.** Las duplicaciones intestinales son anomalías infrecuentes del desarrollo embriológico del tracto gastrointestinal y se presentan habitualmente en la infancia. El diagnóstico puede realizarse en el periodo prenatal en el control rutinario del embarazo o bien en la etapa postnatal mediante pruebas de imagen ante un cuadro abdominal o como hallazgo quirúrgico. El tratamiento, incluso en pacientes asintomáticos, es la cirugía electiva precoz tanto para evitar complicaciones como por el potencial de malignización que presentan en la edad adulta.

**132. CRISIS REPETIDAS DE ATRAGANTAMIENTO EN RECIÉN NACIDO INTERVENIDO DE ATRESIA ESOFÁGICA.** *García Iglesias D<sup>1</sup>, Gutiérrez Marqués S<sup>1</sup>, García Sánchez R<sup>1</sup>, Garrido Pedraz JM<sup>1</sup>, Garzón Guiteria MT<sup>2</sup>, Moreno Zegarra C<sup>3</sup>, Parra Rodríguez A<sup>1</sup>, López Torija I.* <sup>1</sup>Servicio de Pediatría; <sup>2</sup>Servicio de Radiodiagnóstico, Sección Radiología Pediátrica; <sup>3</sup>Servicio de Cirugía Pediátrica. Hospital Clínico Universitario de Salamanca.

**Introducción:** La atresia de esófago se trata de una interrupción en la continuidad del tubo esofágico, con comunicación de uno de los extremos con el árbol traqueo-bronquial. Se presenta con una frecuencia de 1/3.000 recién nacidos vivos y se manifiesta con sialorrea acompañada de crisis de atragantamiento, tos, disnea y cianosis. Se sospecha por el stop de la sonda nasogástrica en el bolsón superior y su confirmación es radiológica. Se asocia con frecuencia a prematuridad y puede formar parte de síndromes malformativos complejos, como el síndrome de CHARGE (coloboma, cardiopatía, atresia de coanas, retraso del crecimiento y/o desarrollo, hipoplasia genital, anomalías del pabellón auricular y/o sordera) o el VACTERL (malformaciones vertebrales, agenesia anorectal y malformaciones cardíacas, del radio, renales y de extremidades).

**Caso clínico.** Recién nacido que presenta sialorrea, crisis de dificultad respiratoria e hipoglucemia asintomática. Se realiza radiografía y se objetiva la sonda nasogástrica enrollada en el bolsón superior del esófago. Como antecedentes personales de interés destaca polihidramnios durante la gestación. Ante la sospecha de atresia de esófago con fístula traqueoesofágica distal se realiza cirugía correctora. Sin embargo, la evolución no es adecuada, presentando crisis repetidas de atragantamiento al intentar inicio de tolerancia oral y precisando soporte respiratorio. Se practica esofagoscopia con contraste, donde se objetiva la presencia de una fístula traqueoesofágica a nivel superior, que se corrige con una nueva intervención. Se realizan diversas pruebas complementarias donde se aprecia foramen oval permeable, persistencia del ductus arterioso y coloboma, todos ellos hallazgos compatibles con un síndrome de CHARGE.

**Conclusiones.** La atresia de esófago más frecuente es la tipo III (atresia con fístula distal) que se encuentra en el 86% de los casos. En el caso que presentamos se trataba de una atresia tipo IV (con fístula proximal y distal) con una frecuencia del 1%. El esofagograma puede ayudar en el diagnóstico diferencial entre los distintos tipos, en caso de evolución desfavorable. En esta patología el diagnóstico precoz es clave para evitar las complicaciones pulmonares. Además hay que tener en cuenta los posibles síndromes malformativos asociados, por lo que es necesaria la realización de pruebas complementarias.

**133. QUISTE DE NUCK. A PROPÓSITO DE DOS CASOS.** *Serena Gómez G, Javaloyes G, Del Olmo Fernández M, Cabanillas Boto M, Peña Valenceja A, Fernández Alonso JE, De la Torre Santos SI, Urueña leal C.* Servicio de Pediatría. Hospital Río Carrión. Palencia.

**Introducción.** El quiste del conducto de Nuck, es una patología poco frecuente que se produce por la persistencia de la permeabilidad del peritoneo vaginal, repliegue embriológico del peritoneo parietal que se extiende hacia el canal inguinal y acompaña durante la vida fetal al ligamento redondo en las niñas, y al descenso de los testículos hacia el escroto en los niños.

**Objetivo.** Presentar dos casos de esta entidad diagnosticados en nuestro centro en un periodo inferior de dos años.

**Material y métodos.** Se trata de dos niñas de 3 y 4 años respectivamente, que consultan en nuestro centro por presentar ambas una tumoración inguinal derecha de consistencia blanda y aparición súbita, dolorosa a la palpación. No presentaban adenopatías en otras localizaciones, fiebre u otros síntomas acompañantes. A la exploración se evidenciaba una tumoración levemente eritematosa no adherida a planos profundos, móvil y dolorosa a la palpación en ambas pacientes, con unas medidas de 2x1 cm en una de ellas y de 3x2 en la otra. El resto de la exploración fue anodina en ambas niñas. Ante estos hallazgos se realizan sendas ecografías abdominopélvicas para el diagnóstico.

**Resultados.** En las pruebas de imagen se objetivó los siguientes hallazgos. En la paciente de 3 años se visualizaba una imagen anecoica bien definida de 36 x 15 mm en la región inguinal derecha que podía corresponder a una hernia. En la paciente mayor el informe de la ecografía informaba de una imagen de predominio quístico con contenido ecogénico de morfología con extremo medial serpinginoso de 40 x 11 mm. Se derivaron al Servicio de Cirugía Pediátrica donde se diagnosticaron finalmente de quistes de Nuck, y se dejaron evolucionar con resolución del cuadro sin intervención.

**Conclusión.** Ante la presencia de una tumoración inguinal en un paciente, sobre todo si es mujer, el diagnóstico diferencial además de hernia, adenopatías, hematoma, proceso inflamatorio y otras entidades tendría que incluir el quiste de Nuck. El diagnóstico se realiza mediante ecografía, aunque si existen dudas se puede emplear la TAC. El tratamiento suele ser quirúrgico, aunque en algunas ocasiones si no presenta complicaciones se puede dejar evolucionar.

**134. PERFORACIÓN INTESTINAL ESPONTÁNEA EN RECIÉN NACIDO DE BAJO PESO.** *Alegría Echauri E, Alegría Echauri J, Caudedo Jiménez M, Planeles Asensio MI, Palacios Sánchez M, Viadero Ubierna MT, Vilanova Fernández S, Gutiérrez Pascual D.* Servicio de Pediatría. Hospital Universitario Marqués de Valdecilla. Santander.

**Introducción.** La prematuridad se considera el único factor de riesgo claramente establecido para la perforación intestinal espontánea. Los recién nacidos prematuros y de bajo peso conllevan importante morbimortalidad asociada a su inmadurez. Los problemas gastrointestinales más frecuentes en este grupo de edad son la enterocolitis necrotizante (ECN) y la obstrucción por meconio, siendo la perforación intestinal espontánea (PIE) un cuadro menos frecuente, que conlleva igualmente importante riesgo de muerte y de secuelas a largo plazo.

**Caso clínico.** Recién nacido pretérmino de 25 semanas, de peso adecuado para la edad gestacional (650 gramos). Embarazo controlado con ecografías normales. Sospecha de corioamnionitis materna. Maduración pulmonar completa y neuroprotección con sulfato de magnesio previo al parto. Parto eutócico sin incidencias. Soporte ventilatorio con CPAP. Nutrición parenteral y nutrición enteral trófica desde las 24 horas de vida. A los 4 días de vida, distensión abdominal y discreta área violácea

en vacío derecho. En radiografía de abdomen se objetiva neumoperitoneo sin neumatosis ni aire en porta. Inestabilidad hemodinámica precisando soporte ventilatorio con intubación y ventilación mecánica convencional y soporte inotrópico. Dieta absoluta y descompresión abdominal mediante aspiración nasogástrica. Se realiza intervención quirúrgica mediante laparotomía exploradora, donde se objetiva zona focal de necrosis con márgenes bien definidos, con resto de intestino normal. Se reseca la zona intestinal donde se sitúa la perforación y se realiza ostomía, diferiendo en un segundo tiempo el restablecimiento de la continuidad intestinal.

**Comentarios.** La perforación intestinal espontánea del recién nacido consiste en una perforación intestinal aislada, localizada típicamente en ileon terminal y que se presenta más frecuentemente en pacientes de muy bajo peso. Se trata de una entidad clínicamente diferenciable de la ECN, que es la complicación gastrointestinal más frecuente en este grupo de recién nacidos. La diferenciación con la ECN es muy importante porque implica actitudes terapéuticas diferentes, aunque en ocasiones la presentación del cuadro no lo permita.

**135. VÓLVULO INTESTINAL TRAS CORRECCIÓN DEL ONFALOCELE: UNA COMPLICACIÓN INFRECUENTE CON GRAVES CONSECUENCIAS.** *Barnes Marañón S, Oviedo Gutiérrez M, Lara Cárdenas DC Fernández García L, Molnar A, Granell Suárez C, Álvarez Muñoz V. Servicio de Cirugía Pediátrica. Hospital Universitario Central de Asturias. Oviedo.*

**Introducción.** El onfalocele es un defecto de pared abdominal paraumbilical derecho que condiciona una hernia de vísceras abdominales recubierta por un saco de peritoneo parietal. Está asociado a otras anomalías hasta en un 70% de casos, en su mayoría cromosopatías y malformaciones cardíacas, siendo éstas las que condicionan el pronóstico vital. Menos frecuente, aunque con elevado índice de morbi-mortalidad, es el riesgo de presentar vólvulo intestinal como complicación postoperatoria a corto/largo plazo.

**Material y métodos.** Presentamos un caso de vólvulo de intestino delgado en niña afecta de Síndrome de Beckwith Wiedemann intervenida de onfalocele. Nuestro objetivo es instar a la estrecha vigilancia de pacientes con defectos de pared abdominal y riesgo aumentado de vólvulo intestinal.

**Resultados.** Recién nacida pretérmino (31+2 semanas) con el diagnóstico prenatal de onfalocele. Al nacimiento se aprecia macrosomía, además de macroglosia y defecto paraumbilical derecho de 4cm con contenido intestinal recubierto (sugestivo de Síndrome de Beckwith Wiedemann, que se confirma en estudios genéticos posteriores). Con ecocardiografía normal y ecografía abdominal que únicamente objetiva asimetría renal, se procede a cierre primario del defecto a las 36 horas de vida. El postoperatorio inmediato cursa sin incidencias, con inicio de tolerancia oral satisfactorio al 2º día. A los 33 días de la intervención presenta cuadro súbito de distensión abdominal, irritabilidad y vómitos. Se solicita radiografía y ecografía abdominal compatibles con suboclusión intestinal. Se coloca SNG que drena escaso contenido y se inicia antibioterapia con amikacina y vancomicina. En las siguientes horas sufre rápido empeoramiento clínico y analítico (IL6 22.977) por lo que se somete a laparotomía exploradora urgente en la que se objetiva necrosis de prácticamente todo el intestino delgado, ciego y parte proximal de colon ascendente secundaria a vólvulo en raíz de mesenterio. Ante estos hallazgos se lleva a cabo una resección del paquete intestinal y anastomosis colo-yeyunal. La paciente adquiere síndrome de Intestino Corto precisando la colocación posterior de catéter central con reservorio para NPT complementaria.

**Conclusiones.** Existe poca evidencia en la literatura sobre la incidencia de vólvulo intestinal en pacientes con defectos de pared abdominal. Se cree que el riesgo aumentado del mismo no solo está en relación con el hallazgo concomitante de una malrotación intestinal sino que también, y de manera más íntima, con el calibre de la raíz del mesenterio intestinal. Es por ello que algunos autores proponen la revisión del mesenterio durante la cirugía de corrección con el objetivo de establecer el riesgo individual de sufrir a posteriori un cuadro de vólvulo intestinal. Consideramos necesaria una estrecha vigilancia de estos niños tras la cirugía; y aunque estemos ante una baja sospecha de vólvulo actuar de forma precoz con el fin de evitar complicaciones mayores que condicionan la vida del paciente, como en este caso es el Síndrome de Intestino Corto.

**136. APARICIÓN POSTNATAL DE MASA UMBILICAL.** *Gutiérrez Marqués S<sup>1</sup>, García Iglesias D<sup>1</sup>, Garrido Pedraz JM<sup>1</sup>, García Sánchez R<sup>1</sup>, San Feliciano Martín L<sup>1</sup>, Moreno Zegarra C<sup>2</sup>, Marrero Calvo MF<sup>3</sup>. <sup>1</sup>Servicio de Pediatría, <sup>2</sup>Servicio de Cirugía Pediátrica. Hospital Clínico Universitario de Salamanca. <sup>3</sup>Servicio de Pediatría. Hospital Nuestra Señora de Sonsoles. Ávila.*

**Introducción.** Existe un número limitado de malformaciones a nivel de la pared abdominal a nivel del cordón umbilical, algunas de ellas van a precisar tratamiento quirúrgico. El onfalocele se produce con una frecuencia de 1/5.000 recién nacidos vivos y es el resultado de la protusión del contenido abdominal a través de un defecto congénito central en la pared abdominal. Se encuentra cubierto por un fino saco translúcido compuesto por 3 capas (peritoneo, gelatina de Wharton y membrana amniótica) del cual parte el cordón umbilical, sin la presencia de piel subyacente. Debe realizarse diagnóstico diferencial con la gastrosquisis, en la que no hay saco peritoneal y es yuxtaumbilical, y con la hernia umbilical, en la que el defecto se encuentra cubierto por piel y desaparece espontáneamente al cerrarse el anillo umbilical fibromuscular.

Patología	Hernia umbilical	Gastrosquisis	Onfalocele
Definición	Recubierto de piel adyacente	Externalización de asas intestinales	Saco translúcido
Diagnóstico	Clínico	Clínico-ecografía prenatal	Clínico-ecografía prenatal
Resolución	Expectante	Quirúrgica	Quirúrgica

**Caso clínico.** Recién nacido de dos días de vida que después de una exploración inicial normal, presenta una malformación del cordón umbilical, sugerente de quiste de cordón. Como antecedentes personales de interés presentaba una calcificación hepática diagnosticada en ecografía prenatal. A su ingreso es valorado por Cirugía Infantil, quien decide su intervención quirúrgica. En el cordón umbilical se objetivan dos arterias y una vena, no se observa asa intestinal dentro de cordón, con un defecto de la pared de 1,5 cm, se realiza cierre directo de la fascia y plastia umbilical. Con el fin de descartar malformaciones a otros niveles se realiza ecografía cerebral, en la que se observa hiper-ecogenicidad de vasos tálamo caudado bilateral, y ecografía cardíaca que es normal. Ante los hallazgos de calcificación hepática y vascular cerebral se realiza despitaje de infecciones congénitas TORCH que son negativas.

**Conclusión.** Es importante realizar un buen diagnóstico diferencial entre las patologías descritas, por su diferente repercusión clínica y la posible asociación a malformaciones a distintos niveles.

**137. POLIPOSIS ADENOMATOSA FAMILIAR. ACTITUD EN PEDIATRÍA.** Ruiz Castellano N<sup>1</sup>, Vega Santa-Cruz B<sup>1</sup>, Garde Basas J<sup>1</sup>, García-Calatayud S<sup>1</sup>, Hinojo González C<sup>1</sup>, Palacios Sánchez M<sup>1</sup>.  
<sup>1</sup>Servicio de Pediatría, <sup>2</sup>Servicio de Oncología. Hospital Universitario Marqués de Valdecilla. Santander.

**Introducción.** La poliposis adenomatosa familiar (PAF) es un trastorno hereditario autosómico dominante con una prevalencia de 3 casos/100.000 habitantes. Su causa es la mutación del gen APC y sus manifestaciones clínicas suelen aparecer en la segunda década de la vida, detectándose pólipos adenomatosos premalignos en colon/recto que evolucionan a cáncer colorrectal (CCR). Puede asociar otras patologías extracolónicas (osteomas, quistes epidermoides, tumores desmoides) y riesgo de tumores en tiroides, hígado, páncreas y SNC. Su diagnóstico se establece mediante confirmación de la mutación del gen APC y la presencia de pólipos en la colonoscopia. El tratamiento es quirúrgico, anticipándose a la aparición de la degeneración maligna.

**Casos clínicos. Caso 1.** Niño de 8 años, asintomático, sin antecedentes de interés, remitido desde Oncología por mutación gen APC, prueba realizada por presentar un padre afectado de PAF, colectomizado con 16 años. Además, tiene tres tíos paternos afectados colectomizados y su hermana no es portadora de la mutación. Se realiza hemograma, bio-

química, función hepática y tiroidea, alfa-fetoproteína en sangre, con ecografía abdominal y de tiroides, normales. La endoscopia digestiva alta es normal y la colonoscopia muestra múltiples pólipos adenomatosos con displasia de bajo grado, de 2-3 mm a lo largo del colon. **Caso 2.** Niño de 6 años con un tumor desmoide de rodilla, remitido por mutación gen APC, tras estudio familiar por madre afectada de PAF y colectomizada a los 13 años. Su tía materna falleció de CCR y su prima materna afectada falleció a los 19 años, por un hepatoblastoma. Su hermano de 1 año es portador de la mutación. Se realiza igual estudio que en el paciente anterior, con endoscopia digestiva que muestra un pólipo adenomatoso con displasia moderada en antro. La colonoscopia detecta múltiples pólipos adenomatosos de 1-2 mm a lo largo de todo el colon con displasia de bajo grado.

**Comentarios.** Los pólipos en la PAF aparecen sobre los 15 años, y desarrollan sintomatología digestiva más tardíamente sobre los 30 años. Nuestros casos de 6 y 8 años, presentan múltiples pólipos adenomatosos con displasia de grado bajo/moderado, que precisarán controles endoscópicos posteriores y decisión de colectomía diferida. Es obligado el estudio familiar de mutaciones genéticas en pacientes adultos afectados de PAF. En caso de positividad, también lo es, el seguimiento endoscópico, el cribado de otras alteraciones asociadas mediante ecografías tiroidea y abdominal, y la determinación de alfa-fetoproteína, con el fin de detectar precozmente un posible CCR o las patologías relacionadas con la PAF.

## Programa Científico



XXVIII MEMORIAL GUILLERMO ARCE Y  
ERNESTO SÁNCHEZ-VILLARES  
Oviedo, 6 y 7 de noviembre de 2015

VIERNES, 6 DE NOVIEMBRE DE 2015

- 15.00 Entrega de documentación. Vestíbulo principal
- 15.00 COMUNICACIONES ORALES Y PRESENTACIÓN DE POSTERS
- 17.00 *Pausa café*
- 17.30 INAUGURACIÓN OFICIAL  
Sala de Cámara
- 17.50 ENTREGA DE LA MEDALLA DEL MEMORIAL AL PROF. DR. D. SERAFÍN MÁLAGA GUERRERO  
Sala de Cámara  
Presentación: **Dr. C. Rey Galán**
- El Profesor Sánchez-Villares y las Especialidades Pediátricas. Lo que va de ayer a hoy  
**Prof. Dr. S. Málaga Guerrero**
- 18.30 MESA REDONDA: PUBLICACIONES CIENTÍFICAS PEDIÁTRICAS EN ESPAÑA  
Moderador: **Dr. Fernando Centeno Malfaz** (*Servicio de Pediatría. Hospital Río Hortega. Valladolid*)  
Sala de Cámara  
Ponencias:
- Boletín de Pediatría y Anales Españoles de Pediatría.  
**Dr. Luis Miguel Rodríguez** (*Servicio de Pediatría. Complejo Asistencial de León*)
  - Publicar en Pediatría: razones y revistas.  
**Dr. Gonzalo Solís Sánchez** (*Servicio de Neonatología. Hospital Universitario Central de Asturias*)
  - Ética en las publicaciones científicas pediátricas.  
**Dr. Isolina Riaño Galán** (*Servicio de Pediatría. Hospital San Agustín. Avilés*)
- 21.00 Encuentro informal

SÁBADO, 7 DE NOVIEMBRE DE 2015

- 09.00 COMUNICACIONES ORALES Y PRESENTACIÓN DE POSTERS
- 10.00 TALLERES Y SEMINARIOS
- Ventilación no invasiva en el transporte del niño grave. Sala 3  
**Dra. Cristina Molinos** (*Hospital Cabueñes, Gijón*),  
**Dra. María Luisa Bartolomé, Dra. Raquel Manso** (*Hospital Santos Reyes, Aranda de Duero*)
  - Manejo del niño hipoxémico en la Urgencia pediátrica. Sala de Cámara  
**Dr. Alberto Medina** (*Hospital Universitario Central de Asturias, Oviedo*)
  - Valoración del estado nutricional. Sala 5  
**Dr. Santiago Jiménez** (*Hospital Universitario Central de Asturias, Oviedo*)
- 10.00 REUNIONES GRUPOS DE TRABAJO. Salas 6 y 7
- 12.00 *Pausa café*
- 12.30 CONFERENCIA. Sala de Cámara
- La investigación biomédica en España: presente y futuro. **Dra. Empar Lurbe** (*Consortio Hospital General Universitario de Valencia*)
- 13.00 CONFERENCIA. Sala de Cámara
- La importancia de la Nutrición en los 1.000 primeros días de vida. **Dr. Juan José Díaz Martín** (*Hospital Universitario Central de Asturias. Oviedo*)
- 13.30 ENTREGA DE PREMIOS Y CLAUSURA DEL MEMORIAL  
Sala de Cámara
- 14.00 Buffet de despedida

## Fe de erratas

---

En la página 83 del *Boletín de Pediatría* (Bol Pediatr. 2015; 55: 66-87) correspondiente a la **Reunión de Primavera de la SCCALP**, celebrada en León, se omitió por error un coautor en la comunicación "Enfermedad de Crohn. No siempre un diagnóstico fácil". Esta comunicación debe constar de la siguiente manera:

3. ENFERMEDAD DE CROHN. NO SIEMPRE UN DIAGNÓSTICO FÁCIL. Pascual Pérez AI, Méndez Sánchez A, Flórez Díez P, Moya Dionisio V, Rodríguez García L, Aparicio Casares H, Alonso Álvarez MA, Díaz Martín JJ. *Hospital Universitario Central de Asturias. Oviedo.*