

## Caso clínico

# Ascitis quilosa congénita con linfangiectasia intestinal

D. PÉREZ SOLÍS, S. CAMPUZANO MARTÍN, C. BOUSOÑO GARCÍA, E. RAMOS POLO

*Departamento de Pediatría. Hospital Universitario Central de Asturias. Oviedo.*

### RESUMEN

**Introducción.** La ascitis quilosa es una entidad infrecuente que en raras ocasiones se diagnostica prenatalmente. Aunque la linfangiectasia intestinal se menciona como una de las causas de ascitis quilosa, en la práctica es difícil llegar a objetivar esta relación.

**Caso clínico.** Se presenta el caso de un lactante diagnosticado prenatalmente de ascitis fetal e hidrocele por ecografía. Tras el parto se aprecian edemas generalizados, ascitis e hidrocele. La paracentesis muestra líquido de características quilosas. La biopsia yeyunal encuentra dilatación de los linfáticos con atrofia de vellosidades. Se instaura dieta mediante fórmula con aporte de lípidos como triglicéridos de cadena media, con lo que se consigue desaparición paulatina de la ascitis y el hidrocele.

**Conclusiones.** Aunque lo más habitual es que se manifieste como una enteropatía con pérdida de proteínas, la linfangiectasia intestinal primaria suele considerarse parte de un trastorno que incluye todo el sistema linfático, lo cual explicaría su presentación como ascitis quilosa congénita.

**Palabras clave:** Ascitis Quilosa; Linfangiectasia Intestinal; Ultrasonografía Prenatal; Niño.

### ABSTRACT

**Background.** Chylous ascites is an infrequent entity that is rarely diagnosed in utero. Although intestinal lymphangiectasia is mentioned as one of the causes of chylous ascites, actually it is difficult to detect this relation.

**Clinical case.** We report a case of an infant diagnosed in utero by ultrasonography of fetal ascites and hydrocele. Physical examination after birth was significant for generalized oedema, ascites, and hydrocele. A paracentesis yielded liquid of chylous characteristics. Duodenal biopsy showed dilated lymphatics and villous atrophy. A formula containing most lipids as medium chain triglycerides resulted in a paulatine cessation of ascites and hydrocele.

**Conclusions.** Primary intestinal lymphangiectasia usually manifests as a protein-losing enteropathy, but it is also considered as part of a congenital disorder of the lymphatic system as a whole. This may explain its presentation as congenital chylous ascites.

**Key words:** Chylous Ascites; Intestinal Lymphangiectasis; Fetal Ultrasonography; Children.

*Correspondencia:* Eduardo Ramos Polo. Departamento de Pediatría. Hospital Universitario Central de Asturias. Celestino Villamil, s/n. 33006 Oviedo  
*Correo electrónico:* sanetasno@gmail.com

© 2007 Sociedad de Pediatría de Asturias, Cantabria, Castilla y León  
Éste es un artículo de acceso abierto distribuido bajo los términos de la licencia Reconocimiento-NoComercial de Creative Commons (<http://creativecommons.org/licenses/by-nc/2.5/es/>), la cual permite su uso, distribución y reproducción por cualquier medio para fines no comerciales, siempre que se cite el trabajo original.

<https://doi.org/10.63788/7cr0rv96>

## INTRODUCCIÓN

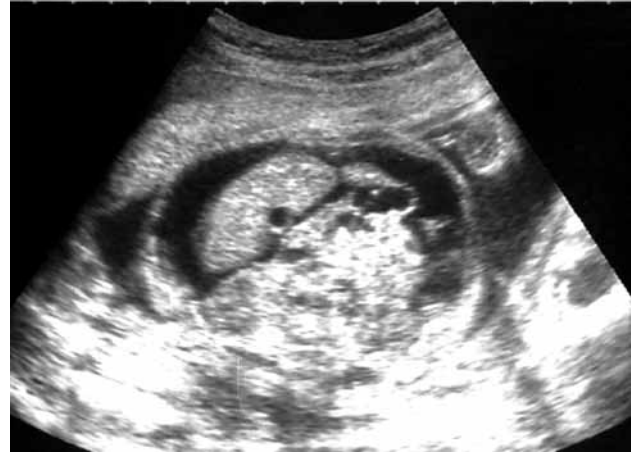La ascitis quilosa (AQ) se define como el acúmulo de linfa en la cavidad peritoneal, y es una entidad muy poco frecuente en la infancia. La primera descripción de un caso de AQ de la que se tiene constancia fue realizada por el médico inglés Richard Morton en 1683 en un niño con tuberculosis<sup>(1)</sup>. Tradicionalmente ha sido una entidad de diagnóstico tardío<sup>(2)</sup>, pero la progresiva implantación de la ecografía prenatal en las últimas décadas ha facilitado su detección y el estudio precoz del líquido ascítico, imprescindible para su diagnóstico.

La linfangiectasia intestinal primaria (LIP) consiste en una dilatación difusa o localizada de los linfáticos intestinales, que con frecuencia se asocia a anomalías linfáticas en otras localizaciones. La pérdida de linfa produce hipoalbuminemia, edemas por hipoproteinemia y linfopenia<sup>(3)</sup>. Aunque también puede acompañarse de AQ, su manifestación prenatal como ascitis fetal sólo se ha descrito de manera excepcional<sup>(4,5)</sup>.

Presentamos un caso de AQ congénita detectada prenatalmente con diagnóstico posterior de linfangiectasia intestinal mediante biopsia yeyunal.

## CASO CLÍNICO

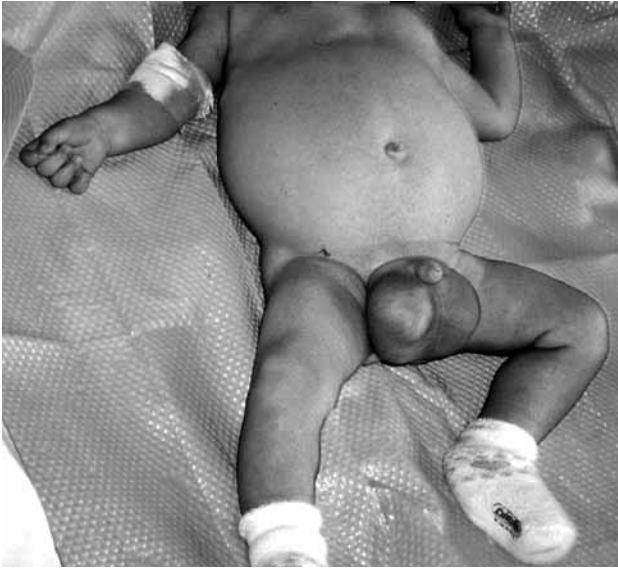Se presenta el caso de un lactante varón remitido a nuestro centro a los 2 meses y medio de edad para estudio por ascitis e hidrocele. Se trata del primer hijo de padres jóvenes, ambos fumadores, con antecedente en el padre de pólipos intestinales. El niño procede de una gestación de 37 semanas, controlada. En la semana 29 de gestación se detecta mediante ecografía ascitis e hidrocele en el feto (Fig. 1). Se realiza amniocentesis que muestra cariotipo XY normal y cultivo estéril. La serologías para toxoplasma, rubéola, VIH, virus herpes simple, citomegalovirus, virus varicela-zóster, hepatitis B y C, y parvovirus B19 resultan negativas. En la semana 36 se realiza nueva ecografía que muestra polihidramnios, ascitis, hidrocele y posible derrame pleural derecho, por lo que se induce el parto. Presenta peso al nacer de 3.700 g y longitud 50 cm, con edemas generalizados e hidrocele bilateral a tensión. El estudio cardiológico (radiografía de tórax, electrocardiograma y ecocardiogra-



**Figura 1.** Ecografía prenatal a las 29 semanas de gestación. Corte transversal de la cavidad abdominal en la que puede apreciarse ascitis.

fía) resulta normal. Se realiza estudio hematológico con hemograma y coagulación normales, grupo sanguíneo 0 Rh positivo y test de Coombs directo negativo. La bioquímica sanguínea (urea, creatinina, glucosa, ionograma, calcio, pruebas hepáticas, amilasa, proteínas totales y albúmina), proteína C reactiva, aclaramiento de creatinina, así como los niveles de alfa-1-antitripsina, haptoglobina, galactosemia y glucosa-6-fosfato deshidrogenasa muestran valores normales para su edad. La ecografía abdominal aprecia líquido ascítico e hidrocele, con hígado, bazo y riñones dentro de la normalidad. Se pauta tratamiento con furosemida y restricción hídrica, con desaparición progresiva de los edemas, la ascitis y el hidrocele por lo que recibe el alta a los 9 días de vida.

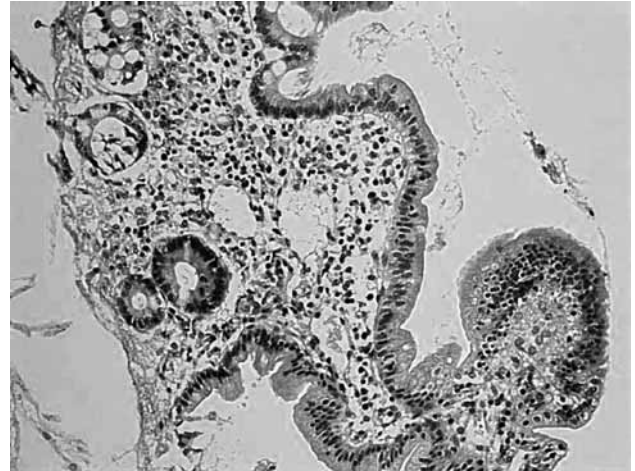
En su domicilio presenta reaparición paulatina de la ascitis y el hidrocele, de manera que a los 2 meses y medio de edad es ingresado de nuevo y se realiza paracentesis. El líquido tiene características quilosas, con 130 leucocitos/mm<sup>3</sup> (100% linfocitos), triglicéridos 157 mg/dl y proteínas 1,17 g/dl. Se constata además hipoproteinemia (3,25 g/dl) e hipoalbuminemia (2,18 g/dl), por lo que es trasladado a nuestro centro con la sospecha de AQ. A la exploración se aprecia peso 5180 g (P<sub>25</sub>), longitud 59 cm (P<sub>25-50</sub>), tensión arterial 91/37 mmHg (normal), taquicardia a 170 lpm, abdomen distendido, mate, sin organomegalias e hidrocele bilateral con testes palpables (Fig. 2). Se realiza determinación de



**Figura 2.** Fotografía del paciente a los 2 meses y medio de edad, antes de comenzar el tratamiento dietético. Llamen la atención la ascitis y el hidrocele bilateral.

principios activos en heces de 72 horas y tránsito gastrointestinal, resultando ambos normales. La TAC abdominal no muestra otros hallazgos al margen de la ascitis. Una linfogramagrafía con <sup>99</sup>Tc-nanocoloides muestra acúmulo de radiotrazador abdominal bajo y la biopsia yeyunal encuentra dilatación de los vasos linfáticos con atrofia parcial de vellosidades (Fig. 3). Inicialmente se instauró tratamiento con furosemida intravenosa y seroalbúmina al 20% (1 g/kg peso/día) durante 6 días, con desaparición de taquicardia pero sin mejoría de ascitis e hidrocele. Posteriormente se prueba dieta especial mediante fórmula completa con 93% de lípidos en forma de triglicéridos de cadena media (Monogen, SHS Internacional Ltd., Reino Unido) con lo que se consigue desaparición paulatina de la ascitis y el hidrocele, siendo alta a los 19 días más tarde.

A los 4 meses de vida se realiza nueva biopsia yeyunal que sigue mostrando vellosidades acortadas pero sin linfangiectasias. Persiste hipoalbuminemia (2,19 g/dl). Al introducir la alimentación complementaria se abandona poco a poco la fórmula especial manteniéndose una dieta pobre en grasas suplementada con aceite de triglicéridos de cadena media. A los 8 meses de edad se normalizan los niveles de albúmina (3,4 g/dl), y tras dos años más de seguimiento mantiene un buen desarrollo ponderoesta-



**Figura 3.** Imagen microscópica de la mucosa duodenal antes de instaurar dieta con restricción de grasas. Se observa dilatación de vasos linfáticos con atrofia vellositaria y ausencia de infiltrado inflamatorio.

tural (peso en percentil 50-75 y talla en percentil 75-90), con niveles sanguíneos normales de albúmina, calcio, inmunoglobulinas, vitaminas liposolubles y recuento linfocitario.

#### COMENTARIOS

La AQ es una entidad muy poco frecuente, que puede aparecer a cualquier edad. En niños puede deberse a causa traumática, obstrucción linfática extrínseca (masas abdominales) o, lo más frecuente, a alteraciones congénitas de los linfáticos<sup>(2)</sup>. Cuando la AQ ya está presente al nacimiento se ha relacionado con alteraciones en el desarrollo del sistema linfático abdominal, si bien su etiología y fisiopatología son todavía poco conocidas<sup>(6)</sup>.

Aunque lo más habitual es que se manifieste como una enteropatía con pérdida de proteínas de larga evolución, la LIP puede variar enormemente en sus manifestaciones y en su gravedad. Esta amplia variabilidad en la presentación clínica de la LIP, junto a su ocasional asociación a otros trastornos linfáticos, ha llevado a plantear el que la LIP es parte de un trastorno congénito que afecta a todo el sistema linfático<sup>(3,7)</sup>.

La AQ congénita debida a problemas primarios de los linfáticos y la LIP tienen un planteamiento terapéutico muy

similar, basado en una dieta con restricción de ácidos grasos de cadena larga, suplementando con triglicéridos de cadena media, que resulta eficaz en la mayoría de los pacientes<sup>(2,6,8)</sup>. No obstante, la existencia de pacientes refractarios a este tratamiento y las dificultades en el cumplimiento de la dieta en otros casos, ha llevado a buscar alternativas, habiéndose conseguido resultados prometedores con el octreótido<sup>(9,10)</sup>. En la AQ congénita puede ser precisa la nutrición parenteral total durante un tiempo y en ocasiones resulta eficaz el tratamiento quirúrgico.

Nuestro paciente ilustra bien la superposición que se da entre las distintas manifestaciones de las alteraciones congénitas de los vasos linfáticos. La LIP objetivada en la biopsia intestinal no se acompaña de algunos de los hallazgos típicos de esta entidad, como la linfopenia o la enteropatía pierde-proteínas. En este caso la pérdida de linfa se ha producido hacia la cavidad peritoneal. La normalización de la biopsia intestinal tras 2 meses de tratamiento dietético puede deberse a una regresión de las anomalías linfáticas, aunque no es posible asegurarlo dado que en la LIP existe una gran variabilidad en las biopsias dentro de un mismo paciente, probablemente influida por el lugar donde se ha tomado la muestra. En todo caso el hallazgo de una LIP en un paciente con AQ congénita apoya la hipótesis de una alteración difusa del sistema linfático.

## BIBLIOGRAFÍA

1. Ruhra J. Richard Morton, M.D., 1637-1698. A note on the history of chylous ascites. *Am J Dis Child* 1934; 47:629-631.
2. Cochran WJ, Klish WJ, Brown MR, Lyons JM, Curtis T. Chylous ascites in infants and children: a case report and literature review. *J Ped Gastroenterol Nutr* 1985; 4:668-673.
3. Vardy PA, Lebenthal E, Shwachman H. Intestinal lymphangiectasia: a reappraisal. *Pediatrics* 1975; 55:842-851.
4. Schmider A, Henrich W, Reles A, Vogel M, Dudenhausen JW. Isolated fetal ascites caused by primary lymphangiectasia: a case report. *Am J Obstet Gynecol* 2001; 184:227-228.
5. Munck A, Foucaud P, Walti H, Dumez Y, Vaudour G, Navarro J. Lymphangiectasias intestinales primitives a revelation antenatale. *Arch Fr Pediatr* 1986; 43:195-6.
6. Machmouh M, Amin A, Lanjaoui I, Jacobs A, Hatoum C, Al Zahrani D. Congenital chylous ascites: report of four cases and review of the literature. *Ann Saudi Med* 2000; 436-439.
7. Pomerantz M, Waldmann TA. Systemic lymphatic abnormalities associated with gastrointestinal protein loss secondary to intestinal lymphangiectasia. *Gastroenterology* 1963; 45:703-711.
8. Molina M, Romero A, Antón S, Sarriá J, Prieto G, Polanco I. Lymphangiectasia intestinal primaria: evolución a largo plazo. *An Esp Pediatr* 2001; 54(Supl 3): 33-35.
9. Takahashi H, Kohzoh I. What are the objectives of treatment for intestinal lymphangiectasia? *J Gastroenterol* 2001; 36:137-138.
10. Caty MG, Hilfiker MI, Azizkhan RG, Glick PL. Successful treatment of congenital chylous ascites with a somatostatin analog. *Pediatr Surg Int* 1996; 11:396-397.