

## Revisión

### Anomalías colorrectales

M. ORTEGA ESCUDERO, R. MUGUERZA VELLIBRE

*Servicio de Cirugía Pediátrica. Hospital Universitario de Burgos.*

#### RESUMEN

Las anomalías colorrectales constituyen un grupo de patologías muy variadas. El objetivo de este artículo es repasar su diagnóstico y manejo inicial hasta llegar al tratamiento quirúrgico.

**Palabras clave:** Enfermedad de Hirschsprung; Malformaciones anorrectales; Enterocolitis necrotizante; Enfermedad inflamatoria intestinal; Enfermedad de Crohn; Colitis ulcerosa; Pólipos; Apendicitis.

#### ABSTRACT

Colorrectal diseases are very different entities. The aim of this paper is reviewing the diagnosis and initial management of them to reach the appropriate surgical treatment.

**Key words:** Hirschsprung disease; Anorectal malformations; Crohn disease; Ulcerative colitis; Necrotizing enterocolitis; Inflammatory bowel diseases; Polyps; Appendicitis.

#### ENFERMEDAD DE HIRSCHSPRUNG

La enfermedad de Hirschsprung (EH), también conocida como megacolon agangliónico congénito, es una alteración del sistema nervioso entérico, caracterizada por la ausencia de células ganglionares en el intestino, afectando de for-

ma craneal y contigua desde el recto distal hasta un nivel variable del colon proximal. El 100% de los pacientes tiene aganglionosis del recto. En el 80% de los casos la enfermedad es rectosigmoidea y solo un 5% presentan la forma más grave, aganglionosis cólica total. Este grado de afectación tan variable es uno de los factores que más condiciona su presentación clínica y, en consecuencia, su dificultad diagnóstica.

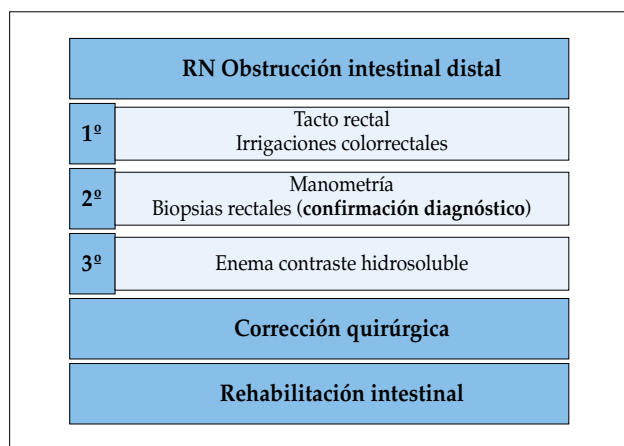
Es la alteración de la motilidad intestinal congénita más frecuente (1/5.000 recién nacidos vivos). Se presenta de forma aislada en el 70% de los casos. El 30% se asocia a otras malformaciones congénitas y en un 10% existe una cromosomopatía, habitualmente en el contexto de un síndrome, lo que sugiere que los factores genéticos juegan un papel importante en la etiología de la enfermedad. El reconocimiento de estas asociaciones tiene mucha importancia para el pronóstico, consejo genético y búsqueda de genes implicados. Es de interés mencionar su asociación al MEN tipo 2 entre otros.

El 80-90% de los casos se diagnostican en periodo neonatal y es sospechado por retraso en evacuación de meconio y signos de obstrucción intestinal distal con distensión abdominal progresiva, vómitos biliosos e intolerancia alimenticia, que mejoran con irrigaciones transanales y/o tacto rectal. Cuando hay un retraso en el diagnóstico, la enfermedad puede debutar como una enterocolitis, que es la causa de mayor morbimortalidad en la EH.

En edades más tardías, el síntoma de alarma es el estreñimiento refractario que solo responde a estimulación rectal para conseguir la evacuación intestinal y episodios de

*Correspondencia:* Marta Ortega Escudero. Servicio de Cirugía Pediátrica. Hospital Universitario de Burgos. Avenida Islas Baleares, 3. 09006 Burgos  
*Correo electrónico:* martaortega@msn.com

© 2018 Sociedad de Pediatría de Asturias, Cantabria, Castilla y León  
Este es un artículo de acceso abierto distribuido bajo los términos de la licencia Reconocimiento-No Comercial de Creative Commons (<http://creativecommons.org/licenses/by-nc/2.5/es/>), la cual permite su uso, distribución y reproducción por cualquier medio para fines no comerciales, siempre que se cite el trabajo original.



**Figura 1.** Etapas en el diagnóstico y tratamiento de la enfermedad de Hirschsprung.

enterocolitis *encubierta* (diarrea muy maloliente alternado con estreñimiento).

El diagnóstico no siempre es fácil de establecer. Hasta el 85% de los recién nacidos que presenten obstrucción intestinal distal tendrán una EH, por lo tanto, su manejo inicial consiste en realizar tacto rectal, irrigaciones colorrectales y tratamiento con metronidazol. La evolución se valorará mediante el estado clínico del paciente y la radiografía abdominal, manteniendo las irrigaciones cada 8, 12 o 24 horas si esta es favorable. La manometría anorrectal puede orientar al diagnóstico en caso de sospecha clínica, ya que simula y registra la expresión fisiopatológica de este defecto: ausencia de relajación involuntaria del esfínter anal interno al dilatarse el recto (reflejo rectoanal inhibitorio). El siguiente paso es confirmar el diagnóstico con biopsias rectales, agangliónica en el 100% de los pacientes, hallazgo definitorio de EH y única prueba que confirma el diagnóstico. Confirmado el diagnóstico, el tratamiento siempre es quirúrgico. Para facilitar la decisión de la vía de abordaje y técnica quirúrgica, se realiza un enema opaco con contraste hidrosoluble (sin preparación intestinal previa, ni manipulación rectal en 24-48 horas previas), mostrando la morfología del colon y la longitud del segmento agangliónico (Fig. 1).

El objetivo de la cirugía consiste en la resección del segmento afectado, llevando el intestino con células ganglionares hasta el ano e intentando preservar la continencia fecal.

Tras la corrección quirúrgica de la EH, los pacientes presentan con frecuencia dismotilidad funcional crónica, llegando incluso a alteraciones de la continencia fecal. Se ha de clasificar al paciente en uno de los 2 grandes grupos: incontinencia o estreñimiento, ya que el manejo en ambos es

radicalmente diferente. Estas situaciones pueden condicionar la calidad de vida del paciente. Una vez realizada la cirugía, se inicia la rehabilitación intestinal cuyo objetivo es alcanzar un buen resultado funcional. Por ello, es necesario que sean valorados y tratados desde etapas precoces por un equipo multidisciplinar. La rehabilitación intestinal es una terapia de prueba y error adaptada a cada paciente para mejorar su calidad de vida y llegar a ser independientes en su tratamiento.

El pediatra de atención primaria debe conocer el manejo del estreñimiento y los síntomas de alarma que hagan sospechar una enfermedad de Hirschsprung. También es una figura clave en la rehabilitación intestinal y adaptación social del niño por ser el médico responsable más cercano al entorno del paciente.

## MALFORMACIÓN ANORRECTAL

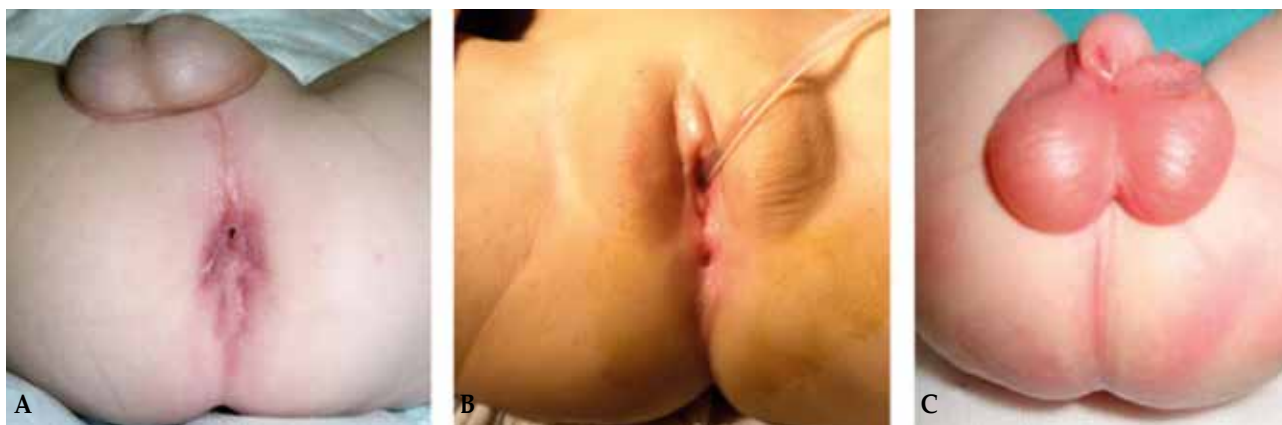
La malformación anorrectal (MAR) o ano imperforado consiste en la ausencia de ano o de un orificio perineal de morfología y/o localización anómala. Representa un grupo complejo de anomalías congénitas que son el resultado de una alteración en el desarrollo del intestino, alantoides y conducto Mulleriano, llevando a una completa o parcial malformación uorrectal. Es por ello que presentan una enorme variabilidad clínica, dando lugar a un "espectro de malformaciones". La incidencia es de alrededor de 2-2,5/10.000 recién nacidos vivos. El diagnóstico se realiza mediante la simple inspección del periné del recién nacido, caracterizada en todas ellas por la ausencia de ano normal (Fig. 2). Hasta en un 70% se asocian a malformaciones congénitas siendo las más frecuentes las renales y del sacro.

Por ello, es necesario realizar en estos pacientes ecografía renal, ecografía de columna lumbosacra y radiografías lateral y anteroposterior de columna lumbosacra. Estas pruebas de imagen orientan el tratamiento y pronóstico del niño en relación a la continencia fecal.

El tratamiento de la MAR es quirúrgico, realizándose la corrección anatómica de la malformación mediante la ano-rectoplastia-sagital-posterior descrita por el doctor Alberto Peña. El tratamiento y objetivos funcionales postquirúrgicos se realizarán siguiendo las pautas ya explicadas para el manejo postoperatorio de la enfermedad de Hirschsprung.

## ENTEROCOLITIS NECROTIZANTE

La enterocolitis necrotizante es la emergencia gastrointestinal más frecuente en neonatos. Se caracteriza por necrosis



**Figura 2.** Malformaciones anorrectales: A) Fístula perineal. B) Fístula vestibular. C) Fístula rectouretral (ausencia de orificio anal).

isquémica de la mucosa intestinal, inflamación, infección y presencia de aire en la pared intestinal y sistema venoso portal. Es necesario un tratamiento precoz y agresivo de esta patología. Su manejo depende de la gravedad y con un enfoque médico-quirúrgico.

Siempre que se sospeche un caso de enterocolitis, debe instaurarse tratamiento médico precozmente. Este incluye reposo intestinal (dieta absoluta, sonda nasogástrica con succión, nutrición parenteral, corrección hidroelectrolítica...) y antibioterapia de amplio espectro. Su seguimiento se realiza mediante la exploración física, radiografías abdominales y pruebas de laboratorio.

La perforación intestinal es indicación absoluta de cirugía. Los procedimientos quirúrgicos son la laparotomía o el drenaje primario peritoneal. No hay evidencia científica de cuál de los dos es más efectivo, por lo que la indicación depende de las preferencias del cirujano. El drenaje peritoneal primario alivia la presión y evacúa el aire y el líquido peritoneal contaminado. Suele realizarse en recién nacidos de bajo peso extremo (< 1.000 g) con mal estado general, ya que puede hacerse bajo anestesia local. Este procedimiento, dadas las características del paciente, se asocia a alta mortalidad. En la laparotomía se reseca el segmento intestinal afectado y se realiza una derivación intestinal. Se lleva a cabo bajo anestesia general y requerirá una segunda intervención posteriormente para reanastomosis, previa realización de enema opaco para descartar estenosis.

La enterocolitis necrotizante está asociada a complicaciones tanto durante el proceso agudo (cardiorrespiratorias, metabólicas, infecciosas...) como complicaciones tardías gastrointestinales: estenosis (24%), fallo intestinal (13%), recidiva enterocolitis (8%) y adherencias (6%). En aproximadamente

el 9% de los pacientes se desarrolla síndrome de intestino corto (< 25% longitud intestinal normal), con malabsorción y riesgo de sepsis, colestasis y fallo hepático crónico.

#### ENFERMEDAD INFLAMATORIA INTESTINAL

La enfermedad inflamatoria intestinal comprende dos patologías: colitis ulcerosa y enfermedad de Crohn. La colitis ulcerosa afecta al colon y se caracteriza por la inflamación de la capa mucosa. La enfermedad de Crohn puede afectar a cualquier región del tracto gastrointestinal, desde la cavidad oral hasta el ano y se caracteriza por inflamación transmural. Estas enfermedades tienen características diferenciadas y su patogénesis es aún poco comprendida. El pico de incidencia está entre los 15 y 30 años de edad. Aproximadamente el 20% de los pacientes con enfermedad de Crohn y el 12% de los pacientes con colitis ulcerosa debutan antes de los 20 años. Los síntomas son similares en adultos y niños, aunque en estos últimos pueden desarrollarse complicaciones propias como el retraso del crecimiento o la pubertad retardada.

#### Enfermedad de Crohn

Su tratamiento es fundamentalmente médico en pacientes con afectación de intestino delgado, colon o recto. El manejo quirúrgico se reserva para casos de complicaciones (perforación, absceso, hemorragia, estenosis, fístula o neoplasia) o síntomas persistentes refractarios al tratamiento médico. En niños y adolescentes, el retraso del crecimiento es indicación de cirugía. La intervención consiste en la resección del segmento intestinal afectado, que se realizará de diferente manera en función de la localización de la afectación:

- Intestino delgado: abierta o laparoscópica. Los márgenes de resección se determinan por al aspecto macroscópico. El tipo de anastomosis (término-terminal, laterolateral...) depende de las preferencias del cirujano.
- Colitis o proctitis: colectomía segmentaria, colectomía total con anastomosis ileorrectal, proctocolectomía total con ileostomía terminal y proctectomía.

La perforación es una emergencia quirúrgica (1-16% de los pacientes intervenidos con enfermedad de Crohn). Se realiza una resección del segmento perforado y la anastomosis primaria o estoma en función de la situación clínica del paciente y el estado del intestino.

Las hemorragias macroscópicas suelen darse en la afectación colónica. Los pacientes estables pueden ser manejados endoscópicamente o con angiografía. En los pacientes inestables se realiza resección intestinal urgente.

En caso de absceso intraabdominal se debe iniciar terapia antibiótica y drenaje percutáneo (de elección) o quirúrgico, realizando tras la resolución de la sepsis la resección del segmento afecto (5-7 días).

Las estenosis de intestino delgado pueden tratarse con dilatación endoscópica, estricturoplastia o resección. La elección de la técnica depende de la longitud y complejidad de la estenosis y de la reserva intestinal del paciente.

- Dilatación endoscópica con balón: para estenosis cortas (< 5 cm), aunque pueden recurrir y necesitar cirugía.
- Estricturoplastia: efectiva para estenosis crónicas sin inflamación activa. Se realiza en caso de síndrome de intestino corto. Para estenosis cortas y focales se realizan técnicas tipo Heineke-Mikulicz o Finney; estenosis más largas o múltiples precisan una estricturoplastia laterolateral isoperistáltica.
- Resección: para estenosis complicadas con perforación, absceso, fístula o malignidad. También para múltiples estenosis en un segmento corto.

Las estenosis colorrectales anastomóticas pueden ser tratadas con dilatación endoscópica. Otras estenosis inflamatorias de colon o recto son preferiblemente tratadas con resección quirúrgica. No se suele realizar estricturoplastia del colon.

### Colitis ulcerosa

La colectomía urgente está indicada en pacientes con hemorragia incontrolada, colitis severa que no responde a tratamiento médico en 2 semanas o complicaciones como el megacolon tóxico o perforación intestinal. La colectomía programada se indica en pacientes que no responden o son dependientes de glucocorticoides, que causan efectos adversos (fallo de medro...) o que tienen biopsias de vigilancia con riesgo de malignidad.

Un pequeño porcentaje de pacientes con lo que parece ser una colitis ulcerosa, serán diagnosticados finalmente de enfermedad de Crohn, por lo que la cirugía no será curativa y necesitarán una ileostomía permanente.

La técnica más comúnmente realizada es la colectomía con mucosectomía rectal con descenso ileoanal endorrectal, creación de un reservorio ileal distal y anastomosis ileorrectal (*ileal pouch anal anastomosis* –IPAA–). En caso de realizarse de urgencia, se hace una colectomía subtotal, ileostomía terminal y se deja el extremo rectal ciego. Una vez estabilizado el paciente, se realiza la mucosectomía rectal y el descenso ileoanal con anastomosis.

La terapia inmunosupresora puede suspenderse justo antes de la cirugía, excepto los glucocorticoides que se irán descendiendo tras la misma.

Tras la IPAA, la continencia puede conseguirse 2 años tras la cirugía, aunque inicialmente se registran entre 5 y 8 movimientos intestinales por día. Este procedimiento se ha relacionado con una reducción de la fertilidad de las mujeres por adherencias.

La complicación principal (10-30%) que ocurre tras el descenso ileoanal con reservorio es la inflamación de este (“pouchitis”): diarrea, sangrado rectal, calambres abdominales y malestar. Se trata con antibióticos de amplio espectro (metronidazol) o enemas de glucocorticoides; a veces precisa corticoides sistémicos o probióticos. Se debe sospechar enfermedad de Crohn en pouchitis crónicas y refractarias al tratamiento.

### PÓLIPOS

En niños y adolescentes, el 85% de los pólipos son hamartomas (pólipos juveniles), 10% adenomas y 5% hiperplásicos. Los pólipos adenomatosos aparecen en niños mayores y adolescentes, o en el contexto de un síndrome de poliposis. Los pólipos juveniles son hamartomas benignos que aparecen entre los 2 y 10 años (máxima incidencia a los 3-4 años). Los síntomas son sangrado rectal indoloro, con o sin moco, algunos pueden ocasionar dolor abdominal por tracción del pólipo. Los pólipos suelen ser pediculados y pueden autoamputarse, lo que provoca hemorragias. Los del recto pueden prolapsarse o sangrar con la defecación.

La colonoscopia es el mejor método diagnóstico de los pólipos, además permite su extirpación. Deben extirparse todos los pólipos para estudio anatomopatológico. El 80% de los pacientes solo tienen 1 o 2 pólipos juveniles y es raro que recidiven (17%). Aquellos pacientes con varios pólipos juveniles (> 10) o con historia familiar de pólipos pueden

tener una poliposis familiar juvenil o un síndrome de poliposis juvenil. Estos pacientes deberían realizarse colonoscopia y biopsia cada 2-3 años para vigilar malignidad. Aunque los pólipos no son premalignos, el síndrome está asociado con un mayor riesgo de neoplasia colorrectal que en la población general.

## APENDICITIS AGUDA

La apendicitis aguda es la urgencia quirúrgica más frecuente en pediatría. La inflamación del apéndice es provocada por una obstrucción inespecífica de la luz apendicular, provocando un dolor cólico inicialmente periumbilical hasta hacerse continuo y localizarse en fosa ilíaca derecha. El sobrecrecimiento bacteriano intraluminal altera la integridad de la mucosa, con invasión bacteriana de la pared, inflamación, isquemia, gangrena e incluso perforación y peritonitis en casos de larga evolución (en torno a 72 horas). Los síntomas típicos son la anorexia, dolor periumbilical que migra a cuadrante inferior derecho en 24 horas, dolor con la deambulación, vómitos (típicamente tras el inicio del dolor), febrícula y signos de irritación peritoneal (defensa abdominal, signos de Blumberg, de Rovsing, del obturador y del iliopsoas). La apendicitis complicada (perforación y/o peritonitis) es más frecuente en niños menores de 6 años (57% de los casos), ya que su presentación clínica es más inespecífica, lo que hace retrasar su diagnóstico.

El diagnóstico de apendicitis se hace clínicamente, mediante una buena anamnesis y exploración física, ya que la evolución de los síntomas revela esta patología. El estudio puede completarse con pruebas de laboratorio y de imagen. También se han desarrollado *scores* de riesgo de apendicitis para su diagnóstico.

Una vez hecho el diagnóstico de apendicitis, el manejo dependerá de su grado de evolución. Todos los pacientes necesitarán fluidoterapia de rehidratación, analgesia y antibióticos por vía intravenosa. Los pacientes con apendicitis de reciente inicio o perforada, así como los que presenten plastrón apendicular con mal estado general, se beneficiarán de una apendicectomía. Esta puede realizarse de forma abierta (incisión de Rocky-Davis o McBurney) o de forma laparoscópica mediante abordaje con tres trócares (umbilical, fosa ilíaca izquierda y suprapúbico) o con un único puerto umbilical, que garantiza el resultado más estético. La laparoscopia no solo ofrece ventajas estéticas, también es muy útil en el caso de dudas diagnósticas, en niñas/adolescentes por la posibilidad de presentar patología ginecológica que puede resolverse mediante este abordaje y en pacientes con sobrepeso.

Como ya se ha comentado, previamente a la intervención, el cirujano pautará tratamiento antibiótico según el protocolo de profilaxis antibiótica de cada centro hospitalario. En función de los hallazgos quirúrgicos, se continuará con los antibióticos en caso de apendicitis complicadas o se suspenderá el tratamiento para apendicitis sin datos de larga evolución.

Cuando en un paciente con sospecha clínica de apendicitis se diagnostica un plastrón apendicular en las técnicas de imagen, se recomienda realizar manejo conservador. Para ello es necesario que se cumplan una serie de criterios: paciente con buen estado general y sin obstrucción intestinal, con más de 72 horas de evolución del dolor abdominal y sin signos de sepsis ni de peritonitis generalizada. Se administran antibióticos intravenosos de amplio espectro (según protocolo de cada centro) y analgesia, vigilándose la evolución del paciente, que debe estar afebril e ir normalizando la cifra de reactivos de fase aguda. Si el manejo conservador es exitoso, se realizará una apendicectomía diferida por vía laparoscópica pasadas unas 12 semanas del episodio. En caso de que empeore el estado general durante el tratamiento antibiótico, se realizará una apendicectomía.

## BIBLIOGRAFÍA

1. De la Torre L. Guías para el manejo del paciente con Hirschsprung. Colorrectal Center for Children. Children's Hospital of Pittsburgh. 2016.
2. Santos-Jasso KA. Enfermedad de Hirschsprung. Acta Pediatr Mex. 2017; 38: 72-8.
3. Página web: [www.centrocolorrectal.com](http://www.centrocolorrectal.com)
4. Munaco AJ, Veenstra MA, Brownie E, et al. Timing of optimal surgical intervention for neonates with necrotizing enterocolitis. Am Surg. 2015; 81: 438-43.
5. Rao SC, Basani L, Simmer K, et al. Peritoneal drainage versus laparotomy as initial surgical treatment for perforated necrotizing enterocolitis or spontaneous intestinal perforation in preterm low birth weight infants. Cochrane Database Syst Rev. 2011; CD006182.
6. Rees CM, Eaton S, Kiely EM, et al. Peritoneal drainage or laparotomy for neonatal bowel perforation? A randomized controlled trial. Ann Surg. 2008; 248: 44-51.
7. Hau EM, Meyer SC, Berger S, et al. Gastrointestinal sequelae after surgery for necrotizing enterocolitis: a systematic review and meta-analysis. Arch Dis Child Fetal Neonatal Ed. 2018. doi: 10.1136/archdischild-2017-314435. [Epub ahead of print].
8. Schaefer ME, Machan JT, Kawatu D, et al. Factors that determine risk for surgery in pediatric patients with Crohn's disease. Clin Gastroenterol Hepatol. 2010; 8: 789-94.
9. Hojsak I, Kolacek S, Hansen LF, et al. Long-term outcomes after elective ileocecal resection in children with active localized

- Crohn's disease--a multicenter European study. *J Pediatr Surg.* 2015; 50: 1630-5.
10. Lee BG, Shin SH, Lee YA, et al. Juvenile polyp and colonoscopic polypectomy in childhood. *Pediatr Gastroenterol Hepatol Nutr.* 2012; 15: 250-5.
  11. Thakkar K, Fishman DS, Gilger MA. Colorectal polyps in childhood. *Curr Opin Pediatr.* 2012; 24: 632-7.
  12. Fox VL, Perros S, Jiang H, Goldsmith JD. Juvenile polyps: recurrence in patients with multiple and solitary polyps. *Clin Gastroenterol Hepatol.* 2010; 8: 795-9.
  13. Rothrock SG, Pagane J. Acute appendicitis in children: emergency department diagnosis and management. *Ann Emerg Med.* 2000; 36: 39-51.
  14. Rothrock SG, Skeoch G, Rush JJ, Johnson NE. Clinical features of misdiagnosed appendicitis in children. *Ann Emerg Med.* 1991; 20: 45-50.
  15. Bundy DG, Byerley JS, Liles EA, et al. Does this child have appendicitis? *JAMA.* 2007; 298: 438-51.
  16. Pogorelić Z, Rak S, Mrklič I, Jurić I. Prospective validation of Alvarado score and Pediatric Appendicitis Score for the diagnosis of acute appendicitis in children. *Pediatr Emerg Care.* 2015; 31:164-8.
  17. Kharbanda AB, Vázquez-Benítez G, Ballard DW, et al. Development and Validation of a Novel Pediatric Appendicitis Risk Calculator (pARC). *Pediatrics.* 2018; 141: doi: 10.1542/peds.2017-2699. Epub 2018 Mar 13.