

Revisión

Anomalías pulmonares congénitas y de la pared torácica

V. ÁLVAREZ MUÑOZ^{1,2}, C. GRANELL SUÁREZ¹, S. AMAT VALERO¹, B. PONTÓN MARTINO¹

¹Servicio de Cirugía Pediátrica. Hospital Universitario Central de Asturias. Oviedo.

²Departamento de Cirugía y Especialidades Médico-Quirúrgicas. Universidad de Oviedo. Asturias.

RESUMEN

El propósito de este artículo es evaluar las lesiones congénitas pulmonares y de la pared torácica que se pueden detectar desde la etapa fetal hasta alcanzar el desarrollo adulto. Nos hemos centrado en las patologías más prevalentes en ambos campos: malformaciones pulmonares congénitas aéreas (MPCA), secuestro broncopulmonar, enfisema lobar congénito, atresia bronquial y quiste broncogénico, en cuanto a las lesiones de parénquima pulmonar, y pectus excavatum, pectus carinatum, pectus arcuatum y síndrome de Poland en el grupo de lesiones de pared torácica.

Hemos evitado las descripciones casuísticas y las proliferas explicaciones quirúrgicas para centrarnos en la clínica y en el manejo inicial de estas malformaciones.

Palabras clave: Anomalías pulmonares congénitas; Tórax; Niños; Pectus.

ABSTRACT

The aim of this study was to evaluate congenital lung lesions and chest-wall deformities that can be diagnosed from the fetal period until the adulthood. We focused on the most prevalent lesions of each group: Congenital Pulmonary Airway Malformation (CPAM), Bronchopulmonary Sequestration, Congenital Lobar emphysema, Bronchial Atresia and Bronchogenic Cyst regarding to parenchymal lesions and

Pectus Excavatum, Carinatum and Poland's Syndrome in the group of wall defects.

We tried to avoid series description or surgical details in order to highlight clinical issues and management decisions.

Key words: Congenital pulmonary anomalies; Thorax; Children; Pectus.

LESIONES PULMONARES CONGÉNITAS

Las lesiones pulmonares son un grupo variado de anomalías en el desarrollo del parénquima pulmonar y sus anejos que se pueden presentar intraútero, en el periodo neonatal o manifestarse ya en la vida adulta.

Todas estas malformaciones presentan patrones clínicos y radiológicos superponibles, lo que origina que, en muchas ocasiones, el diagnóstico definitivo solo se establezca con el análisis anatomopatológico tras la resección.

Destacar el hecho que el número de alveolos pulmonares aumenta hasta los 2 años y que el desarrollo pulmonar no se completa hasta los 8-10 años, por lo que las cirugías de resección a estas edades muestran una recuperación completa de la función pulmonar en la gran mayoría de los casos⁽¹⁾.

Malformación pulmonar congénita de la vía aérea (MPCA)

Estos defectos, anteriormente conocidos como malformaciones adenomatoideas quísticas (MAQ), presentan una baja prevalencia, quizás algo subestimada en los registros,

Correspondencia: Víctor Álvarez Muñoz. Servicio de Cirugía Pediátrica. Hospital Universitario Central de Asturias. Avenida de Roma, s/n. 33011 Oviedo. Asturias
Correo electrónico: alvarezcirujano@gmail.com

© 2018 Sociedad de Pediatría de Asturias, Cantabria, Castilla y León
Este es un artículo de acceso abierto distribuido bajo los términos de la licencia Reconocimiento-No Comercial de Creative Commons (<http://creativecommons.org/licenses/by-nc/2.5/es/>), la cual permite su uso, distribución y reproducción por cualquier medio para fines no comerciales, siempre que se cite el trabajo original.

de 1,08/10.000 fetos⁽²⁾. Son defectos del desarrollo pulmonar que se diagnostican preferentemente en la época fetal y dan lugar a malformaciones con componente quístico o no quístico, con o sin elementos adenomatosos (de ahí el cambio de denominación clásica de Stocker por la actual MPCA, propuesta por el mismo autor)^(3,4).

Según el momento en el desarrollo del árbol bronquial en que se produzca la alteración (obstrucción o estenosis bronquial, isquemia, fallo en la morfogénesis de origen genético), se originarán lesiones con mayor o menor afectación de las raíces bronquiales.

De este modo, se definen 5 tipos de MPCAs:

- MPCA tipo 0. Displasia acinar con lesiones con estructura bronquial. Muy raras e incompatibles con la vida.
- MPCA tipo I. Lesiones quísticas de 3-10 cm de diámetro rodeadas de quistes más pequeños. 65% de los casos. Buen pronóstico tras la cirugía.
- MPCA tipo II. Quistes de mediano tamaño (2 cm) rodeados de parénquima normal. 15% de los casos. El pronóstico empeora porque asocia con frecuencia otras malformaciones congénitas.
- MPCA tipo III. Apariencia adenomatosa/sólida con quistes pequeños. < 5% de los casos. Asociado a polihipodramnios e hidrops.
- MPCA tipo IV. Lesiones hamartomatosas de origen alveolar. Quistes de paredes finas. 1% de los casos. Asociada a neumotórax. Esta entidad se considera a nivel clínico y anatomopatológico como un blastoma pleuropulmonar tipo I que evoluciona a formas más agresivas con la madurez⁽⁵⁾ (Fig. 1).

Como ya se comentó, la detección de estas lesiones se realiza en el periodo neonatal en casi nueve de cada diez casos. En los casos de diagnóstico tardío, la neumonía recurrente es la forma más frecuente de presentación.

Tras el diagnóstico de sospecha prenatal, la radiología de tórax es mandatoria tras el alumbramiento, incluso en niños asintomáticos. El escáner de tórax en ausencia de clínica respiratoria puede demorarse hasta los 6-12 meses para aproximar sus resultados a la fecha de cirugía.

En cualquier caso, la tomografía no es 100% diagnóstica de estas lesiones y solo el análisis anatomopatológico de los especímenes permitirá diferenciarlas de un secuestro, un enfisema lobar congénito o un quiste broncogénico⁽⁶⁾.

Los recién nacidos con MPCA pueden desarrollar clínica respiratoria aguda que precise una cirugía urgente, por lo que el parto de estos niños debería realizarse en hospitales con servicio de cirugía pediátrica capacitados para tal fin.

Para los pacientes no sintomáticos, existe consenso de proponer la cirugía de resección (lobectomía o segmentectomía,

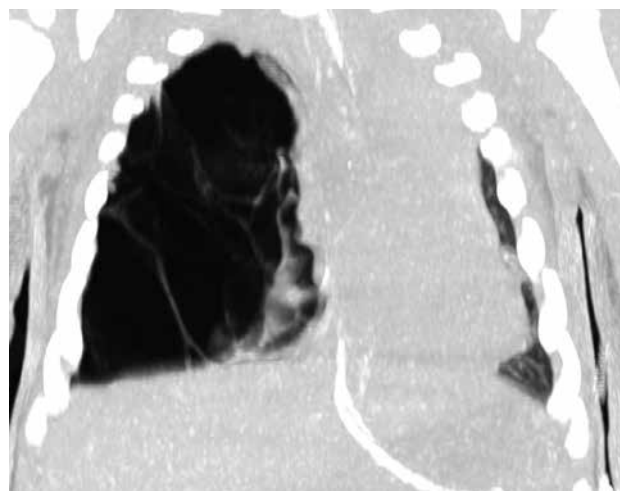


Figura 1. TC de lactante de 3 meses con MPCA tipo IV (blastoma pleuropulmonar tipo I). Grandes quistes de paredes finas en lóbulo superior de pulmón derecho.

por vía abierta o toracoscópica) en los primeros meses de vida, para aprovechar el crecimiento pulmonar que tiene lugar en esta época. Con esta estrategia, se trata de evitar las complicaciones ulteriores (neumonías, malignización) descritas para este tipo de lesiones, que complican muy mucho el manejo de estos niños⁽⁷⁾.

Secuestro broncopulmonar

Estas lesiones infrecuentes se definen como una porción de tejido pulmonar normal, sólido o quístico, que no tiene conexión con el árbol bronquial y cuya vascularización proviene de la circulación sistémica. Pueden situarse dentro del parénquima pulmonar (intralobares) o fuera de él (extralobares, con pleura visceral propia). En algunos casos, las lesiones extralobares pueden situarse a nivel infradiafragmático, por lo que han de ser consideradas en el diagnóstico diferencial de masas abdominales.

Dada la importancia del aporte vascular sistémico, la TC con contraste es la exploración básica para su diagnóstico y para establecer el abordaje quirúrgico.

La complicación infecciosa es típica en los secuestros intrapulmonares, pero no así en los extralobares que pueden permanecer asintomáticos hasta la vida adulta.

Dada la dificultad de establecer un diagnóstico diferencial con las MPCAs y a la enorme complejidad que representa la extirpación de estas lesiones una vez infectadas, se recomienda la resección temprana de estas masas. Se han comunicado casos aislados de embolización que adolecen de resultados a largo plazo⁽⁸⁾ (Fig. 2).

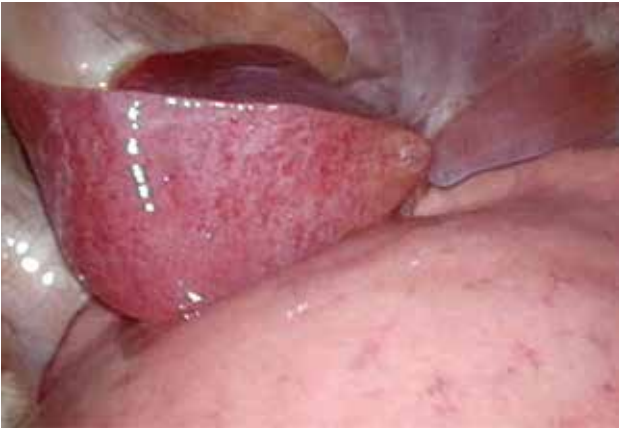

Figura 2. Secuestro pulmonar extralobar en lactante de 10 meses (imagen toracoscópica).

Enfisema lobar congénito

Es una malformación con una baja prevalencia (1/30.000 RN vivos) que se define por la presencia de una distensión alveolar con subsiguiente hiperaireación y atelectasia pulmonar circundante. De predominio masculino, suele afectar al lóbulo superior izquierdo o medio derecho, aunque puede extenderse a más de un lóbulo.

Si bien su diagnóstico suele ser prenatal y su presentación neonatal, se han descrito casos de diagnóstico más tardío, ya en la edad escolar.

Al margen del diagnóstico prenatal, la radiología simple de tórax enfoca el diagnóstico que se completa con la tomografía.

Importante su diagnóstico diferencial con el neumotórax, ya que la inserción de un tubo de tórax en estos pacientes resulta catastrófica; debemos fijarnos en la presencia o no de patrón broncovascular en todas las imágenes radiolucientes de tórax en niños antes de realizar cualquier punción⁽⁹⁾.

Atresia bronquial

Se trata de una entidad congénita rara que se caracteriza porque una obstrucción de un bronquio lobar, segmentario o distal se sigue de un mucocelo y de una hiperinsuflación periférica a través de los poros de Kohn y canales de Lambert.

Ha de establecerse el diagnóstico diferencial con todas las entidades que, potencialmente, puedan ocluir el árbol bronquial, tales como anillos vasculares, cuerpos extraños o tumores. El diagnóstico, por ello, se establece mediante la combinación de TC con contraste y broncoscopia.

Dado que se trata de una malformación de etiología probablemente isquémica y de evolución benigna, el tratamien-

to resectivo se reserva ante la aparición de complicaciones infecciosas, extirpando el área pulmonar excluida de la vía aérea (lobectomía o segmentectomía).

Quiste broncogénico

En puridad, no se trata de una lesión de parénquima pulmonar sino de una lesión quística derivada del intestino primitivo que, por su elevada prevalencia (se trata de la masa quística más frecuente en el mediastino neonatal), entra a formar parte del diagnóstico diferencial con las lesiones quísticas arriba descritas⁽¹⁰⁾.

Pueden presentar comunicación con la vía aérea y, en una quinta parte de los casos, se localizan dentro del parénquima pulmonar, sobre todo en los lóbulos inferiores.

Están formados por una estructura bien delimitada de paredes finas, con epitelio columnar productor de moco y, en ocasiones, la pared presenta islas cartilaginosas.

La clínica es secundaria a la compresión de estructuras vecinas, neumotórax o a la infección del parénquima circundante. El diagnóstico radiológico suele incluir una tomografía y el tratamiento es exéretico.

ANOMALÍAS DE PARED TORÁCICA

Pectus excavatum

Esta frecuente entidad ya fue descrita en el siglo XVI por Bauhinus, presenta un componente genético variable y muestra una elevada prevalencia (8 de cada 100 nacidos vivos).

Con predominio masculino (3:1), se describe como una alteración de los cartílagos costales que determina un hundimiento variable de la cara anterior del tórax⁽¹¹⁾.

La indentación intratorácica de esternón y costillas determina una mala movilización de los mismos durante la inspiración, con reducción de los volúmenes respiratorios y compresión del propio parénquima pulmonar. A nivel cardíaco, se produce un desplazamiento hacia la izquierda del corazón con compresión del ventrículo derecho y desplazamiento del tabique interventricular, disminuyendo la precarga y provocando un aumento de la frecuencia cardíaca y regurgitación valvular.

En conjunto, se produce una disminución en la capacidad de oxigenar la sangre arterial que se traduce en una intolerancia al esfuerzo, habitualmente el primer síntoma de estos pacientes. No es infrecuente el dolor torácico y no debemos desdeñar las consecuencias psicológicas que la alteración de la imagen corporal de estos chavales comporta, particularmente en el periodo adolescente⁽¹²⁾.

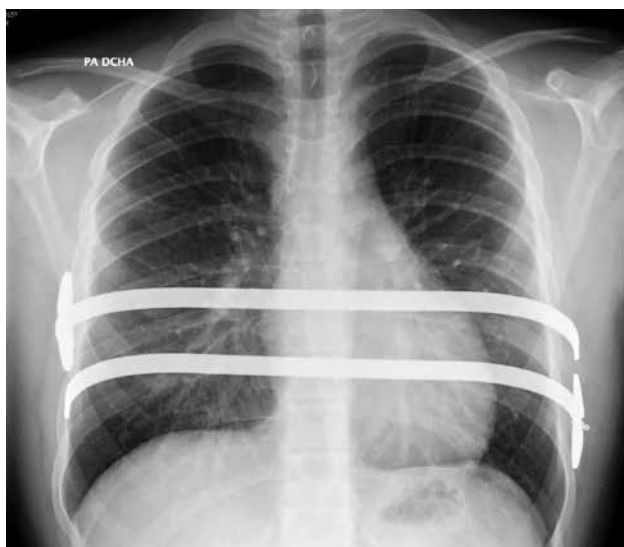

Figura 3. Pectus excavatum intervenido por técnica de Nuss mediante la colocación de dos barras de Lorenz.

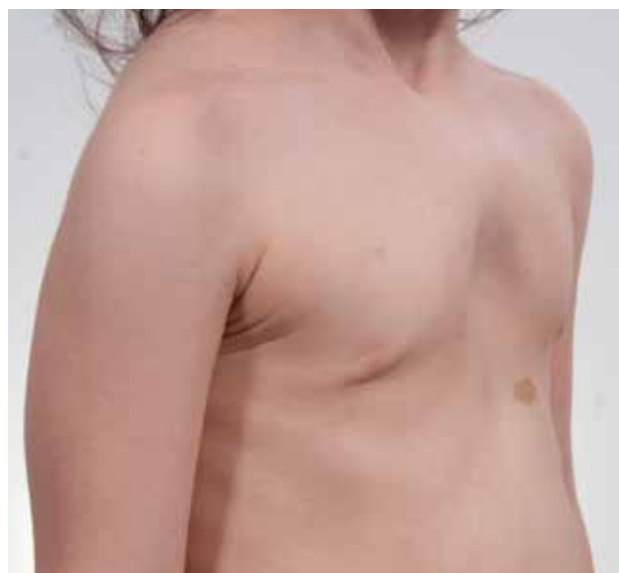

Figura 4. Pectus arcuatum en niña de 5 años.

El seguimiento clínico estrecho y las mediciones externas del tórax (incluidas medidas digitales en 3D) constituyen la base del diagnóstico, que se completa con una TC de tórax en los casos en que se prevea una corrección quirúrgica para conocer los índices de hundimiento y de asimetría de la pared torácica. El estudio cardiológico es mandatorio en los casos severos y las pruebas de función pulmonar presentan escasa utilidad en la práctica clínica diaria.

Desde finales del siglo pasado, las técnicas mínimamente invasivas de corrección (técnica de Nuss) han sustituido a la cirugía resectiva abierta convencional y arrojan excelentes resultados funcionales y cosméticos. Se han empleado diversos métodos de tracción esternal (magnéticos, por succión) con discretos resultados a largo plazo⁽¹³⁾ (Fig. 3).

Pectus carinatum

Se trata de una entidad infradiagnosticada en nuestro medio, con una prevalencia y proporción intersexo similar a la del pectus excavatum. En este caso se produce un avance de la cara anterior del tórax por la deformidad de los cartílagos costales.

En ocasiones, la tabla esternal se encuentra normoposicionada y se produce una deformidad exclusiva de los cartílagos costales o las costillas; en estos casos preferimos usar la denominación “protrusión costal” y delimitar bien la extensión del defecto.

Destaquemos que, como en el caso del excavatum pero más marcado esta entidad, las mujeres pueden presen-

tar una hipoplasia mamaria asociada que puede requerir corrección.

El diagnóstico es eminentemente clínico y las fotografías convencionales, con mediciones externas de la caja torácica y de las presiones de corrección del defecto, suelen ser todo lo necesario para determinar el grado de deformidad y para su seguimiento.

El tratamiento se plantea de forma escalonada, partiendo del fomento de las actividades aeróbicas, las maniobras de compresión esternal, las ortesis de compresión estática, los sistemas de compresión dinámica del tórax, la cirugía mínimamente invasiva y la cirugía abierta⁽¹⁴⁾. De todos ellos, destacaremos los sistemas de compresión dinámica que han revolucionado el abordaje de estos pacientes con excelentes resultados funcionales y cosméticos.

Pectus arcuatum

Se trata de la menos frecuente y conocida de las alteraciones esternales. Se caracteriza por la presencia de un esternón corto, con forma de “S” itálica con prominencia en su mitad superior y hundimiento en la inferior, debido a la fusión prematura de la unión manubrio-esternal. Si asocia alteraciones cardíacas, estaríamos en presencia de un síndrome de Currarino-Silverman.

La corrección quirúrgica abierta con esternotomía es la única técnica terapéutica aplicable a estos pacientes, al margen de las alteraciones cardíacas que puedan asociar⁽¹⁵⁾ (Fig. 4).

Síndrome de Poland

Esta entidad rara con base genética afecta a una de cada 30.000 personas y se caracteriza por defectos en la musculatura pectoral (mayoritariamente agenesia de pectoral mayor), en las costillas y en los miembros superiores ipsilaterales (simbraquidactilia), con predominio derecho. La asociación de estas anomalías es variable en gravedad y extensión, por lo que su clasificación resulta compleja⁽¹⁶⁾.

Esta variabilidad fenotípica hace que el diagnóstico, en ocasiones, se realice más allá de la adolescencia, en particular en lo que afecta al desarrollo mamario.

La cirugía se orienta a corregir los defectos de pared que permitan una correcta función pulmonar y a solventar la alteración de la norma corporal que este síndrome comporta.

BIBLIOGRAFÍA

- Singh R, Davenport M. The argument for operative approach to asymptomatic lung lesions. *Sem Pediatr Surg.* 2015; 24: 187-95.
- EUROCAT. www.eurocat-network.eu/accessprevalencedata/prevalencetables. Datos de 2016 consultados el 20 de agosto de 2018.
- Stocker JT, Madewell JE, Drake RM. Congenital cystic adenomatoid malformation of the lung. Classification and morphologic spectrum. *Hum Pathol.* 1977; 8: 155-71.
- Stocker JT. Congenital pulmonary airway malformation: a new name for an expanded classification of congenital cystic adenomatoid malformation of the lung. *Histopathology.* 2002; 41: 424-30.
- Dehner LP, Messinger YH, Williams GM, Stewart DR, Harney LA, et al. Type I Pleuropulmonary Blastoma versus Congenital Pulmonary Airway Malformation Type IV. *Neonatology.* 2017; 111: 76.
- Cavoretto P, Molina F, Poggi S, Davenport M, Nicolaidis KH. Prenatal diagnosis and outcome of echogenic fetal lung lesions. *Ultrasound Obstet Gyencol.* 2008; 32: 769-83.
- Downard CD, Calkins CM, Williams RF, Renaud EJ, Jancelewicz T, et al Treatment of congenital pulmonary airway malformations: a systematic review from the APSA outcomes and evidence based practice committee. *Pediatr Surg Int.* 2017; 33: 939-53.
- Brown EG, Marr C, Farmer DL. Extralobar pulmonary sequestration: The importance on intraoperative vigilance. *J Ped Surg Case Reports.* 2013; 1: 74-6.
- Mulvany JJ, Weatherall A, Charlton A, Selvadurai H. Congenital lobar emphysema: diagnostic and therapeutic challenges. *BMJ Case Rep.* 2016; 2016: bcr2016214994.
- Altieri MS, Zheng R, Pryor AD, Heimann A, Ahn S, Telem DA. Esophageal bronchogenic cyst and review of the literature. *Surg Endosc.* 2015; 29: 3010-5.
- Kelly RE. Pectus excavatum: historical background, clinical picture, preoperative evaluation and criteria for operation. *Sem Pediatr Surg.* 2008; 17: 181-93.
- Jacobsen EB, Thastum M, Jeppesen JH, Pilegaard HK. Health-related quality of life in children and adolescents undergoing surgery for pectus excavatum. *Eur J Pediatr Surg.* 2010; 20: 85-91.
- Álvarez Muñoz V. Patología torácica quirúrgica en la infancia. *Bol Pediatr.* 2001; 41: 131-6.
- Álvarez Muñoz V, Prado Valle MA, López López AJ, Martínez Suárez MA, et al. Compressive anterior thoracoplasty (modified Abramson's repair) for pectus carinatum repair. *Cir Pediatr.* 2014; 27: 93-7.
- Kuzmichev V, Ershova K, Adamyan R. Surgical correction of pectus arcuatum. *J Vis Surg.* 2016; 2: 55.
- Romanini MV, Calevo MG, Puliti A, Vaccari C, Valle M, Senes F, et al. Poland syndrome: A proposed classification system and perspectives on diagnosis and treatment. *Sem Pediatr Surg.* 2018; 27: 189-99.