

## El Síndrome de Fraley

V. HENALES VILLATE; M. HERRERA; S. JIMÉNEZ y B. GÓMEZ RIVAS

**RESUMEN:** Se presenta un caso de síndrome de Fraley en un niño de 10 años con clínica de cólicos renales de repetición y hematuria. Se comentan los aspectos clínicos, radiológicos y el diagnóstico diferencial de esta entidad. **PALABRAS CLAVE:** SÍNDROME DE FRALEY. CRUCE VASCULAR. ESTENOSIS INFUNDIBULAR.

**FRALEY'S SYNDROME (SUMMARY).** A 10-year-old boy with renal colics and hematuria secondary to Fraley's syndrome is presented. The clinical features and radiological pattern of this entity and its differential diagnosis are commented. **KEY WORDS:** FRALEY'S SYNDROME. VASCULAR CROSSING. INFUNDIBULAR STENOSIS.

### INTRODUCCIÓN

Este síndrome fue descrito por Fraley en 1966 como una entidad clínico-radiológica caracterizada por una obstrucción vascular intrarrenal del grupo caliceal superior a nivel del infundíbulo y diferenciada de las impresiones vasculares asintomáticas (2).

Clínicamente se caracteriza por presentar nefralgia y microhematuria o hematuria macroscópica. Radiológicamente hay un defecto de repleción bien definido, de bordes netos, que cruza a nivel del infundíbulo del grupo caliceal superior que en algunos casos puede estar distendido. El resto del sistema pielocaliceal y el parénquima renal son normales.

El propósito del presente artículo es aportar un nuevo caso de síndrome de Fraley discutiendo los aspectos clínicos, radiológicos y de diagnóstico diferencial de esta entidad.

### CASO CLÍNICO

Varón de 10 años sin antecedentes personales ni familiares de interés que ingresa por dolor en fosa lumbar derecha de un mes de evolución, de características cólicas, acompañado en días siguientes de hematuria macroscópica en todas las micciones durante 3 días con síndrome miccional sin fiebre que cedió espontáneamente, quedando únicamente algunos episodios esporádicos de disuria y polaquiuria sin hematuria y con persistencia de dolor lumbar derecho.

La exploración al ingreso, lo único llamativo es la presencia de dolor selectivo en fosa ilíaca derecha, paraumbilical derecho, e hipocondrio derecho. Fosa renal derecha dolorosa.

La analítica de sangre y orina fue normal. La U.I.V. mostraba un defecto repleción en la unión pielocaliceal superior derecha en forma de banda transversal (Figs. 2-3) con ligera dilatación del cáliz superior derecho.

Tras la mejoría y desaparición de estos síntomas, en el plazo de dos meses ha reingresado en dos ocasiones por dolor intenso en fosa lumbar

derecha que la impide incluso la deambulaci3n. El dolor le aparece o se incrementa con la micci3n, sin aparecer dolor en zona selectiva a uréter.

En todas las ocasiones, excepto la U.I.V. las exploraciones complementarias han sido negativas y ha desaparecido este cuadro con tratamiento sintomático y reposo.

## DISCUSI3N

Las impresiones vasculares asintomáticas sin significaci3n patol3gica es un hallazgo relativamente frecuente en las U.I.V. (4).

El hallazgo de una obstrucci3n vascular del infundíbulo superior con significaci3n patol3gica, como el caso que presentamos, es raro y fue descrito por Fraley en 1966 como una entidad diferenciada de las impresiones vasculares asintomáticas (1, 2, 4).

En su etiología parece que pueden tener relaci3n una cierta predisposici3n de la

anatomía vascular (Fig. 1) (3), junto con otros factores como una ligera rotaci3n del riñ3n alrededor de su eje longitudinal, permanencia durante largo tiempo en posici3n erecta, p3rdida de peso, etc., que comportan un ensanchamiento de los vasos renales y la consiguiente compresi3n a nivel del infundíbulo superior. No ha sido descrito en niños por debajo de los tres años, tal vez porque no concurren estos factores. Su incidencia es considerablemente superior en el lado derecho, probablemente por ser más móvil el riñ3n derecho que el izquierdo.

Clínicamente la nefralgia es un sntoma esencial casi siempre presente, apareciendo en períodos de estasis urinario y distensi3n del cáliz superior, que al estar rodeado de musculatura lisa, el aumento de presi3n y el espasmo muscular que provoca la distensi3n conlleva a la clínica de cólico renal. La experiencia demuestra que debido a la deficiente localizaci3n y descripci3n del dolor en los niños, algunos fueron catalogados err3neamente como abdominalgias.

La hematuria puede ser el resultado de pequeñas hemorragias de la mucosa, similares a las producidas en niños con estenosis de la uni3n ureteropélvica.

La radiología en la U.I.V. se caracteriza por una estenosis del infundíbulo superior (Figs. 2 y 3) que se manifiesta como un defecto repleci3n de bordes nítidos y lineales que lo cruzan transversalmente, con cierta distensi3n del grupo calicular superior; el resto de las estructuras son normales. La realizaci3n de la exploraci3n radiol3gica durante los episodios cólicos agudos con placas inmediatas y tardías en decúbito supino y bipedestaci3n hacen más evidentes las manifestaciones radiol3gicas.

Cuando las manifestaciones clínicas y radiol3gicas son típicas, no se plantean problemas diagn3sticos. El diagn3stico diferencial puede hacerse con la displasia del grupo calicular superior o estenosis congéni-

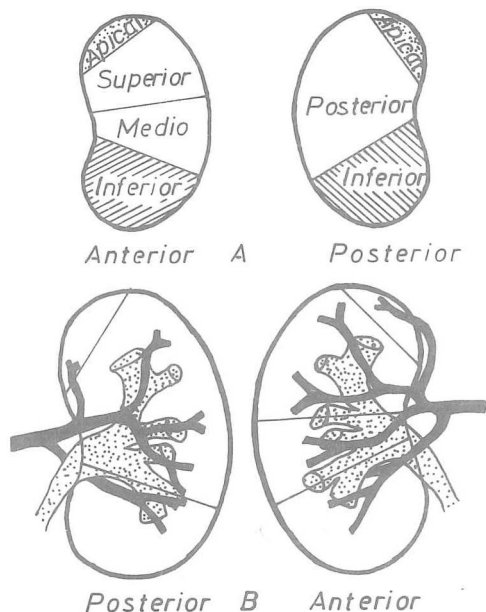


FIG. 1. A: Esquema anatómico de los l3bulos vasculares de Graves. B: Relaciones de las ramas de la arteria renal con la pelvis renal y los l3bulos vasculares (3)

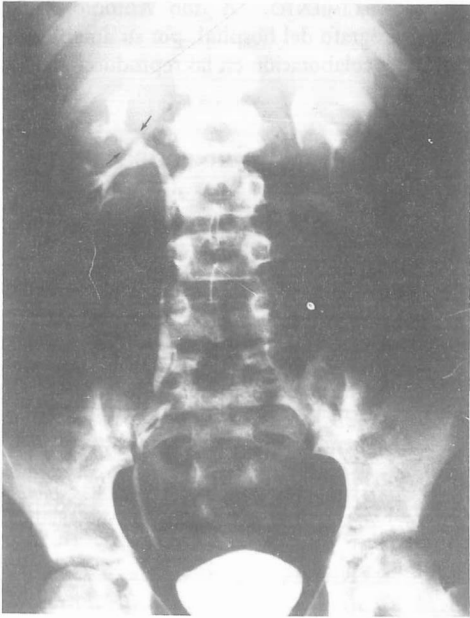


FIG. 2. U.I.V. en la que se aprecia el defecto repleción transversal (flechas) en el infundíbulo superior por la compresión vascular. Resto normal

ta o adquirida del infundíbulo del grupo caliceal superior. La posibilidad de un tumor intrapiélico es excepcional en el niño y generalmente son benignos (1, 4, 5, 6).

Las complicaciones frecuentes que presenta, secundarias al estasis urinario del cáliz superior, son las infecciones recurrentes y predisposición a la formación de cálculos; por lo que debe hacerse los controles clínicos periódicos. Los controles radiológicos pueden ser sustituidos por la ecografía en función de evitar un exceso de radiación.

En los estudios sucesivos realizados a estos niños no se ha observado progresión de los síntomas ni pérdida del parénquima renal a nivel del polo superior.

El empleo de procedimientos diagnósticos o terapéuticos agresivos como la angiografía o la intervención quirúrgica, no están indicados salvo en casos excepcionales en que

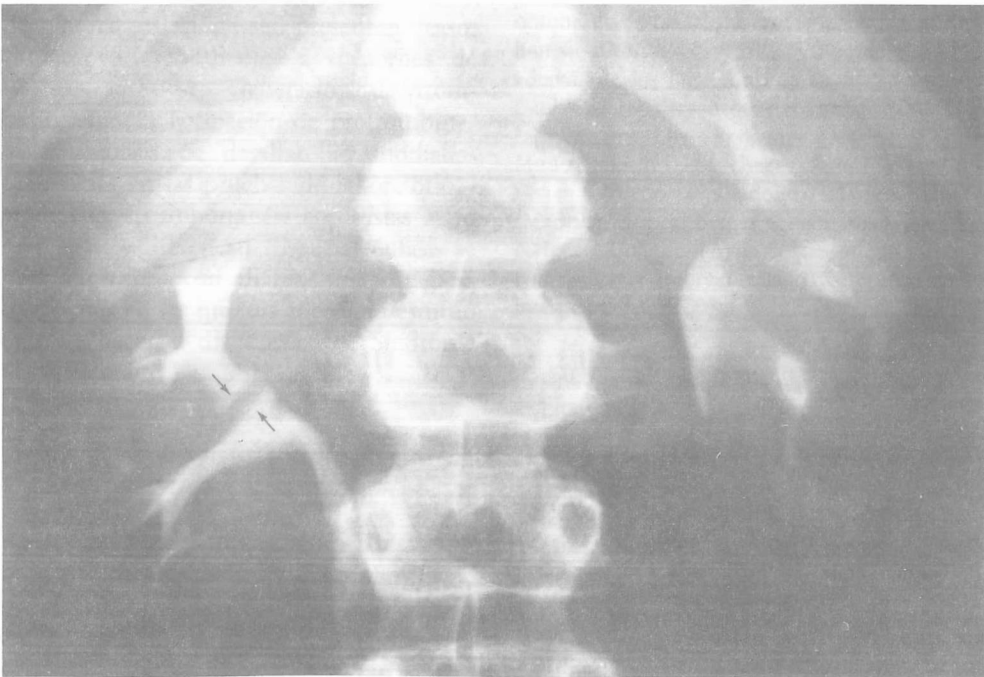

FIG. 3. Mismo hallazgo de la Fig. 2 ampliado y localizado

las manifestaciones clínicas no puedan ser controladas o existan sospechas fundadas de otro diagnóstico.

AGRADECIMIENTO. A don Antonio Bauzá Veny, fotógrafo del hospital, por su amable disposición y colaboración en las reproducciones fotográficas.

#### BIBLIOGRAFIA

1. BENZ, G.; WILICH, E.: *Upper calyx reno-vascular obstruction in children: Fraley's syndrome*. *Pediatr. Radiol.*, 1977, 5: 213-218.
2. FRALEY, E. E.: *Vascular obstruction of superior infundibulum causing nephralgia. A new syndrome*. *N. Engl. J. Med.*, 1966, 275: 1.403.
3. GRAY, S. W.; SKANDALAKIS, J. E.: *Anomalías congénitas (Embriogénesis, diagnóstico y tratamiento)*. Editorial Pediátrica. Barcelona, 1975, pág. 509.
4. KELALIS, P. P.; KING, L. R.: *Clinical pediatric urology*. W. B. Saunders Company. Philadelphia, 1976, págs. 231-238.
5. LUCAYA, J.; ENRÍQUEZ, G.; DELGADO, R. y cols.: *Infundibulopelvic stenosis in children*. *A. J. R.*, 1984, 142: 471-474.
6. TSCHAPPELER, H.; FISCHEDICK, A. R.: *Benign pelvi-ureteral tumors in children*. *Ann. Radiol.*, 1983, 26: 199-202.